This is a digital copy of a book that was preserved for generations on library shelves before it was carefully scanned by Google as part of a project to make the world's books discoverable online.

It has survived long enough for the copyright to expire and the book to enter the public domain. A public domain book is one that was never subject to copyright or whose legal copyright term has expired. Whether a book is in the public domain may vary country to country. Public domain books are our gateways to the past, representing a wealth of history, culture and knowledge that's often difficult to discover.

Marks, notations and other marginalia present in the original volume will appear in this file - a reminder of this book's long journey from the publisher to a library and finally to you.

Usage guidelines

Google is proud to partner with libraries to digitize public domain materials and make them widely accessible. Public domain books belong to the public and we are merely their custodians. Nevertheless, this work is expensive, so in order to keep providing this resource, we have taken steps to prevent abuse by commercial parties, including placing technical restrictions on automated querying.

We also ask that you:

+ *Make non-commercial use of the files* We designed Google Book Search for use by individuals, and we request that you use these files for personal, non-commercial purposes.

+ *Refrain from automated querying* Do not send automated queries of any sort to Google's system: If you are conducting research on machine translation, optical character recognition or other areas where access to a large amount of text is helpful, please contact us. We encourage the use of public domain materials for these purposes and may be able to help.

+ *Maintain attribution* The Google "watermark" you see on each file is essential for informing people about this project and helping them find additional materials through Google Book Search. Please do not remove it.

+ *Keep it legal* Whatever your use, remember that you are responsible for ensuring that what you are doing is legal. Do not assume that just because we believe a book is in the public domain for users in the United States, that the work is also in the public domain for users in other countries. Whether a book is still in copyright varies from country to country, and we can't offer guidance on whether any specific use of any specific book is allowed. Please do not assume that a book's appearance in Google Book Search means it can be used in any manner anywhere in the world. Copyright infringement liability can be quite severe.

About Google Book Search

Google's mission is to organize the world's information and to make it universally accessible and useful. Google Book Search helps readers discover the world's books while helping authors and publishers reach new audiences. You can search through the full text of this book on the web at `http://books.google.com/`

UNIVERSITY OF CALIFORNIA
MEDICAL CENTER LIBRARY
SAN FRANCISCO

SIGILLVM · VNIVERSITATIS · CALIFORNIENSIS
LVX
FIAT
MDCCCLXVIII
EX LIBRIS

Ärztebibliothek der israel. Krankenverpflegungsanstalt Prag

DEUTSCHE ZEITSCHRIFT

FÜR

CHIRURGIE.

HERAUSGEGEBEN

VON

PROF. BARDENHEUER IN KÖLN, PROF. BARTH IN DANZIG, PROF. BIER IN BONN, DR. BORCHARD IN POSEN, PROF. CH. H. BRAUN IN GÖTTINGEN, PROF. DOLLINGER IN BUDAPEST, PROF. v. EISELSBERG IN WIEN, PROF. ENDERLEN IN WÜRZBURG, DR. G. FISCHER IN HANNOVER, PROF. FRIEDRICH IN GREIFSWALD, PROF. GRASER IN ERLANGEN, PROF. HELFERICH IN KIEL, PROF. HILDEBRAND IN BERLIN, PROF. HOCHENEGG IN WIEN, DR. KAPPELER IN KONSTANZ, PROF. KOCHER IN BERN, PROF. KÖNIG IN BERLIN, PROF. KÜSTER IN MARBURG, DR. C. LAUENSTEIN IN HAMBURG, PROF. LENNANDER IN UPSALA, PROF. LEXER IN KÖNIGSBERG IN PR., PROF. MADELUNG IN STRASSBURG I. E., PROF. MARTENS IN BERLIN, PROF. MÜLLER IN ROSTOCK, DR. A. NEUMANN IN BERLIN, PROF. PAYR IN GRAZ, PROF. PERTHES IN LEIPZIG, PROF. POPPERT IN GIESSEN, PROF. RIEDEL IN JENA, PROF. E. ROSE IN BERLIN, PROF. RYDYGIER IN LEMBERG, GENERALSTABSARZT DR. SCHJERNING IN BERLIN, PROF. SONNENBURG IN BERLIN, PROF. TRENDELENBURG IN LEIPZIG, DR. WIESINGER IN HAMBURG, PROF. WILMS IN BASEL, PROF. WITZEL IN BONN

UND UNTER MITWIRKUNG VON

PROF. DR. ROSE IN BERLIN, PROF. DR. TRENDELENBURG IN LEIPZIG, PROF. DR. BIER IN BONN

REDIGIERT VON

PROF. DR. HELFERICH IN KIEL

Siebenundachtzigster Band.

Mit 47 Abbildungen im Text und 1 Tafel

LEIPZIG,
VERLAG VON F. C. W. VOGEL
1907.

172238

Druck von August Pries in Leipzig

Inhalt des Siebenundachtzigsten Bandes.

Erstes, Zweites und Drittes Heft,

ausgegeben März 1907.

Seite

I. Aus der chirurgischen Abteilung des Diakonissenhauses zu Posen. (Dirig. Arzt: Med.-Rat Dr. Borchard.)
Die Verletzungen des Nervus radialis und ihre Behandlung. Von Med.-Rat Dr. Borchard 1

II. Aus der chirurgischen Universitätsklinik zu Göttingen. (Direktor: Geh.-Rat Prof. Dr. Braun.)
Beiträge zur Nierenchirurgie: II. Hydro-Pyonephrosen und Steinnieren. Von Privatdozent Dr. H. Doering, I. Assistenzarzt der Klinik 32

III. Traumatische Leberrupturen mit späterer Ausstoßung großer Lebersequester. Von J. Fertig, leitendem Arzt der chirurg. Abteilung des Landkrankenhauses in Hanau 87

IV. Aus der chirurgischen Universitätsklinik zu Göttingen. (Direktor: Geh.-Rat Prof. Dr. Braun.)
Beitrag zur Pathologie des Alveolarechinococcus. Von Dr. Adolf Jenckel, Privatdozent und früherem Assistenzarzt der Klinik. (Mit 7 Abbildungen.) 94

V. Aus der chirurgischen Abteilung des städtischen Krankenhauses im Friedrichshain zu Berlin.
Zur Freilegung der zentralen Teile der mittleren Schädelgrube (Ganglion Gasserie und Sinus cavernosus) und der Hypophyse. Von Dr. W. Braun, Oberarzt der Abteilung. (Mit 6 Abbildungen im Text und Tafel I.) 130

VI. Appendicitis und Ikterus. Von Dr. G. Aldehoff, Chefarzt des Elisabeth-Krankenhauses zu Halle a. S. 160

VII. Ileus bei Appendicitis. Von Prof. H. Haeckel, Direktor der chirurg. Abteilung des städtischen Krankenhauses zu Stettin . 170

Seite

VIII. Aus dem Landkrankenhaus zu Kassel.
Das Meckelsche Divertikel als Ursache des Darmverschlusses. Von Dr. A. Jäckh, dirig. Arzt der chirurgischen Abteilung. (Mit 3 Abbildungen.) 182

IX. Aus der chirurgischen Universitätsklinik zu Göttingen. (Direktor: Geh.-Rat Prof. Dr. Braun.)
Ein Fall von Spontangangrän an einzelnen Fingerkuppen der linken Hand. Von Dr. Evers, Marine-Stabsarzt, kommandiert zur Klinik 209

X. Aus der chirurgischen Universitätsklinik zu Göttingen. (Direktor: Geh.-Rat Prof. Dr. Braun.)
Beitrag zur Kasuistik der Geschwülste des Hodensackes. Haemo-Lymphangioma cavernosum partim cystoides scroti. Von Dr. Wilhelm Rosenberger, Assistenzarzt der Klinik. (Mit 1 Abbildung.) 218

XI. Aus der chirurgischen Universitätsklinik zu Göttingen. (Direktor: Geh.-Rat Prof. Dr. Braun.)
Doppelseitige Rißfraktur der Tuberositas tibiae. Von Dr. Fritz Linkenheld, Assistenzarzt der Klinik. (Mit 7 Abbildungen.) 226

XII. Seekriegs-Chirurgie (nach Erfahrungen des russisch-japanischen Krieges). Von Marine-Oberstabsarzt Dr. Matthiolius, z. Z. Yokohama 254

XIII. Aus der chirurgischen Universitätsklinik zu Göttingen. (Direktor: Geh.-Rat Prof. Dr. Braun.)
Beiträge zur Chirurgie des Magencarcinoms. Von Dr. Otto Creite, Assistenzarzt der Klinik. (Mit 1 Abbildung.) . . . 275

XIV. Besprechungen:
1. A. v. Bardeleben, Erfahrungen über Cholecystektomie und Cholecystenterostomie nach 286 Gallenstein-Laparotomien. Zugleich ein Beitrag zur normalen und pathologischen Anatomie der Gallenwege. (Baum) 310
2. Enderlen und Gasser, Stereoskopbilder zur Lehre von den Hernien. (Göbell) 311

Anzeigen literarischer Neuigkeiten 311

Berichtigung 312

I.

Aus der chirurg. Abteilung des Diakonissenhauses zu Posen.
(Dirig. Arzt: Med.-Rat Dr. Borchard.)

Die Verletzungen des Nervus radialis und ihre Behandlung.

Von

Med.-Rat Dr. Borchard.

Die Verletzungen des Nervus radialis nehmen eine gewisse Sonderstellung ein. Direkte Durchtrennungen durch scharfe Gewalten sind seltener und weniger von Nebenverletzungen wichtigerer Teile begleitet, Schädigungen durch stumpfe Gewalten häufiger wie bei anderen Nerven. Auch hierbei kommt es nur in einer geringen Anzahl, unter 79 Oberarmbrüchen 3 mal, zu völligen Durchtrennungen. Die Heilungsaussichten sind infolgedessen bei richtiger Therapie gute. Wegen der eigenartigen anatomischen Verhältnisse im Verlauf des Nerven haben unsere operativ therapeutischen Maßnahmen auf Umstände Rücksicht zu nehmen, Isolierung des Nerven von der harten Unterlage, Befreiung von dem Druck des Lig. intermus. extern., die wir anderswo nicht kennen. Nur aus der Kenntnis und Berücksichtigung aller dieser Umstände läßt sich eine erfolgreiche Therapie herleiten. Es schien mir wichtig genug, zumal in der Literatur zahlreiche Mißerfolge nur durch das Außerachtlassen der Verhütung postoperativer Schädigungen des Nerven zu erklären sind, gerade hierauf unter Zugrundelegung der von mir operativ behandelten Fälle hinzuweisen.

Der Nervus radialis liegt in seinem spiraligen Verlauf um den Oberarmschaft vom Eintritt zwischen die lateralen Fasern des Triceps bis handbreit oberhalb des Condyl. externus unmittelbar dem Periost auf. Zwischen den Muskelfasern ist die Verschiebbarkeit sehr gering, besonders wenn der Triceps sich zusammenzieht. Außerhalb dieses Verlaufes ist die Verschiebbarkeit auf dem

Knochen relativ groß, wenn nicht der Sulcus radialis stark ausgebildet ist. Ist das letztere der Fall, so wird bei Anspannung der Muskulatur der Nerv in den Kanal hineingepreßt. Am meisten ist der Nerv Insulten ausgesetzt dort, wo er sich auf die Außenseite umschlägt, weil hier die innere Kante des Sulcus sehr stark vorspringt, und noch dazu der Nerv durch einen stärkeren Bindegewebestreifen, welcher ihn von den Tricepsfasern trennt, überbrückt wird. Diese Stelle entspricht der oberen Grenze des mittleren Drittel des Humerus.

Es steht jetzt wohl allgemein fest, daß nach querer Durchtrennung der Nerven der periphere Nervenabschnitt vollkommen degeneriert, während die Degeneration am zentralen Stück gewöhnlich an der ersten Ranvierschen Einschnürung Halt macht. Die physiologische Degeneration geht der anatomischen voraus. Eine mäßige Kompression der Nerven ruft durch das Verschieben der Mark- und Perifibrillärsubstanz eine lokale Schädigung der Nervenfasern hervor, welche zwar zunächst noch die Leitung zuläßt, mit der Zeit aber trotz der erhaltenen Leitungsfähigkeit zur Degeneration führt. Tägliche Reizung des peripheren Stumpfes beschleunigt die Degeneration wesentlich. Nach van Lier bleibt bei Narbendruck, der gleichmäßig ist und nach und nach intensiver wird, die Läsion geringer, der Nerv bleibt im ganzen, nur das Axoplasma wird durch das schnürende Bindegewebe fortgedrückt. Hört dieser Druck auf, so kann der Nervenstamm wieder leiten. — Bei Schädigung von gemischten Nerven ist die Deutung der Degeneration der sensiblen Fasern keine einheitliche.

Auf die letzteren Theorien einzugehen, würde für unser Thema zu weit führen, kommt überdies praktisch für uns nicht in Betracht.

Die Regeneration ist nur durch Hindurchwachsen des Achsenzylinders möglich, eine Regeneration aus dem peripheren Stück; eine Regeneration des Achsenzylinders aus den übrigen Bestandteilen gibt es nicht. Die Regeneration der verletzten Nerven ist nur unter dem Einfluß des zentralen Endes möglich. Handelt es sich um völlige Durchtrennung der Nerven, so daß also die Achsenzylinder sich völlig neu bilden müssen, so haben wir es mit einem Auswachsen derselben in der ganzen Länge zu tun. Ferner ist experimentell nachgewiesen, daß das zentrale Ende der peripheren Nerven mit dem peripheren Ende eines andern verwachsen kann, ohne Unterschied in der Regeneration; sowohl zentrale wie periphere Stümpfe können je untereinander verwachsen, jedoch scheint

es, als ob eine gewisse Abneigung gegen das Zusammenheilen von Fasern gleicher Polarisation besteht. Motorische und sensible Fasern können ebenfalls miteinander verwachsen; ein doppelt durchschnittener Nerv kann an beiden Schnittflächen zusammenwachsen.

Wie ich in der kurzen Skizzierung der Anatomie hervorgehoben habe, ist der Nerv am meisten Schädigungen ausgesetzt an der Stelle, wo er die höchste Erhebung der hinteren äußeren Kante des Humerus passieren muß; hier entspringt der äußere Kopf des Triceps, und die Fasern dieses Muskels kreuzen den an der Außenseite ziehenden Nerven. Da sich der Muskel bei seiner Zusammenziehung an den Knochen anlegt, so müßte bei jeder Kontraktion des Muskels eine Kompression des Nerven erfolgen, wenn dieser nicht, wie es Gerulanos in seiner Arbeit dargetan hat, um 1 cm nach außen ausweichen könnte. Tritt nun eine Kontraktion des Triceps sehr plötzlich, unvermutet ein, so hat der Nerv, der durch die Zusammenziehung des äußeren Kopfes des Triceps sonst allmählich verschoben wird, nicht mehr Zeit, auszuweichen; er wird über der vorspringenden Kante gedrückt. So entstehen die Lähmungen des Radialis, wenn z. B. der Arm in seinem Übergang von der Beugung zur forcierten Streckstellung gehemmt wird.

Gerulanos sah eine Lähmung des Nervus radialis zustande kommen bei einem Arbeiter, der beim Schaufeln plötzlich auf einen harten Gegenstand gestoßen war. — Ähnliche Fälle hatten vor ihm Oppenheim, Gowers beobachtet. Später hat Bernhardt einen Fall mitgeteilt, wo durch das Aufstoßen mit einer schweren Eisenstange auf einen Stein Lähmung des Radialis eintrat.

Schon Gerulanos wies darauf hin, daß eine gewisse Prädisposition oftmals nicht außer acht zu lassen wäre und glaubte, daß die häufige Radialislähmung bei Bleiintoxikation zurückzuführen sei; einmal auf die durch die Vergiftung bedingte Disposition, dann aber auf die Reize, welche der Radialis bei den meisten Bewegungen des Armes erfährt. So wirkt dies disponierende Moment und die schädigende Ursache zusammen, um die Lähmung komplett zu machen.

Ähnlich haben wir uns auch den von Neugebauer mitgeteilten Fall zu erklären, wo 9 Jahre nach einem Oberarmbruch eine Lähmung des Nerven eintrat, weil der betreffende Patient eine andere schwere Beschäftigung übernommen hatte.

Ich selbst habe einen Patienten in Beobachtung gehabt, bei welchem nach einem Oberarmbruch eine schwere Radialislähmung

eintrat, und bei welchem außerdem eine äußerst hartnäckige Ischias sich einstellte.

Dem von Gerulanos beobachteten Fall von indirekter Nervenlähmung möchte ich noch zwei andere hinzufügen. Die Krankengeschichte des ersten ist folgende:

I. K. St., 26 Jahre alt, aufgenommen am 30. VIII. 1898; entlassen am 12. XI.

Im November 1897 schlug er beim Schippen mit der eigenen Schippe stark gegen die seines Mitarbeiters, als beide Schippen sich in der Luft befanden. Die Schippe fiel ihm aus der Hand, da er gleich eine Schwäche und Schmerzen in derselben bekam. Nach 14 Tagen versuchte er weiter zu arbeiten, was ihm aber wegen Schwäche im Handgelenk nicht gelang. — Befund: rechte Hand hängt noch abwärts, kann nicht gehoben werden. Die Finger können in den Grundgelenken nicht gestreckt werden. Sensibilitätsstörungen nicht vorhanden. Elektrische Erregbarkeit zeigt keine wesentlichen Störungen. Behandlung mit Elektrizität und Massage.

Bei der Entlassung arbeiten die Strecker wieder, jedoch mit geringerer Kraft.

II. In dem 2. Falle handelt es sich um einen 36 Jahre alten Zimmermann, der beim Hobeln plötzlich gegen eine harte Stelle im Holz stieß und nachher gleich Schwäche im Arm und Unfähigkeit, seine Hand zu gebrauchen, bemerkte. (Typische Radialislähmung.) Beide Fälle gingen in Heilung über.

Derartige Läsionen des Nervus radialis sind wegen ihrer Ätiologie äußerst interessant. Für eine zu schwere Alteration der Nerven, die nicht durch eine Behandlung mit Elektrizität usw. rückgängig wären, geben sie nach den bisher veröffentlichten Fällen keine Veranlassung.

Direkte scharfe Verletzungen des Nervus radialis sind wegen der geschützten Lage des Nerven relativ selten, nur an zwei Stellen kommen sie öfter vor, und zwar dort, wo der Nerv die Achselhöhle verläßt, kann ein Stich von hinten her den Nerven wie die Arteria brachialis treffen, und zweitens, etwa in der Höhe der Umschlagstelle, also in der Mitte des Oberarmes, weil hier beim Parieren eines Stiches gerade die zu verletzende Stelle vorgehalten wird.

Am Unterarm sind Durchtrennungen durch scharfe Gewalten selten und nur mit weitgehenden Muskelverletzungen möglich.

III. J. J. Arbeiter, aufgenommen am 3. VI. 1904, entlassen am 9. IX. 1904.

Am 31. V. 1904 fiel ihm eine Axt mit der Schneide auf den linken Unterarm und verursachte 16 cm oberhalb des Handgelenkes eine quer gestellte, glatte Schnittwunde. — Befund: 44jähriger, großer Mann. Auf der Dorsalseite des linken Vorderarmes eine schräg verlaufende, nahezu

geheilte $2^1/_2$ cm lange Wunde. Linke Hand hängt schlaff herunter. Beugung der Finger möglich; jedoch ist die Kraft, mit der dieselbe ausgeführt wird, deutlich geringer wie rechts. Von der Streckmuskulatur ist nur der Extensor carp. rad. tätig. Elektrische Erregbarkeit der Strecker nicht möglich. Sensibilität erhalten. Diagnose: Verletzung des Ramus profund. nerv. radialis.

Nach Heilung der Wunde, um eine sichere prima intentio zu erzielen, Freilegung des verletzten Nervenastes durch Längsschnitt zwischen Extensor pollicis longus und brevis. Beide Muskelbäuche erweisen sich verletzt. Der Nerv ist durchtrennt, seine Enden, von denen der obere kolbig verdickt ist, stehen ca. $1^1/_2$ cm auseinander, werden angefrischt und durch 2 feine Katgutnähte direkt vereinigt. Vereinigung der Wunde durch Naht ohne Drainange. Heilung p. p. Nachbehandlung mit Massage und Elektrizität. Bei der Entlassung, 2 Monate nach der Operation, noch kein Erfolg. Bei der Nachuntersuchung am 12. X. keine Besserung in motorischer Beziehung. Dagegen hatten sich trophische Störungen eingestellt, bestehend in bläulichroter Verfärbung des Unterarmes, Herabsetzung der Hanttemperatur, leichter Verdickung der Hand- und Fingergelenke.

Untersuchung am 1. XI. 1905. Die trophischen Störungen sind geschwunden. Die Bewegungen in allen vom Radialis versorgten Muskeln sind wiedergekehrt, geschehen jedoch mit noch geringerer Kraft. Die Muskulatur der Strecker ist noch deutlich atrophisch. Die Faustschlußkraft der Beuger ist stärker geworden.

Ich möchte nur kurz darauf hinweisen, daß, um eine sichere prima intentio zu erzielen, erst die Vernarbung der Verletzung abgewartet wurde. Trotzdem die Verletzung sehr peripher lag, dauerte es doch 8 Mon., bis sich die motorischen Funktionen einstellten. Die trophischen Störungen waren vorhanden beim Fehlen jeder Sensibilitätsstörung. Die Leitung in den verletzten Nerven hat sich völlig wiederhergestellt.

Bei den scharfen Durchtrennungen am Oberarm kann es passieren, daß der Nerv nur teilweise verletzt ist. Da die teilweise Durchtrennung des Nerven nicht immer Lähmungserscheinungen zur Folge zu haben braucht, so würde eine derartige Verletzung symptomlos verlaufen, wenn nicht im weiteren Verlaufe durch die Narbe oder ein sich ausbildendes Aneurysma ein Druck auf den Nerv ausgeübt und die Lähmung eine vollkommene würde oder Neuralgien einträten. Henle berichtet in seinen Erfahrungen aus dem russisch-japanischen Krieg über derartige Lähmungserscheinungen, welche durch ein Aneurysma bedingt waren.

Ich selbst habe einen sehr interessanten Fall in dieser Beziehung beobachtet, dessen Krankengeschichte folgt:

IV. A. G., Bauführer, 27 Jahre, aufgenommen am 11. VI. 1902, entlassen am 21. VII. 1902. Anfangs Mai hat er von hinten einen

Messerstich in die linke Schulter bekommen; es trat eine sehr starke Blutung ein. Am Tage nach der Verletzung bemerkte Pat., daß die Hand schlaff herunterhing und daß es ihm nicht möglich war, die Finger auszustrecken. Es stellten sich gleich nach dem Unfall Schmerzen im ganzen Arm ein. Dieselben nahmen immer mehr zu. — Befund: Etwas blaß aussehender, leidlich kräftiger Mensch. In der Höhe der hinteren Achselfalte eine 1 cm lange, quer gestellte rötliche Narbe. Der linke Arm ist stark abgemagert, die Hand hängt schlaff herab. Streckung der Hand nicht möglich, ebenso nicht der Grundgelenke der Finger. Streckung des Unterarmes schwächer wie rechts. Der Musculus triceps kontrahiert sich kaum. Die Interossei, sowie die Beugemuskulatur ebenfalls etwas atrophisch. Sensibilität im Radialis- und Ulnarisgebiet herabgesetzt, Elektrisch: Medianus und Ulnaris intakt; Radialisgebiet zeigt teilweise Entartungsreaktion. An der unteren Grenze der Achselhöhle befindet sich eine haselnußgroße pulsierende Geschwulst.

Diagnose: Aneurysma der Art. brachialis. Druck auf den Ulnaris, Lähmung des Radialis.

Operation 14. VI. 1902: Längsschnitt über die Geschwulst in die Achselhöhle hinein in der Verlängerung der hinteren Achselhöhlenfalte, Unterbindung der Art. axillaris; Herauspräparieren des ziemlich fest mit der Umgebung verwachsenen Aneurysmasackes. Über demselben verläuft nach vorn der N. medianus, etwas plattgedrückt. Derselbe wird mit der Vene seitwärts gelagert; nach innen-unten ist der N. ulnaris fester mit dem Sack verwachsen, gespannt; nach hinten liegt der in seinen äußeren $^2/_3$ durchtrennte Radialis. Die durchschnittenen, scheinbar wenig verdickten Enden sind mit dem Sack und der Umgebung verwachsen. Sie werden aufgefrischt und ohne Mühe durch zwei feine Katgutnähte vereinigt.

Unterbindung der Art. brach. unterhalb des Sackes. Die Vene ist unverletzt. Der Sack sitzt dem hinteren, unteren Umfang der Arterie auf, welche an dieser Stelle in etwa $^1/_3$ ihres Umfanges durchtrennt ist. Naht bis auf einen kleinen Tampon für das Bett des Aneurysmas. Heilung p. pr. Nachbehandlung mit Elektrizität und Massage.

Schon am nächsten Tage begannen die Schmerzen im Arm nachzulassen, gleichzeitig war aber auch jede Spur von Beweglichkeit in dem Radialisgebiet geschwunden. Ende November traten die ersten Zeichen einer Besserung ein. Die Hand ließ sich ein klein wenig heben und senken. Die Besserung machte von da an sehr schnelle Fortschritte, so daß Pat. bereits am 1. März 1903 wieder eine Stellung annehmen konnte, wenn auch das Heben der Finger etwas schwer wurde und eine Schwäche im Arm bestand. Jetzt, d. h. am 30. XI. 1906, ist die Gebrauchsfähigkeit der Hand völlig normal bis auf eine leichte Schwäche in der Abduktion des Daumens. Letzterer ist auch in der Höhe des Grundgelenkes gefühllos.

Resumé: Bei der Durchtrennung des größten Teils der Nerven war es sofort zur Lähmung gekommen. Schmerzen waren anfangs gering. Dieselben steigerten sich infolge des ständigen Reizes durch die Pulsation des Aneurysmas, den Druck der Narbe bis zur Unerträglichkeit. — Daß lediglich diese beiden letztgenannten Momente und nicht eine Neuritis die Beschwerden verursacht haben, geht aus dem Verschwinden unmittelbar nach

der Operation hervor. Trotzdem erst 6 Wochen nach der Verletzung zur Zeit der Operation vergangen waren, dauerte es doch 6 Monate etwa bis zur Rückkehr der ersten motorischen Erscheinungen. In praktischer Beziehung ist die Heilung als eine vollkommene zu bezeichnen. Während man sonst nach längerer Zeit, zuweilen auch unmittelbar nach querer Durchtrennung des Radialis keinen Ausfall in der Sensibilität beobachtet, ist im vorliegenden Fall noch nach 4 Jahren ein völlig anästhetischer Bezirk entsprechend dem Punct. maximum vorhanden.

Nicht allein durch die Begleiterscheinung der Narbenbildung eines Aneurysmas können partielle Nervenläsionen zu schweren Erscheinungen führen, sondern auch infolge von Steckenbleiben kleiner Fremdkörperpartikelchen. Nach unseren Erfahrungen können durch die modernen Geschosse Nerven schlitzförmig durchtrennt werden. Es braucht nicht in allen Fällen zu nennenswerten Nervenerscheinungen zu kommen. Wenn aber kleine Metallpartikel, Tuchfetzen im Nerv haften bleiben, so geben diese in der Folge zu Verdickungen am Nerv, Narbenbildungen, und durch den stetig ausgeübten Reiz, vielleicht auch durch die Resorption des Metalls (Blei) am Orte der Ablagerung zu Lähmungen, Schmerzen Veranlassung. Bei der Seltenheit dieser Beobachtungen, zumal in Friedenszeiten, sei es gestattet, eine derartige Verletzung des Ulnaris hier mitzuteilen.

IV a. P. M., 11 Jahre alt; aufgenommen am 25. I. 1906, entlassen am 23. III. 1906.

Schrotschuß vor 9 Wochen in den linken Unterarm, der besonders die Innenseite betroffen hatte. Die Hand zeigt typische Krallenstellung. Interossei atrophisch, ebenso der Abductor poll. und die Muskeln des kleinen Fingerballens. Flexor carp. uln. ungestört. Die grobe Sensibilität zeigt keine Störungen, nur allerfeinste Berührungen werden im Ulnarisgebiet nicht empfunden.

Operation 3. II. 1906: Freilegung der Ulnaris am Übergang des mittleren zum unteren Drittel; hier zeigt der Nerv eine spindelförmige mit der Umgebung ziemlich fest verwachsene Auftreibung. Entsprechend dieser Stelle ist die Ulna etwas verdickt; oberhalb der Stelle zeigt der Nerv normales Aussehen, unterhalb sieht er aufgefasert, weißlich aus. Der Nerv wird von den Verwachsungen mit der Umgebung gelöst. In der Auftreibung der Ulna, die entfernt wird, sitzt ein Schrotkorn. Auch in der spindelförmigen Auftreibung der Nerven sitzen einige kleine Bleipartikelchen; Entfernung. Kein Tampon. Hautnaht. Heil. p. pr. Nachbehandlung mit Massage und Elektrizität.

Bei der Entlassung, also nach etwa zwei Monaten, funktionelle Heilung, deren erste Anzeichen sich schon 14 Tage nach der Operation bemerkbar machten.

Resumé: Der Schrotschuß hatte den Ulnaris schlitzförmig durchbohrt, ein Schrotkorn war bis in die Ulna selbst eingedrungen. Ob anfangs Ausfallserscheinungen vorhanden waren, kann ich nicht entscheiden, da

der Patient hierüber nur ungenaue Angaben machte. Bei der Aufnahme zeigte er das typische Bild der Ulnarislähmung. Wenn bei der Operation auch ein geringes Narbengewebe und eine kleine Auftreibung der Ulna an der entsprechenden Stelle gefunden wurden, so waren doch die Narbenfixationen nicht so fest, daß dadurch erhebliche Ausfallserscheinungen erklärt werden konnten. Auch war der Nerv gegen die Verdickung der Ulna nicht angedrückt. Es mußte deshalb noch das andere schädigende Moment in Betracht gezogen werden, und das waren die kleinen Bleipartikelchen, welche im Nerven im Narbengewebe eingebettet lagen. Diese haben durch den ständigen Reiz, event. auch durch die Resorption von Blei an Ort und Stelle die Lähmung bewirkt. Einen Beweis dafür möchte ich in der auffallend schnellen Besserung, welche schon nach 14 Tagen in erheblichem Maße eintrat und nach acht Wochen komplett war, sehen. Neuralgien waren nicht eingetreten.

Die direkten Läsionen durch stumpfe Gewalt kommen nicht allein durch Knochenbrüche zustande, sondern selbst stärkere Quetschungen genügen. Trotzdem langdauernde komplette Lähmung erfolgt, können die grob anatomischen Veränderungen in derartigen Fällen sowohl am Nerven selbst wie in seiner Umgebung sehr gering sein. So sah ich bei einem kräftigen Patienten, der durch herabstürzende Lehmmassen verletzt war, nach einer einfachen Quetschung des Oberarms eine schwere Radialislähmung eintreten. Es ist dies derselbe Patient, bei welchem sich kurze Zeit nachher eine schwere Ischias einstellte, bei welchem wir also wohl von einer gewissen Prädisposition sprechen können. Der Operationsbefund zeigte eine relativ geringe Schädigung des Nerven. Auffallend waren ferner die sehr stark ausgesprochenen Sensibilitätsstörungen.

V. E. J., Brunnenbauer, aufgenommen am 4. IX. 1899, entlassen am 8. XII. 1899.

Am 8. Juni fiel ihm beim Ausschachten ein Zentner harten Lehmes gegen das Kreuz und die Außenseite des rechten Oberarmes, so daß er hinfiel und sich beim Fallen auf die ausgestreckte rechte Hand stützte. Der rechte Oberarm wurde in dieser Stellung von den herabstürzenden Lehmmassen an der Außenseite betroffen. Gleich darauf trat eine Schwäche im rechten Arm und in der rechten Hand, sowie ein taubes Gefühl im rechten Daumen auf.

Befund bei der Aufnahme: 33jähriger kräftiger, muskulöser Mann. Die rechte Hand hängt bei ausgestrecktem Arm herab und kann nicht gestreckt werden. Unterarm $1^1/_2$ cm magerer wie links. Elektrische Erregbarkeit der Streckmuskulatur ist aufgehoben, während die Beugemuskulatur normal reagiert. Die Oberarmmuskulatur funktioniert normal. Empfindungsvermögen ist an der Streckseite des Daumens und den untersten Phalangen der beiden nächsten Finger herabgesetzt. Am Oberarm sind keine Narben, keine Knochenverdickungen vorhanden.

Diagnose: Lähmung des rechten Nerv. radialis durch Quetschung. Als bis zum 6. XI. durch Elektrizität und Massage keine Besserung erzielt war, wurde der Nerv. radialis in der Mitte des Oberarmes freigelegt. Er zeigte sich an der Stelle, wo er an die Außenseite des Oberarmes tritt, auf $1^1/_2$ cm in derberes Gewebe eingebettet, etwas verdünnt. Das zentrale Ende erscheint dicker wie das periphere. Der Nerv wird aus seinen Verwachsungen gelöst. Naht der Wunde. Heilung p. pr. 3 Wochen später konnte Patient leichte Bewegungen im Hardgelenk ausführen, nach weiteren 2 Wochen stellte sich eine leichte Streckfähigkeit der Grundphalangen ein. Die Sensibilität besserte sich, blieb aber noch deutlich herabgesetzt. Auf seinen Wunsch wird Patient entlassen, um zu Hause von seinem Arzt weiter mit Elektrizität und Massage behandelt zu werden.

Am 31. März 1900 (Untersuchung durch Dr. Müller-Breslau) wesentliche Besserung; die Hand kann in vollem Umfange erhoben werden. Die Finger können gestreckt werden, jedoch der 2., 4. und 5. Finger nicht ganz so vollkommen wie der Daumen und Mittelfinger. Die Kraft der Bewegungen noch herabgesetzt. Die Streckmuskulatur des Unterarmes kräftig. Taubheitsgefühl am rechten Daumen und Zeigefinger, Sensibilität daselbst herabgesetzt. Daneben hat sich eine schwere Ischias rechterseits eingestellt.

Untersuchung am 13. März 1906. Sensibilität für Berührung und Schmerzempfindung herabgesetzt auch an der Streckseite des Unterarmes, während der Temperatursinn erhalten ist. (Patient ist Rentenbewerber; seine subjektiven Angaben sind deshalb mit etwas Vorsicht aufzunehmen.) Motorische willkürliche Bewegungen im Gebiet der verletzten Nerven haben sich wesentlich gebessert; die elektrische Erregbarkeit ist noch wesentlich herabgesetzt.

14. VIII. 1903. Es ist noch eine geringe Schwäche in der vom Radialis versorgten Muskulatur; bei gewissen Verrichtungen will Patient noch behindert sein. Die Sensibilitätsstörungen sollen noch bestehen.

Dieser Zustand bleibt auch bei der Untersuchung am 16. II. 1905.

VI. J. M., Arbeiter, 15 Jahre alt, aufgen. am 1. IX. 1902, entlassen am 17. XII. 1902. Am 31. Juli wurde Patient überfahren. Das Rad ging über den rechten Oberarm, wobei eine kleine Hautwunde, aber kein Knochenbruch entstand. Nach drei Wochen ärztlicher Behandlung war zwar die Wunde geheilt, jedoch hing die Hand, wie unmittelbar nach dem Unfall, schlaff nach unten. Bewegungen im Ellenbogengelenk waren gut ausführbar, haben sich aber allmählich verschlechtert.

Befund: Gut entwickelter Junge; in gutem Kräftezustande. Der rechte Arm kann im Ellenbogen wohl völlig gebeugt, jedoch nur bis zu einem Winkel von 120^0 gestreckt werden. Auf der Außenseite des Oberarmes ist in der Mitte eine bei Betastung schmerzlose, quer verlaufende 2 cm lange Narbe. Die Hand hängt nach abwärts, kann nicht gestreckt werden. Der Daumen kann nicht abduziert werden. Streckung des ersten Fingergliedes nicht möglich; Empfindungsvermögen am Daumen herabgesetzt. Die elektrische Untersuchung ergibt völlige Entartungsreaktion aller von der Umschlagsstelle des Nervus radialis abwärts versorgten Muskeln. Triceps ist gut erhalten. Schultermuskulatur ziemlich abge-

magert (Inaktivitätsatrophie). Am Humerus ist keine Veränderung zu konstatieren.

Operation 5. IX.: Längsschnitt über die Narbe am Oberarm. Radialis an der Umschlagsstelle aufgesucht. Dicht unterhalb derselben erweist sich der Nerv leicht verdickt, in einer Ausdehnung von 1 cm. Dann folgt eine deutlich sichtbare Abflachung der Nerven in einer Ausdehnung von $^1/_2$ cm. An dieser Stelle ist der Nerv mit der Umgebung fester durch Narbengewebe verwachsen, das sich bis zu der Hautnarbe fortsetzt.

Lösung aus dem Narbengewebe. Der Nerv ist durch die Operation leicht gedehnt, wird einfach zurück gelagert und die Haut darüber durch Nähte vereinigt. Nachbehandlung mit Elektrizität und Massage. Nach 3 Monaten konnte Patient mit völlig gebrauchsfähiger Hand entlassen werden.

Resume: Auch hier war der anatomische Befund bei der Operation kein hochgradiger. Daß die Verdickung des Nerven etwas unterhalb der Umschlagstelle lag, ist so zu erklären, daß durch das Rad des Wagens der Nerv nach oben verschoben war. Während hier eine kleinere äußere Narbe zu sehen war, war bei dem nächstfolgenden Patienten, der ebenfalls durch Überfahren eine Lähmung des Radialis erlitt, von außen weder eine Narbe zu sehen, noch eine Verhärtung in den Weichteilen zu fühlen; es fand sich nur an der Umschlagstelle ein scharfer Bindegewebsstrang, der den Nerv fest gegen den Knochen drückte. Auch hier trat völlige Heilung nach der Operation ein.

VII. M. Sz., 62 Jahre alt, aufg. 5. XII. 1903, entlassen 13. IV. 1904. Am 23. IX. wurde er überfahren, das Rad ging über den linken Oberarm. Seitdem ist die linke Hand gelähmt.

Befund: Linke Hand hängt in Beugestellung, Streckung nicht möglich. Finger können in den Grundgelenken nicht gestreckt werden. Pro- und Supination stark behindert. Entartungsreaktion der vom Radialis versorgten Muskeln mit Ausnahme des Supinators.

Operation am 7. XII. 1903: Freilegung des N. radialis durch Längsschnitt zwischen Supinator long. und Brach. inter. Daselbst keine Veränderungen am Nerven. Weiter oben an der Umschlagstelle ist der Nerv fest gegen den Knochen durch einen scharfen Bindegewebsstrang fixiert und zwar gerade dort, wo er unter dem Triceps heraustritt. Der Nerv selbst erscheint wenig verändert. Durchtrennung des Stranges. Am Knochen keine Veränderungen. Hautnaht. Heilung p. pr.

Bei der Entlassung kann die Hand aktiv, wenn auch nicht mit so großer Kraft wie die gesunde Hand, gestreckt werden. Der Daumen ist normal beweglich, dagegen kann der 2.—4. Finger noch nicht ganz gestreckt werden.

Untersuchung am 17. XI. 1904 (Dr. Ziokowski) völlige Wiederherstellung; keine Erwerbsbehinderung mehr.

In allen drei Fällen waren relativ geringe Veränderungen am Nerven sowohl wie in der Umgebung. Größere Narbenmassen umlagerten den Nerven nicht und es bestand keine Befürchtung, daß nach Durchtrennung der kleinen einschnürenden Bindegewebsstränge, neue schädigende Momente einwirken würden. Deshalb begnügte ich mich mit der einfachen Ope-

ration der Durchtrennung ohne Einbettung der Nerven in Weichteile. Länger mit der Operation zu warten, erschien mir in keinem Falle tunlich, wenn ich natürlich auch die Möglichkeit, daß es ohne Operation gut geworden wäre, nicht bestreiten kann.

Daß die Schädigung der Nerven immer in der Nähe der Umschlagstelle erfolgt war, ist uns ein Fingerzeig dafür, in allen Fällen stumpfer Gewalteinwirkung, wo äußere Merkmale, wie Narben, Callusmassen, fehlen, vor allem hier die Schädigung zu suchen.

Kommt es bei der Verletzung zum Knochenbruch, so haben wir verschiedene Momente, welche die Schädigung des Nerven bewirken können. Nur selten wird gleichzeitig durch die einwirkende Gewalt der Knochen gebrochen und der Nerv durchtrennt. So in dem von Helferich mitgeteilten Fall, wo der Patient beim Aufschlagen auf die Bootskante sich einen Bruch des Oberarms mit Zerreißung des Nerven zuzog. Viel häufiger ist es, daß durch die Fragmente die Läsion zustande kommt, indem entweder eine Aufspießung erfolgt, oder aber der Nerv zwischen die Bruchstücke sich einklemmt und durch dieselben gequetscht wird. Im Verlauf der Heilung des Bruches können weiterhin die sich neubildenden Knochenmassen einen Druck oder eine Zerrung an dem Nerv ausüben. Ob die Umwachsung mit Knochennarben allein imstande ist, die Läsion des unversehrten Nerven hervorzurufen, möchte ich dahingestellt sein lassen.

In der weitaus größten Mehrzahl der in der Literatur niedergelegten Beobachtungen war der Nerv innerhalb des Knochenkanals verändert, er erschien plattgedrückt, an anderen Stellen wieder verdickt, so daß es mir wahrscheinlicher ist, nur der geschädigte Nerv kann durch das Umwuchern mit Knochenmassen leiden. Finden sich innerhalb des Knochenkanals scharfe Vorsprünge, Kanten, so sind diese es, welche die Lähmung bewirken. Sehr häufig kommt zu der starken Knochenwucherung noch der Umstand, daß die Bruchenden nicht in die richtige Stellung gebracht, sondern mit Verschiebung geheilt sind. Am schwerwiegendsten ist hierbei, dicht unterhalb des Oberarmkopfes, dort, wo der Nerv oben seinen Spiralgang um die hintere Fläche des Knochens beginnt, die Dislokation des Oberarmschaftes nach oben (Feßler), während in der Mitte die Verbiegung nach außen-hinten und am Condylus externus nach hinten am gefährlichsten ist. Selbst die Luxation des Radiusköpfchens kann zur Radialislähmung führen.

VIII. C. F., 4 Jahre; aufg. 5. XII. 1906.

Fall auf den rechten Arm im September. Luxation des Radiusköpfchens nach vorn. Lähmung des Radialis.

Bei der Aufnahme noch deutliche Radialislähmung, wenn auch eine leichte Streckung der Hand möglich erscheint. Die Beugung im Ellenbogengelenk um $^1/_2$ behindert.

10. XII. Resektion des Radiusköpfchens. Naht.

Resume: Die Verletzung des Radialis mußte durch die Luxation des Köpfchens erfolgt sein. Eine Durchtrennung des Nerven erschien nach Art der Gewalteinwirkung, sowie nach dem jetzt bemerkbaren Beginn der Leitungswiederkehr ausgeschlossen. Jedoch war es wahrscheinlich, daß das dislozierte Köpfchen den Nerven und zwar oberhalb seiner Teilung noch weiter schädigte resp. die Wiederkehr der Funktion hemmte. Auf dem Querschnitt in der Höhe des Ellenbogengelenkes verläuft der ungeteilte Stamm der Radialis ziemlich dicht an der vorderen und inneren Zirkumferenz des Köpfchens, also dort, wohin dasselbe bei der Luxation ausweicht. Da außerdem ein Beugungshindernis bestand, so erschien mir die Resektion geboten. Nennenswerte Narben in der Umgebung bemerkte ich nicht und deshalb habe ich den Nerven selbst nicht weiter aufgesucht.[1])

Auch die Art der Gewalteinwirkung ist ätiologisch in Betracht zu ziehen, weil, wenn die äußere Gewalt über das Zustandekommen der Fraktur hinauswirkt, eine ausgedehnte Verschiebung der Bruchenden erfolgt (Riethus, Maschinenverletzungen).

Oft gelingt es an dem über den Callusmassen verlaufenden Nerv noch die Stellen der anfänglich stärkeren Schädigung entweder in Form von Verdünnungen oder Auftreibungen nachzuweisen.

IX. J. N., Wirtssohn, 27 Jahre alt, aufgen. 31. V. 1905, entlassen 22. VIII. 1905.

Vor 5 Jahren Bruch im rechten Ellenbogengelenk. Am 8. März dieses Jahres Bruch des rechten Oberarmes am Übergang vom mittleren zum unteren Drittel. Gleich nachher konnte N. die Hand nicht mehr ordentlich gebrauchen.

Befund: Kräftiger Mann. Alter Bruch im rechten Ellenbogengelenk mit starker Knochenauftreibung geheilt. Beugung nur bis zum rechten Winkel, Streckung nur bis 45°, Supination ebenfalls behindert. Am Übergang des mittleren zum unteren Drittel des Oberarmes starke Knochenauftreibung an der Außenseite des Humerus. Letzterer ist an dieser Stelle mit Verbiegung nach außen geheilt. Die Hand zeigt alle Erscheinungen der Radialislähmung. Sensibilität ist auf der Streckseite des rechten Unterarmes, auf dem Handrücken und auf der Streckseite der beiden ersten Finger aufgehoben.

Operation am 9. VI. 20 cm langer Hautschnitt an der Außenseite über die Callusmassen. Freilegung des N. radialis zwischen Brachialis inter. und Supinator longus. Von da an wird der Nerv nach oben und

1) Anmerkung bei der Korrektur: Die Funktion des Radialis hat sich bedeutend gebessert.

abwärts in etwa 15 cm Länge frei gelegt. Er liegt auf den sehr starken Callusmassen, ist nirgends besonders fest verwachsen, ist auffallender Weise in seiner unteren Hälfte deutlich umfangreicher wie in der oberen. Er zeigt an zwei Stellen Einschnürungen und zwar liegt die unterste dort, wo der Nerv über den Rand der Callusmassen biegt. Es wird in die Callusmassen entsprechend dem Verlauf des Nerven eine Rinne eingemeißelt, und die Callusmassen der nächsten Umgebung flächenhaft abgetragen. Zwischen diesem Knochenkanal und den Nerven wird Muskulatur gelagert, indem von dem M. brach. int. und dem Triceps die einander zugewandten Ränder durch Katgut vereinigt werden, nachdem ein Längsschnitt in beide Muskeln gemacht ist. Über dem Nerven werden dann die lateralen Wundränder der Muskeln vereinigt. (Brückenlappen) Hautnaht. Drainage; fester Verband.

Heil. p. pr. Bei der Entlassung sind alle Bewegungen im Handgelenk in normaler Weise möglich. Streckung der Finger ist noch etwas behindert. Sensibilität ist nur auf der Streckseite des Vorderarmes noch etwas herabgesetzt.

Resumé: Der über der Knochenmasse verlaufende Nerv zeigte nur an zwei Stellen erheblichere Abweichungen von der Norm, und man wird wohl nicht fehlgehen in der Annahme, daß an diesen Stellen, welche der oberen und unteren Kante des Humerus entsprechen, der Nerv bei dem Unfall am meisten geschädigt war. Besonders auffallend war die Verdickung in der unteren Hälfte, die nicht durch Narbengewebe aus der Umgebung, sondern durch Zunahme des Nerven selbst bedingt war. Hätte der Nerv durch die wachsenden Knochennarben allein seine Schädigung erlitten, so hätte man eher eine Verdünnung von der Stelle der größten Dehnung am Humerus, vom Scheitel der Knochennarbe an, erwarten müssen.

Ist es auch bei den Knochenbrüchen nicht sicher zu entscheiden, welchen Einfluß die anfängliche Schädigung auf die weitere Ausbildung der Lähmung ausübt und bleibt auch die Frage, welchen Anteil die Dehnung durch die Knochenwucherung an der Lähmung nimmt, in manchen Fällen unentschieden, so ist es doch andererseits genügend durch die Literatur bewiesen, daß die Dehnung durch die Knochennarbe allein ausreichen kann, um die Funktion des Nerven schwer zu schädigen. Feßler steht sogar auf dem Standpunkt, daß dieser Dehnung des Nerven die größte Bedeutung beizumessen sei. Auf der anderen Seite können feste Narben, besonders wenn sie den Nerv an Knochenkanten fixieren oder über dieselben spannen, zu schweren Störungen Veranlassung geben. Am ungünstigsten sind in dieser Beziehung die Narben nach Eiterungen, besonders am Knochen. So erwähnt Riethus einen Fall, wo drei Monate nach dem Trauma sich schwere Lähmungserscheinungen einstellten. Der Knochenbruch war unter Abstoßung von kleinen Sequestern geheilt, und der Nerv wurde durch die feste Narbe in die Lücken hineingezogen. Rolando sah nach einer Nekrotomie

am Oberarm, bei welcher der Nerv verschoben werden mußte und nicht verletzt war, Radialislähmung eintreten. Ich selbst habe bei einer 16jährigen Patientin 2 Jahre nach der Nekrotomie am Oberarm eine schwere Radialislähmung gesehen, und wie der Befund bei der Operation zeigte, war die sehr langsam beginnende Lähmung verursacht durch das Hineinziehen des Nerven in die Knochenhöhle. Dort, wo der Nerv über die Knochenkante in die Narbe hineintrat, war er spindelförmig verdickt, und nun lag er auf einer Strecke von 4 cm in festen Narbenmassen eingebettet gegen den Knochen fixiert. An der Stelle, an welcher er aus der Kaochenmulde über die Knochenkante heraustrat, war ebenfalls eine spindelförmige Verdickung, aber nicht so stark wie die obere, vorhanden.

X. K. W., Arbeiterin, 19 Jahre alt; aufgen. 2. V. 1905, entlassen 3. VI. 1905.

Vor zwei Jahren wurde Patientin wegen einer Osteomyelitis am rechten Oberarm operiert. Der Radialis wurde bei der Operation geschont. Bei der Entlassung war die Wunde geheilt, der Arm und die Hand funktionierten normal. Allmählich wurde der Arm schwächer und magerte ab. Seit einigen Wochen kann Patientin die Hand kaum mehr gebrauchen.

Befund: Mittelkräftiges Mädchen; keine krankhaften Veränderungen. An der Außenseite des rechten Oberarmes befindet sich ein 20 cm lange, tief eingezogene, mit den Kopf stellenweise fest verwachsene Narbe. Der Oberarm ist stark abgemagert, seine Muskulatur schlaff. Die Hand hängt schlaff nach unten, kann nicht gestreckt werden, ebenso nicht die ersten Fingerphalangen. Abduktion des Daumens fehlt. Der Unterarm kann im Ellenbogen normal gebeugt werden. Sensibilitätsstörungen sind nicht vorhanden.

Diagnose: Lähmung des Nerv. radialis durch Druck.

Operation am 5. V. Spaltung der Narbe. Dort, wo der Nerv sich im oberen Drittel an den Hnmerus anlegt, ist er durch Narbenmassen fest gegen den Knochen gezogen und über einen Knochenvorsprung in die durch Entfernung des Sequesters entstandene Mulde eingezogen. Der Nerv ist an dieser Stelle spindelförmig verdickt. Auf eine Strecke von 4 cm ist er dann in feste Narbenmassen eingebettet, gegen den Knochen fixiert. Nach unten tritt er über eine Knochenkante aus dem Narbengewebe in der Knochenmulde heraus, ist an dieser Stelle ebenfalls spindelförmig verdickt. Oberhalb und unterhalb der Narbenmassen zeigt der Nerv normale Form und Aussehen, während er im Narbengewebe abgeplattet und weißlich verfärbt erscheint. Nachdem der Nerv vollkommen frei präpariert ist, wird aus dem Triceps ein 8 cm langer, 4 cm breiter, 2 cm dicker Muskellappen genommen, dessen Basis nach oben liegt, die scharfen Kanten des Knochens vollkommen abgemeißelt und der Muskellappen der Fläche nach halbiert. Die untere Hälfte des Muskellappens wird in die Knochenmulde gelegt, darüber der Nerv und darüber die andere Hälfte des Lappens. Hautnaht. Heilung p. pr. Schon nach 4 Wochen begannen sich Bewegungen in den gelähmten Partien zu zeigen.

Jetziger Befund: Hand kann bis zur Horizontalen gestreckt werden, ebenso der Zeigefinger. Der Mittelfinger bleibt unterhalb der Horizontalen, der 4. und 5. Finger bleiben halb gekrümmt. Extension und Abduktion des Daumens möglich. Sensibilität im Gebiet des N. cutan. post. int. herabgesetzt. Die Muskeln am dorsalen Teile des Vorderarmes sind für den faradischen Strom nicht erregbar.

Resumé: Wenn auch die Schädigung durch einfachen Narbenzug gegen die Kanten der Knochenmulde zustande gekommen war, so müssen doch die Veränderungen im Nerven im Verlauf der zwei Jahre so stark geworden sein, daß ein vollkommener Ausgleich nicht mehr möglich war. Der Forderung, den Nerven vollkommen aus seinem Narbenbett zu befreien und jede weitere Schädigung durch neue Narben oder Knochenwucherungen fernzuhalten, ist die Operation sicher gerecht geworden, da bei der letzten Untersuchung die Narbe völlig weich und verschieblich und eine Kante oder Unebenheit am Knochen nicht zu fühlen war. Eventuell auch hat das auf Drängen der Patientin zu frühe Aussetzen der Nachbehandlung schuld an dem nicht völligen Erfolge. Praktisch kann man mit dem erzielten Resultate sehr zufrieden sein.

Man wird nicht in allen Fällen von stumpfen Verletzungen zwischen primärer und sekundärer Lähmung unterscheiden können, da wegen der Schwere der Begleiterscheinungen anfangs eine genaue Prüfung nicht möglich ist, und da andererseits eine Entscheidung, ob völlige Durchtrennung oder nur eine Quetschung vorliegt, sehr schwierig ist. Die Sensibilitätsprüfungen lassen uns sehr häufig im Stich, da zahlreiche Anastomosen an der Hand bestehen und auch das Punctum maximum nicht immer beweisend ist. Trophische Störungen werden wir in der ersten Zeit noch nicht zu erwarten haben. Neben der Sensibilité supplée kommt Motilité supplée in Betracht, so daß eine genaue Untersuchung auf sehr große Schwierigkeiten stößt. Schmerzerscheinungen im Gebiete des Nerven fehlen, da die Durchtrennung des Nerven als solche keine Schmerzen verursacht und die Neuralgien erst einige Tage später eintreten (am 2. bis 5. Tage). Im weiteren Verlauf können dann schmerzhafte Erscheinungen in Form von lancinierenden Schmerzen, entsprechend dem auswachsenden Achselzylinder, eintreten. Daß die Neuralgien immer Folge einer Neuritis sein müssen, glaube ich nicht, da traumatische Neuritis außerordentlich selten vorkommt und die Symptome nach Behebung der Narbenverwachsung sofort schwinden, der Prozeß auf einen umschriebenen Punkt beschränkt ist. Die Unversehrtheit des Empfindungsvermögens wird dann am häufigsten sein, wenn Verletzung des Nerven in der Mitte oder im unteren Drittel des Oberarms liegt. Feßler glaubt sogar, daß in diesen Fällen das Punctum maximum Létiévantes keinen diagno-

stischen Wert hat. Auch die elektrische Erregbarkeit unmittelbar nach dem Unfall geprüft, gibt nicht immer bestimmte Anhaltspunkte, weil durch die Schwellung die Untersuchung erschwert ist und weil eine Erregbarkeit des peripheren Nervenendes noch möglich sein kann. — So sah Albrecht bei einer Verletzung des Radialis noch eine elektrische Erregbarkeit des peripheren Endes nach 72 Stunden. Die meisten Fälle zeigen einen Übergang von primärer zur sekundären Lähmung, indem der Nerv bei dem Unfall zwar geschädigt, aber nicht funktionslos geworden ist. Erst die eintretende Narbenkompression, Umwucherung durch Callus, Dehnung durch denselben bewirken den Funktionsausfall. Die Schwierigkeit der Unterscheidung zwischen primärer und sekundärer Verletzung kann enorm groß sein; noch schwieriger aber wird es, zu unterscheiden, ob bei einer stumpfen Gewalteinwirkung primär eine völlige Durchtrennung des Nerven eingetreten ist, oder nur eine starke Kompression vorliegt, welche ohne unser operatives Eingreifen vielleicht sich wieder herstellen kann. Praktisch haben beide Fragen aber gar nicht so schwerwiegende Bedeutung, da es auf den Erfolg unserer Therapie kaum von Einfluß ist, wenn wir die Operation um einige Wochen hinausschieben. Wir werden vielfach durch die Quetschung der Weichteile, durch die gleichzeitig bestehende Fraktur gezwungen, die etwa nötige Operation hinauszuschieben, bis eine Resorption des Blutergusses eingetreten ist und günstigere Chancen für die Wundheilung sich bieten, ganz genau so, wie wir bei Kniescheibenbrüchen auch besser erst einige Tage mit der Operation warten. Handelt es sich vollends um starke Quetschung ohne Knochenbruch, so ist es gar nicht gesagt, ob die Läsion des Nerven der Stelle der einwirkenden Gewalt entspricht, oder ob nicht durch Zerrung eine Verletzung weiter oben erfolgt ist. Nur beim Hornerschen Symptomenkomplex wissen wir, daß eine sehr hochgelegene Nervenverletzung erfolgt ist; aber gleichzeitig wird uns dann auch die traurige Tatsache zum Bewußtsein kommen, daß durch unser operatives Eingreifen eine Besserung nicht zu erzielen ist.

Der Hornersche Symptomenkomplex besteht in der Trias: der Ptose, Miosis und Bulbus Retraktion und rührt her von einer Lähmung glatter Muskeln, welche namentlich vom Hals-Sympathicus inerviert werden, die vasomotorischen Symptome fehlen.

Ohne auf das weitere Zustandekommen dieser Erscheinungen näher einzugehen, da dieselben Vollhard in ausgezeichneter Weise auseinandergesetzt hat, möchte ich nur erwähnen, daß in solchen Fällen die Läsion des Nerven dicht am Austritt der Wurzel aus

den Intervertebrallöchern stattgefunden hat. Wenn auch dieser Symptomkomplex gewöhnlich bei Lähmungen des ganzen Armplexus vorkommt, so können doch die Schädigungen der übrigen Nerven mehr zurücktreten. Die vom Radialis versorgten Gebiete werden aber am meisten in Mitleidenschaft gezogen, da der Radialis von sämtlichen Würzeln her Zweige bekommt.

Im späteren Verlauf ist die Diagnose, ob eine Radialislähmung vorliegt, eine relativ leichte. Wir werden auf den Eintritt der Symptome am meisten zu achten haben in der Zeit der beginnenden Narbenschrumpfung und der höchsten Callusentwickelung. Die leichtesten Grade der Nervenkompression verlaufen als Neuralgien. Vor dem Eintritt von Bewegungs- und Empfindungslähmungen zeigen sich Hemmungen in der Muskelernährung. Diese Atrophie aber kann wegen der Entartungsreaktion nicht als Inaktivitätsatrophie aufgefaßt werden. — Unsere Beobachtung hat sich vor allen Dingen darauf zu richten, ob unter zweckentsprechender, konservativer Behandlung diese Erscheinungen zurückgehen oder stationär bleiben, oder sich verschlimmern, denn nur darauf können wir eine strikte Indikation für die Behandlung der Nervenläsionen gründen. Wenn wir auch bei totaler Empfindungs- und Motilitätslähmung, verbunden mit Entartungsreaktion, in den seltensten Fällen ein Zurückgehen der Erscheinungen unter konservativer Behandlung sehen werden, sind doch sogar Heilungen durchtrennter Nerven ohne Operation beobachtet worden, so dürfen wir doch mit derartigen Seltenheiten nicht rechnen, da bei dem längeren Bestehenbleiben der Lähmungen Veränderungen in der Muskulatur, in den Gelenken eintreten, deren Bestehen die beste Behandlung der Nervenläsion illusorisch macht. Selbst das Vorhandensein gewisser Motilitätserscheinungen ist bei Fällen, welche wir zur Beobachtung bekommen, nicht beweisend für oder wieder, da dies ebensowohl den Rest der verloren gegangenen Funktion, wie den Anfang der Besserung bezeichnen kann. Auch eine anfängliche Besserung kann stationär bleiben und nichts beweisen, da bei der Narbenbildung neue Insulte den Nerv treffen und die beginnende Besserung verhindern können. Schon einen besseren Fingerzeig gibt uns die Art der Gewalteinwirkung, da wir beim kurzen, schwächeren Trauma, wenn sonstige Zeichen äußerer Gewalteinwirkung fehlen, einen Rückgang unter konservativer Behandlung erwarten können. Bei der Ungefährlichkeit der Operation brauchen wir nicht so zurückhaltend mit dem Eingriff zu sein und zumal, wenn wir berücksichtigen, welche ausgezeichneten, zuweilen momentanen Erfolge wir durch unsere opera-

tive Therapie erreichen; Helferich tritt für sehr baldige Operation ein, nur bei infizierten Wunden soll die Reinigung abgewartet werden. Ebenso ist Reisinger, Feßler für recht baldige Operation. Schreiber will so lange exspektativ behandeln, solange keine Steigerung vorhanden ist; etwaige Nervenschmerzen will er durch Befreiungsversuche, durch Zirkumduktion beheben. Henle steht auf dem Standpunkt, daß, wenn die Kontinuitätstrennung nicht ganz sicher diagnostiziert ist, nur bei schweren Neuralgien und Ausbleiben einer Besserung zu operieren ist, bei kompletten Lähmungen will er nach 6—8 Wochen, bei Kontinuitätsunterbrechung sofort operieren. Wenn auch noch nach 3½ Jahren bei einer Drucklähmung des Radialis durch Operation ein völliger Erfolg erzielt ist, so sind derartige Fälle doch nur Ausnahmen, und es sind glückliche Zufälle, daß die Ernährungs-Innervationsstörungen in dem Muskel noch nicht zuweit vorgeschritten waren und sich wieder ausgleichen konnten. — Ich glaube nicht, daß wir uns bei den Radialislähmungen so sehr auf die konservative Behandlung verlassen können, und ich halte die Versuche, durch Manöver an den Bruchenden den Nerv aus seiner Einklemmung ohne Operation zu befreien, für viel zu gefährlich und mit dem Stande unserer heutigen Chirurgie nicht vereinbar. Wenn ich auch die Möglichkeit zugeben muß, daß durch entsprechende Massage oberflächliche Verwachsungen gelöst werden, die Callusresorption angeregt, Narben gedehnt und weiter werden können, so ist doch damit nicht zu rechnen, und es wird kostbare Zeit verloren.

Ich stehe auf dem Standpunkt, bei scharfer Kontinuitätstrennung sofort zu operieren, bei Kontinuitätstrennung durch stumpfe Gewalt dann zu operieren, wenn die durch die Quetschung verursachten Blutergüsse sich resorbiert haben, damit einmal die anatomische Übersicht eine leichtere wird, zweitens aber die prima intentio, auf die alles ankommt, nicht gefährdet wird. Ist nicht sicher zu unterscheiden, ob eine Durchtrennung des Nerven, oder nur eine Kompression vorliegt, so rate ich, abzuwarten. Tritt nach 6—8 Wochen keine Besserung ein, so rate ich zur Operation; ich warte nicht einmal ab, ob Verschlimmerung eingetreten ist. Bei bestehenden Neuralgien ist am besten, möglichst frühzeitig zu operieren; beim Bestehen des Hornerschen Symptomenkomplexes sehe ich von einer Operation ab; beim gleichzeitigen Vorhandensein einer subkutanen Fraktur lasse ich, wenn die Bruchstücke in günstige Stellung gebracht werden können, die Heilung des Knochenbruches, die

Callusbildung, erfolgen. Dieses Vorgehen erscheint mir deshalb zweckmäßiger, da auch durch die Callusbildung nach Pseudarthrosen Operation, Lähmung beobachtet ist. Operiere ich aber nach erfolgter Heilung des Bruches, so kann ich etwaige vorspringende Calluskanten, welche auf den Nerv drücken, gleichzeitig mit beseitigen. Bei verunreinigter äußerer Wunde warte ich ab, bis dieselbe entweder geschlossen ist oder sich vollständig gereinigt hat. Die Operation soll nicht allein die wuchernde Knochennarbe, den drückenden Narbenstrang beseitigen, sondern soll auch dafür sorgen, daß derartige, schädigende Momente nicht wieder auf den Nerv einwirken können; am Nerv selbst soll sie, wenn eine Kontinuitätstrennung vorliegt, nach Anfrischung den Nerv vereinigen und die Vereinigungsstellen so in Weichteile einbetten, daß ein späterer Narbendruck nicht mehr erfolgt.

Die Beobachtungen sind nicht so selten, daß, trotz wohlgelungener Nervennaht, die Lähmungserscheinungen bestehen bleiben und wenn die Operateure den Mut hatten zur zweiten Operation, so fand sich eine einschnürende Narbe, nach deren Durchtrennung sich die Leitung oft unmittelbar wieder herstellte. Bleibt deshalb nach einer Nervennaht der erwünschte Erfolg aus, hat man durch entsprechende Umfütterung oder Verlagerung den Nerv nicht genügend geschützt, so ist eine zweite Operation zur Klarlegung der Verhältnisse geboten. Handelt es sich nicht um eine Durchtrennung des Nerven, sondern findet man bei der Operation die Kontinuität des Nerven wohl erhalten, aber den letzteren selbst verändert, so ist zu entscheiden, ob die veränderte Stelle leitungsfähig ist oder nicht, oder mit anderen Worten, ob eine Resektion in der Kontinuität erfolgen muß oder eine einfache Lösung aus der Umgebung. Der Versuch, durch elektrische Reizung bei der Operation das Leitungsvermögen zu prüfen, gibt nur bei positivem Ausfall eine sichere Entscheidung, da die Nervenenden im Muskel selbst geschädigt sein können und deshalb trotz Leitungsfähigkeit der veränderten Partie eine Muskelkontraktion nicht erfolgt. Selbst hochgradige Veränderungen im Nerven verlangen nicht unbedingt eine Resektion. Die einfache Verbindung der Nervenenden durch einen Strang genügt manchmal, um beim Aufheben der Narbenkompression den anwachsenden Achselzylindern die Richtung anzugeben und zur Vereinigung mit den peripheren Enden zu führen. Trotzdem würde ich in derartig hochgradigen Fällen zur Resektion raten, vorausgesetzt, daß der Defekt dadurch nicht ein zu großer

würde. Sonst pflegen wir, wenn wir frühzeitig operieren, den Nerv mehr oder weniger verfärbt, blutig infiltriert, leicht zerreißlich zu finden, das Neurilemm ist als der widerstandsfähigste Teil erhalten, mit einem rötlichen Brei gefüllt. Ist der Vernarbungsprozeß weiter vorgeschritten, so zeigt der Nerv, entsprechend den Narbeneinschnürungen, gewöhnlich eine Verdünnung, der oberhalb oder unterhalb eine spindelförmige Auftreibung folgt. Diese spindelförmige Auftreibung ist zum Teil bedingt durch narbige Gewebe aus der Umgebung, zum Teil auch durch Wucherungen in dem Nerv selbst. Wenn auch das Narbengewebe dem Durchwachsen der Achselzylinder ein großes Hindernis in den Weg stellt, so liegt doch der Grund dafür nicht so sehr in dem Narbengewebe selbst, als wie in der Kompression, welche dasselbe, auch innerhalb des Nerven gelegen, auf die auswachsenden Nervenfasern ausübt. Diesem Umstande tragen die Längsincisionen in den Nerven nach van Lier, die Nervenplastik nach Bruns, welche die veränderte Partie der Länge nach spalten und quer vereinigten, Rechnung; beide Verfahren sind mit günstigem Erfolge ausgeführt und beide beweisen, wie auch aus zahlreichen anderen Beobachtungen hervorgeht, daß die Nervenregeneration selbst in anscheinend stark narbig veränderten Nervenabschnitten erfolgt ist, während die Leitung wegen des bestehenden Narbendruckes nicht erfolgte.

Hält man die Veränderungen am Nerven für zu stark, als daß eine Regeneration erfolgen kann, so rate ich, bei nicht zu großer Ausdehnung der veränderten Stelle zur Resektion und primären Vereinigung; die Resultate sind, wenn dafür gesorgt wird, daß aus der Umgebung kein weiterer Druck erfolgt, günstig. Müßte ein zu großes Stück entfernt werden, so daß eine primäre Vereinigung der resezierten Enden nicht mehr möglich wäre, so ist es besser, den Erfolg der Auslösung aus dem Narbengewebe, der Einhüllung des Nerven in weiches Gewebe, abzuwarten. Mit einer einfachen Durchtrennung etwa drückender Narbenstränge soll man sich nur dann begnügen, wenn dieselben schmal sind, und wenn die sonstige Umgebung unverändert ist. Von einer Dehnung des Nerven ohne weitere Aufsuchung des Hindernisses kann ich mir nicht viel Erfolg versprechen. Es bleiben uns also zur Behebung der Nervenläsionen bei erhaltener Kontinuität zwei Operationsverfahren übrig, das ist die Lösung des Nerven aus den narbigen Verwachsungen, die Beseitigung aller schädigenden Veränderungen, Narbenbildung, Callusmassen aus der Umgebung, Einbettung des Nerven in weiches Gewebe, um weitere Schädigungen zu verhüten, und zweitens, Resektion

des veränderten Nervenstückes. Aber auch diese soll begleitet sein von allen Maßnahmen, welche einen erneuten Narbendruck aus der Umgebung verhüten. Der erste einfachere Weg wird in den meisten Fällen Erfolg haben; der zweite eingreifendere ist nur dann streng indiziert, wenn eine Auffaserung des gequetschten Nerven erfolgt ist, und ist nur dann erlaubt, wenn durch die Resektion die Möglichkeit einer sofortigen Vereinigung der resezierten Nerven nicht ausgeschlossen ist. Um sicher jeden Narbendruck auszuschalten, muß der Nerv nach oben wie unten bis völlig an das Gesunde frei präpariert und die Narben der Umgebung beseitigt werden. Das Wiedereintreten des Narbendruckes zu verhüten, hat man auf die verschiedenste Weise angestrebt. Als wichtigstes Mittel ist die prima intentio der Wunde, welche ohne Tamponade, ohne Drainage zu schließen ist, anzusehen. Durch Tamponade den Nerv zu isolieren, was Wölfler ohne Erfolg versucht hat, halte ich für verfehlt. Ollier wollte den Druck durch Knochenwucherung dadurch verhüten, daß er das Periost an der betreffenden Knochenstelle entfernte. Der Versuch Wölflers, durch Silk protectif eine Isolierung herbeizuführen, schlug ebenfalls fehl. Wenn auch sein zweiter Versuch, durch Epidermislappen eine Wiederverwachsung zu verhindern, gelang, so blieb doch eine Epidermisfistel zurück. Sodann wurden Fettlappen zur Einhüllung der Nerven verwandt. Henle hat hiervon in mehreren Fällen Gebrauch gemacht. Die Erfolge, was Wundheilung anbelangt, waren gute, ob die Dauererfolge ebensogut sein werden, muß dahingestellt bleiben, da man mit einer baldigen Atrophie des implantierten Fettes zu rechnen hat. Viel zweckmäßiger erscheint mir die von Trendelenburg, Feßler, Grisson geübte Methode der Einlagerung des Nerven in ein Muskelbett. Entweder kann man dies in der Weise machen, daß man die benachbarten Muskeln, also gewöhnlich den Triceps und den Brachialis internus, unter dem Nerven miteinander vereinigt oder gestielte Muskellappen aus einem benachbarten Muskel nimmt und zwischen Nerv und Knochen lagert, oder indem man Brückenlappen flächenhaft spaltet und zwischen die beiden Partien den Nerv lagert oder indem man schließlich von den benachbarten Muskeln je einen oberen und unteren Lappen entnimmt. Theoretisch gedacht wäre es am zweckmäßigsten, die Wundflächen dieser Lappen vom Nerv abgewandt zu legen; praktisch jedoch habe ich einen Unterschied in den Erfolgen nicht gesehen; man soll nur darauf achten, daß der Muskellappen unter dem Nerv dick genug ist und in der ganzen Ausdehnung der erkrankten und gefährdeten Nervenpartie den Nerv

isoliert, und daß ferner auch nach der Haut zu noch eine genügend dicke Polsterung vorhanden ist. Das einfache Vernähen der benachbarten Muskeln unter dem Nerv erscheint mir, besonders wenn es sich um dickere Knochennarben handelt, nicht sicher genug. Gerade wenn viele Unebenheiten am Knochen, sei es nach Knochenbruch oder nach Nekrotomie, bestehen, gerade in den Fällen ist das größte Gewicht darauf zu legen, jeden weiteren Reiz von dem einmal geschädigten Nerv fernzuhalten; und deshalb muß die Unterpolsterung eine sehr ausgiebige und dicke sein. Dem wird in erster Linie ein nach oben gestielter Lappen aus den benachbarten Muskeln gerecht. Wie die folgenden Fälle beweisen, kann man die verschiedensten Variationen der Lappenbildung anwenden; aber auch bei allen diesen Plastiken ist es ein Erfordernis prima intentio zu erzielen und die Wunde ohne Drainage und Tamponade zur Heilung zu bringen.

XI. A. R., aufgenommen am 16. XII. 1905, entlassen am 23. V. 1906. 11 Jahre.

Patient geriet am Tage vorher in das Räderwerk einer Dreschmaschine und zog sich hierbei eine ausgedehnte Quetschung und Weichteilzerreißung am rechten Oberarm zu.

Befund: Kräftiger Junge. An der Außenseite und Hinterfläche des Oberarmes ist die Haut zerrissen, die Muskulatur in großer Ausdehnung zerfetzt bis auf den Knochen. Die schräg verlaufende Wunde reicht bis dicht oberhalb der Mitte der Ellenbeuge und nach hinten bis über die Mitte des Oberarmes. In diesem Bereiche sind alle Muskeln und Weichteile zerquetscht. Der Nervus radialis ist in der Wunde, die schmierig belegt, deren Ränder geschwollen, entzündet sind, nicht sichtbar. Die Art. brach. ist nicht verletzt. Die Hand hängt schlaff herab. Leichte Bewegungen der Finger im Sinne der Streckung sind möglich.

Es wird die Reinigung und die Vernarbung der Wunde abgewartet. Erst nach 8 Wochen war dieselbe mit Hilfe Thierscher Transplantation vollendet. Die Lähmung der Radialis war immer deutlicher geworden.

Operation 15. II. Freilegung des Nerv. radialis, die in dem ausgedehnten Narbengewebe nur schwer gelingt. Auf etwa 8 cm zeigt sich der Radialis nur von Narbengewebe und narbiger Haut bedeckt. Dort, wo er sich nach der Vorderseite des Oberarmes umschlägt, ist er auf $1^1/_2$ cm Länge spindelförmig verdickt, narbig. Er wird so weit freipräpariert, bis überall mindestens 2—3 cm weit normales Nervengewebe zu sehen ist und auch keine narbige Umgebung mehr vorliegt. Nun wird nach innen der Biceps freigelegt und nach hinten bis auf gesundes Gewebe der Triceps freigemacht. Vom Biceps wird ein Muskellappen mit oberer Basis gebildet, indem der Mnskel der Länge und Fläche nach zur Hälfte gespalten wird. Dieser Lappen wird unter den Radialis gelegt und mit dem Triceps durch einige Katgutfäden vereinigt. Um nun die narbige Haut zu ent-

spannen und einen etwaigen weiteren Druck auf den Radialis zu verhüten, wird ein nach oben gestielter Hautlappen zwischen die narbigen Hautränder gelegt. Heilung p. pr. bis auf eine kleine Nekrose am unteren Rande des Lappens.

Die Stelle, von der der Hautlappen genommen, wird später transplantiert. Schon nach 4 Wochen zeigten sich die ersten Bewegungen in der Streckmuskulatur. Unter Massage und Elektrizität nahm die Besserung ständig zu, so daß bei der Entlassung, drei Monate nach der Operation, keinerlei Zeichen einer Radialislähmung mehr vorhanden waren. Durch die Narbenbildung bestand noch eine Bewegungsstörung im Ellenbogengelenke. Auch die Oberarmmuskulatur war noch abgemagert.

Der vorstehende Fall kam wenige Tage nach der Verletzung mit stark verschmutzter Wunde, vollständiger Nervenlähmung, Zerquetschung der Haut und der Muskulatur in Behandlung. In der gequetschten Wunde nachzusehen, ob der Nerv völlig durchtrennt wäre, eine Diagnose, welche durch die Untersuchung nicht mit Sicherheit gestellt werden konnte, erschien mir bei der verunreinigten Wunde zu gewagt. Ich beschloß deshalb, abzuwarten, bis eine Vernarbung der ausgedehnten Wundfläche eingetreten war. Dann spaltete ich die große, tief eingezogene, mit dem Knochen verwachsene Narbe der Länge nach, suchte oberhalb der Verletzungsstelle den Nerv auf, präparierte ihn aus allen Narbengeweben heraus, entfernte das Narbengewebe in der Umgebung; es zeigte sich eine spindelförmige Auftreibung am Nerv. Der Nerv selbst war in seiner Kontinuität nicht unterbrochen. Trotzdem sicher eine primäre Schädigung des Nerven vorgelegen hatte, trotzdem also in der spindeligen Anschwellung Narbengewebe zu erwarten war, glaubte ich mit Bestimmtheit annehmen zu können, daß die Stelle leitungsfähig sei, weil 1. der Nerv unterhalb nicht wesentlich verdünnt, 2. die Regeneration im jugendlichen Alter eine viel kräftigere ist und 3. der Narbendruck als solcher genügte, die Ausfallserscheinungen zu erklären. Es waren hier die primären Ausfallserscheinungen in die sekundären direkt übergegangen. Die Aufgabe, den Nerv dauernd vor Druck zu bewahren, war nicht so leicht, da durch die weithingehende Zerquetschung der Muskeln und der Haut die Außenfläche der unteren Hälfte des Oberarmes eigentlich nur von Narbengeweben bedeckt war. Nach Exstirpation der Narbenmassen bestand ein ziemlich großer Defekt, in den ich dann zur Unterfütterung einen großen Lappen aus dem Biceps nahm, während ich von oben her durch einen dicken Hautlappen aus der Innenseite des Oberarmes den Nerven schützte. Der Erfolg dieser völligen Beseitigung des Narbengewebes und des Ein-

hüllens des Nerven in weiches Gewebe war ein ausgezeichneter, da in den 3 Monaten nach der Operation völlige Heilung eingetreten ist.

Was den zweiten Fall von Einlagerung des Nerven in Muskelgewebe betrifft, so wurde hier der Muskellappen aus dem Triceps in 8 cm Länge genommen und seiner Fläche nach halbiert und zwischen beide der Nerv gebettet. (Fall 10.) Wie die jetzige Untersuchung der Patientin ergibt, sind Kanten an den Knochen nicht mehr zu fühlen, die Weichteile gegen die Knochenmulde gut verschieblich, die Funktion des Triceps und aller vom Radialis versorgten Muskeln eine gute.

In dem dritten Falle (cf. Nr. IX) handelt es sich um eine Lähmung durch Calluswucherung. Auch hier wurden erst die Knochenmassen abgetragen und dann der Nerv auf zwei aus dem Triceps und Brachialis gebildeten Brückenlappen gelagert und darüber die beiden zugekehrten Wundränder des Brachialis und Triceps vereinigt. Eine einfache Vereinigung der Muskeln unter dem Nerv ohne Längsspaltung derselben erschien mir nicht genügend Sicherheit zu gewähren, weil durch die Calluswucherung die Muskelbäuche verdünnt und auseinander getrieben waren.

Alle drei Fälle haben zur völligen Heilung geführt, und ich glaube nicht fehl zu gehen, diese günstigen Erfolge dadurch zu erklären, daß peinlichste Rücksicht darauf genommen wurde, alle schädigenden Momente: Knochenwucherungen, Knochenkanten, Weichteilnarben zu entfernen, jede ausgedehntere Narbenbildung, sei es durch fehlerhafte Wundheilung, sei es durch Tamponade, zu vermeiden und schließlich den Nerv so zu lagern, daß ein Druck auf ihn auch in der Folgezeit nicht mehr ausgeübt werden konnte. Dieser letzteren Forderung scheint mir die Einlagerung im Muskellappen in ihren verschiedenen Variationen gerecht zu werden. Geht man in dieser Weise vor, so werden sich noch Nervenleitungen wieder herstellen, bei denen man nach dem anatomischen Befunde der Operation eine Resektion als das Angezeigte erachten konnte.

In ihrem Erfolge stehen alle Methoden der Nervenplastik der direkten Vereinigung nach und deshalb ist das Löbkersche Verfahren der Knochenresektion, was nachher von Trendelenburg, v. Bergmann in ausgedehnter Weise angewandt wurde, zu empfehlen, wenn man zur Resektion des veränderten Nerven gezwungen und eine direkte Vereinigung der Nervenstümpfe nicht möglich ist.

Nur bei sehr ausgedehnten Defekten werden wir auch diese Methode wegen zu hochgradiger Verkürzung des Gliedes nicht anwenden dürfen. Die einfache Dehnung ist nur imstande, Defekte

von etwa 2—3 cm zu überbrücken; bei extremer Beugung des benachbarten Gelenkes ist es v. Bergmann gelungen, einen Defekt von 7 cm ohne weitere Operation durch direkte Naht auszugleichen. Im allgemeinen kann man sagen, daß ein Defekt von 3—4 cm nicht ohne Hilfsoperation zu überbrücken ist. Mit der Lappenbildung aus zentralen, wie peripheren Stümpfen sind ebenfalls günstige Erfolge erzielt; aber auch diese Methode kommt nur für Defekte bis etwa 7 bis 8 cm in Betracht.

Ungestielte Nervenlappen von demselben Nerven zu implantieren, wie es Henle in einem Fall ohne Erfolg gemacht hat, halte ich für unzweckmäßig. Versuche, Nervenstückchen von Tieren zu verwenden, sind wiederholt gemacht, aber nur mit spärlichem Erfolge. Besser sind die Resultate der Einlagerung von Katgutfäden, sowie die Erfolge der Tubularnaht, sei es, daß dieselbe gemacht wird zwecks Isolierung der genähten Stellen, sei es, um größere Defekte zu überbrücken. Das Payrsche Verfahren ist deshalb nicht so zweckmäßig als die von Lotheisen angegebene Methode, weil die Magnesiumröhren zu schnell aufgesogen und rauh werden, während man es bei der Methode Lotheisens in der Hand hat, durch die verschiedenen Härtungen die Resorption nach Möglichkeit hinauszuschieben; das Foramittische Verfahren wird nur in seltenen Fällen zur Anwendung kommen können, wenn zufälligerweise die benachbarte Arterie wegen Verletzung reseziert werden muß (Henle). Sowohl der Interposition von ungestielten Nervenlappen wie der Überbrückung durch andere animalische Gewebe, wie der Tubularnaht haftet eine nicht zu verkennende Unsicherheit des Erfolges an und deshalb sind diese Methoden nur als Aushilfe anzusehen. Gelingt es nicht durch Dehnung, Beugung des Gliedes, Resektion aus der Kontinuität des Knochens eine direkte Nervenvereinigung herbeizuführen, erweist sich die Lappenbildung wegen zu großen Defektes als untunlich, so bleibt uns schließlich die Nervenpfropfung übrig, welche entweder mit Lappenbildung oder seitlicher Implantation vorzunehmen ist. Köllicker glaubt, daß die seitliche Implantation ein unlogisches Verfahren sei, da der unversehrte Nerv durch das Auseinanderdrängen seiner Nervenfasern erheblich geschädigt würde und zweitens jede Anfrischung fehle, so daß die Achselcylinder nicht miteinander verwachsen könnten. Jedoch sind Fälle bekannt, in denen dieses Verfahren von Erfolg begleitet war (Deprès), was wir vielleicht so erklären müssen, daß bei dem Auseinanderdrängen einzelne Nervenfasern durchtrennt waren. Besser ist es, aus dem Entnahmenerven einen Lappen zu nehmen und

diesen mit dem peripheren Stumpfe zu vereinigen. Hackenbruch hat dieses Verfahren bei Peroneuslähmung mit Erfolg angewandt, indem er $^1/_3$ des Tibialis an den angefrischten Stumpf des Peroneus ansetzte. Henle nahm $^1/_3$ der Dicke des Entnahmenerven, ohne Störungen im Innervationsgebiet zu sehen. Später hatte er sogar noch dickere Lappen genommen.

Als Nerven, an welche periphere Radialstümpfe angenäht werden können, kommen in Betracht Medianus in erster Linie und der Musculo cutaneus; ersterer ist nach Unterminierung des Biceps zu erreichen. Ist nun aber der Entnahmenerv sehr dünn, so läßt sich eine Lappenbildung nicht machen; außerdem geht bei der Lappenbildung die Kraft des Zentralnervenendes verloren. Um letztere zu erhalten, gewissermaßen durch Arbeitshypertrophie den eingeschalteten Nerven an seine vermehrte Funktion anzupassen, bin ich in einem Fall, wo ich genötigt war, wegen einer Nervengeschwulst 12 cm aus dem Radialis zu entfernen, so vorgegangen, daß ich, da die obere Durchtrennungsstelle des Radialis hoch oben in der Achselhöhle lag, dies Zentralstück einpflanzte in die auseinander gedrängten Fasern des Musculus cutaneus, und das untere Ende des Radialis an entsprechender Stelle ebenfalls; es diente so gewissermaßen das eingeschaltete Stück des Musculus cutaneus als Leitung zwischen den beiden Radialisstümpfen. — Die Operation habe ich vor $^3/_4$ Jahren gemacht. Während unmittelbar nach der Operation ein Ausfall des Supinator und des Triceps vorhanden war, zeigt sich jetzt eine deutliche Wiederkehr in diesen Gebieten; dagegen sind die Strecker der Finger noch gelähmt. Der Abduktor pallicis funktioniert etwas. Entsprechend dem allmählichen Auswachsen der Achselzylinder erscheint, da Innervation in den höheren Gebieten wiedergekehrt ist, die Prognose einigermaßen günstig. Bei der Einfachheit der Methode, bei der man nichts von anderen Nerven opfert, glaube ich, dieses Verfahren, das ja nur bei sehr hochgradigen Defekten in Frage kommt, empfehlen zu dürfen. — Auf die anderen Methoden der Kreuzung verschieden durchtrennter Nerven will ich nicht weiter eingehen.

Da es sich bei dem Radialis um einen gemischten Nerven handelt und die benachbarten Nerven ebenfalls dieselbe Beschaffenheit haben, so sind uns in der Auswahl der Nervenstämme keine Beschränkungen auferlegt; seitliche Implantationen dickerer Nerven müssen natürlich so gemacht werden, daß die zu implantierenden Nervenstücke entsprechend zugespitzt werden. Es genügt eine einfache Naht durch die Nervenscheide. Direkte Nähte kämen nur

bei größerer Spannung in Betracht. In meinem Fall bin ich mit der Naht durch die Nervenscheide vollkommen ausgekommen. Als Nahtmaterial habe ich feinste Seide verwandt. Unangenehme Zufälle sind sowohl nach Katgut- wie nach Seidennähten beobachtet worden und deshalb glaube ich, ist wegen der Festigkeit feinste Seide vorzuziehen. Es kommt nicht darauf an, ob der implantierte Nerv genau auf den Wundflächen des auseinander gedrängten Nerven liegt, es ist nur nötig, daß die Wundflächen sich einander berühren. Die Knoten sollen deshalb nur so fest angezogen werden, daß die angefrischten Flächen gerade in Berührung sind, damit die durchtrennten Nervenfasern keine Krümmung erfahren.

J. B., Nachtwächter; aufgenommen am 31. VII. 1905, entlassen am 14. August.

Entfernung einer gänseeigroßen, verschieblichen derben Geschwulst aus der oberen Grenze des oberen Drittels der inneren hinteren Seite des rechten Oberarmes. Die Geschwulst soll seit 3 Jahren entstanden sein. Nach 3 Monaten bemerkte Patient an derselben Stelle wiederum eine Geschwulst. Die Kraft im rechten Arm und in der rechten Hand nahm ab. Zweite Aufnahme am 29. I. 1906, Entlassung am 10. VII. 1906.

Befund: An der Innen- und Hinterseite des oberen Drittels des rechten Oberarmes eine faustgroße, derbe, etwas verschiebliche Geschwulst. Dieselbe ist nicht druckempfindlich. Die Haut über der Geschwulst ist gut verschieblich. Die vom Radialis versorgten Muskeln sind sämtlich gelähmt; die Hand hängt schlaff herab; die Finger können nicht gestreckt werden; Sensibilität im Radiabisgebiet stark herabgesetzt. Am linken Oberarm ist an entsprechender Stelle eine taubeneigroße, ähnlich beschaffene, verschiebliche Geschwulst. Rei der Exstirpation der Geschwulst am rechten Oberarm erweist sich der Radialis in die Geschwulst aufgegangen, so daß er nicht aus derselben isoliert werden konnte; er mußte deshalb in einer Ausdehnung von 11—12 cm reseziert werden. Eine Vereinigung der Nervenstümpfe war nicht möglich; deshalb wnrde das zentale wie periphere Nervenstück in den längsgespaltenen Musculus cutaneus eingepflanzt. Arm in Beugestellung verbunden. Heilung p. pr. — Die Untersuchung der Geschwulst, für die ich Herrn Prof. Busse am hiesigen pathol. Institut auch an dieser Stelle danke, ergab die Diagnose Sarkom; die vom linken Oberarm entfernte Geschwulst erwies sich als Neurofibrom.

Nach 14 Tagen wurde die Nachbehandlung mit Massage und Elektrizität begonnen, die Finger in der Zwischenzeit durch Zugverbände in Extensionsstellung gehalten. Über den jetzigen Befund vgl. Seite 26.

Die Nachbehandlung ist äußerst wichtig; nicht allein, um die Leitungsfähigkeit des Nerven durch Elektrizität schneller wieder herzustellen, sondern vor allen Dingen, um durch Massage, Bäder die Regeneration in den Muskeln anzuregen, die Muskelkraft nach Möglichkeit zu erhalten, Verlängerungen und Verkürzungen zu verhüten und Steifigkeit der Gelenke zu beseitigen. Auch die benach-

barten Nerven sind elektrisch zu behandeln; diese Behandlung ist über Monate fortzusetzen. Nur wenn wir so vorgehen, werden wir eine Reihe der jetzt teilweisen Erfolge zu vollkommenen Erfolgen machen, denn diese partiellen Erfolge sind zum Teil nur so zu erklären, daß wohl die Leitungsfähigkeit im Nerv sich wieder hergestellt hat, daß also unsere Operation ihren Zweck erfüllte, daß aber die Folgeerscheinungen in den Muskeln und Gelenken sich nicht wieder ausgleichen ließen.

Hat man genügend Rücksicht auf Einbettung des Nerven in Weichteile genommen, so ist eine Behandlung der Narben nicht notwendig. Die Resultate unserer Operationen werden nicht sowohl durch die lange Dauer vorher, sondern durch die nicht genügende Nachbehandlung nachher beeinträchtigt. Die Innervation wird zum Teil verlernt. Kramer hat keinen Fall, in welchem Muskelschwäche nicht wenigstens in einem der gelähmt gewesenen Muskeln erkennbar war.

Abgesehen von der möglichst schnellen Beseitigung der im Verlauf jeder Lähmung auftretenden Nebenerscheinungen sind die Resultate der operativen Behandlung von Nervenverletzungen noch abhängig von den gleichzeitigen Nebenverletzungen. Auch in dieser Hinsicht steht der Radialis am günstigsten.

Die Resultate nach Behebung des schädigenden Momentes treten oft überraschend schnell ein, weil, wie schon wiederholt betont, unter der drückenden Narbe die Regeneration des Nerven wohl erfolgt sein kann, die Leitung aber noch aufgehoben ist und erst in dem Moment der Beseitigung des Narbendruckes wieder eintritt. Die Wiederkehr der Willensleitung geht der elektrischen Erregbarkeit voraus, ja, es können noch hochgradige Ausfallserscheinungen der elektrischen Erregbarkeit nach Jahren bestehen, während die Willensfunktion vollkommen normal ist. Die Wiederkehr der Sensibilität ist kein Beweis für die Wiederkehr der Nervenfunktion; nur die Wiederkehr der faradischen Erregbarkeit ist als unbedingt sicher für den Erfolg anzusehen.

Das Gebiet der physiologischen Störungen ist ein größeres wie das der praktischen. Je weiter peripher die Verletzung des Radialis erfolgt ist, um so günstiger ist die Prognose und um so schneller wird sich die willkürliche Funktion wieder herstellen. — Bei Verletzungen am Unterarm ist es manchmal nicht möglich, zu einem genauen Resultat über den Beginn der Funktionswiederkehr zu kommen; im allgemeinen wird ein schnellerer Erfolg zu erwarten sein, wenn es sich um sekundäre Lähmungen des Nerven durch

Narbendruck handelt, vorausgesetzt, daß derselbe nicht zu lange Zeit bestanden hat.

Kombinieren sich Kompressionen des Nerven bei der Verletzung mit später eintretendem Druck, so wird längere Zeit nach der Nervenlösung vergehen, bis sich die Fnnktion wieder einstellt; im allgemeinen kann man in günstigen Fällen nach 6—8 Wochen auf den Beginn der Wiederkehr der Funktion rechnen und ungefähr nach Ablauf von 1—1½ Jahren ist die Restitutio ad integrum, soweit überhaupt möglich, erfolgt. Hat das schädigende Moment lange Zeit eingewirkt, so wird im allgemeinen auch die Zeitdauer nach der Operation eine größere sein, obwohl auch hieraus unbedingt bindende Schlüsse nicht zu ziehen sind. So sah Drewitz bei einer Lösung 3½ Jahre nach dem Unfall 3 Tage nach der Operation die ersten Funktionserscheinungen wiederkehren. Nach völliger Durchtrennung des Nerven ist die Dauer, bis die ersten Funktionserscheinungen wiederkehren, etwa 3—4 Monate, also annähernd doppelt so lange wie nach einfacher Nervenlösung, während bei Nervenplastiken und Nervenpfropfungen man auf noch längere Zeit gefaßt sein muß. Im allgemeinen kann man sagen, daß die Wiederherstellung der Funktionsfähigkeit bei Nervenlösung innerhalb von 1½ Jahren erfolgt, während dieselbe bei Nervendurchtrennung und Nervenpfropfungen innerhalb zweier Jahre sich einstellt.

Zur Prüfung der Funktion ist die motorische und elektrische Untersuchung der einzelnen Muskeln das wichtigste Hilfsmittel. In der Unfallpraxis aber ist es für uns von Wichtigkeit, auch Aufschluß darüber zu erhalten, mit welcher Kraft die ursprünglich gelähmten Muskeln ihre Tätigkeit wieder aufgenommen haben, und da geben die Dynamometer-Untersuchungen Aufschluß. Man kann eben aus der Beugekraft der Finger auf die Extentionskraft schließen, da erstere nur bei Fixation im Handgelenk erfolgen kann. Die definitiven Resultate der Operation am Nervus radialis sind als äußerst günstige zu betrachten. Nach Murray heilten alle 38 operierten Radialislähmungen aus; Blänke sah einen Erfolg in 85,3 Proz. der Fälle; Kramer in 84,6 Proz. Nach der Zusammenstellung Kramers waren unter 35 operierten Radialislähmungen zwei sichere und ein wahrscheinlicher Mißerfolg. Wenn wir aber die Mißerfolge genauer analysieren, so werden auch aus diesen noch viele ausscheiden, welche nicht der therapeutischen Methode zur Last zu legen sind, sondern der irreparablen, infolge der Lähmungen auftretenden Veränderungen; ein Beweis wiederum dafür, daß nur in der möglichst frühzeitigen Operation die günstigen Resultate begründet sind.

Von meinen 12 Fällen waren 2 für operationslose Behandlung geeignet. Zweimal wurde die Naht des durchtrennten Nerven, einmal mit Exstirpation des Aneurysmas gemacht, dreimal genügte die einfache Nervenlösung, dreimal mußte die Entfernung des Narbengewebes, der Knochenmassen und Einbettung in Muskelgewebe vorgenommen werden; einmal war die Resektion des luxierten Radiusköpfchens als schädigendes Moment indiziert und im letzten Falle mußte die Nervenpfropfung zur Überbrückung des großen Defektes herangezogen werden. Hier kann man ein definitives Urteil über den Erfolg noch nicht abgeben, während bei allen übrigen Patienten sowie auch bei der Entfernung der Bleipartikel aus dem Ulnaris in praktischer Beziehung eine vollkommene Heilung der Lähmung erfolgte. Der Fall von Resektion des Radiusköpfchens ist noch zu frisch; aber auch bei ihm beginnt schon die Wiederkehr der Funktion. Bei X. (Radialislähmung nach Nekrotomie) sind noch Ausfallserscheinungen in gewissen Muskelgruppen, die Leitung im Radialis ist aber völlig wiederhergestellt. Ich habe also keinen Mißerfolg zu verzeichnen. Wenn auch unter den Fällen 5, 6, 7, der eine oder andere durch konservative Behandlung vielleicht hätte geheilt werden können, ein Einwand, der bei jeder früh und rechtzeitig vorgenommenen operativen Therapie erhoben werden kann, so bin ich mit der Operation doch auch hier schneller und sicherer zum Ziel gekommen, zumal eine konservative Therapie erfolglos versucht war.

Man könnte nach der Statistik Kramers, nach welcher primäre Nervennähte in 20 Proz., sekundäre in 18,8 Proz. erfolglos waren, zu der Ansicht kommen, daß die sekundäre Nervennaht günstigere Erfolge gäbe. Jedoch muß man dabei in Betracht ziehen, daß bei den primären Nervennähten viele Mißerfolge in der Wundheilung zu verzeichnen waren, weil bei den bestehenden Wunden allen aseptischen Anforderungen nicht entsprochen werden konnte. Berücksichtigt man diesen Umstand, so wird man die Erfolge der primären Nervennaht über die der sekundären setzen müssen, so daß also auch bei völligen Nervendurchtrennungen die baldige Operation, vorausgesetzt, daß die Wundverhältnisse uns eine prima intentio erwarten lassen, die besten Chancen bietet.

Literaturverzeichnis.

1. Albrecht, Deutsche Zeitschrift für Chir., Bd. 26.
2. Bernhardt, Berl. klin. Wochenschr. 1889 u. 1904.
3. Blänke, Monatschrift für Unfallheilkunde, 1903.
4. Brandenburg, J. A. D. Greifswald 1883.
5. Drewitz, Monatsschrift für Unfallheilkunde, 1896.
6. Etzold, Deutsche Zeitschr. f. Chir., Bd. 29.
7. Feßler, Deutsche Zeitschr. f. Chir., Bd. 78.
8. Gerulanos, Deutsche Zeitschr. f. Chir., Bd. 47.
9. Grisson, Deutsche med. Wochenschr. 1904.
10. Hackenbruch, Deutsche med. Wochenschr. 1905
11. Hector, J. A. D. Berlin 1901.
12. Henle, Chir.-Kongr. 1906.
13. Kramer, Bruns Beiträge, Bd. 28.
14. van Lier, Bruns Beiträge, Bd. 46.
15. Lotheisen, Langenbecks Archiv, Bd, 64.
16. Neugebauer, Bruns-Beiträge, Bd. 15.
17. Oppenheimer, J. A. D. Kiel 1902.
18. Payr, Deutsche Zeitschr. f. Chir., Bd. 54.
19. Reisinger, Bruns Beiträge, Bd. 36.
20. Riethus, Bruns Beiträge, Bd. 24.
21. Rolando, La clinica chir. 1904.
22. Vollhard, Deutsche med. Wochenschr. 1904.
23. Zietzke, J. A. D. Greifswald 1899.

Außerdem die Literatur nach Scheede im Handbuch von Pentzold-Stintzing und den „Fortschritten der Chirurgie“ von Hildebrandt.

II.

Aus der chirurgischen Universitätsklinik zu Göttingen.
(Direktor: Geheimrat Prof. Dr. Braun.)

Beiträge zur Nierenchirurgie.

Von

Dr. H. Doering,
Privat-Dozent u. I. Assistenzarzt der Klinik.

II.

Hydro-Pyonephrosen und Steinnieren.

Küster (1) [1]) hat in seiner Monographie über Nierenkrankheiten den Vorschlag gemacht, sämtliche Retentionsgeschwülste der Niere unter dem Sammelnamen der Sackniere zusammen zu fassen, ohne dabei auf die einzelnen Phasen des Krankheitsprozesses, die morphologischen oder pathologischen Unterschiede zwischen aseptischen Hydronephrosen, infizierten Hydronephrosen und primären Pyonephrosen Rücksicht zu nehmen. Der Name hat sich nicht eingebürgert; Israel (2) nennt aus den eben erwähnten Gründen die Bezeichnung keine glückliche, da gerade das ätiologische Moment in der neuen Nomenklatur genügende Berücksichtigung und Ausdruck finden sollte und die Bezeichnung Sackniere durchaus nicht auf alle Fälle von Retentionsgeschwülsten, wie z. B. auf die vielkammerigen Hohlräume einer primären Pyonephrose passe. Israel schlägt daher vor, den Begriff der Hydro- und Pyonephrose beizubehalten und für die sekundär infizierten Formen der ursprünglich aseptischen Hydronephrosen die Bezeichnung infizierte Hydronephrose zu gebrauchen. Ich möchte mich der Israelschen Nomenklatur anschließen, wenngleich auch sie, wie Küster einwirft, in keiner Weise allen Wandlungen des Krankheitsprozesses gerecht wird — dies dürfte für eine

1) Die Zahlen beziehen sich auf das am Schlusse dieser Arbeit befindliche Literaturverzeichnis.

einzige Bezeichnung bei einem so vielgestaltigen Prozeß überhaupt unerreichbar bleiben —, und werde im folgenden zunächst eine Besprechung der von Geh. Rat Braun in den Kliniken zu Jena, Marburg, Königsberg und Göttingen, sowie in der Privatpraxis behandelten Fälle von aseptischen bez. infizierten Hydronephrosen geben. Alsdann sollen die Pyonephrosen und die Steinnieren folgen. Die durch Steine erzeugten Hydro- bez. Pyonephrosen werden zusammen mit den Steinnieren abgehandelt werden. — Am Schluß eines jeden Kapitels befinden sich die zu ihm gehörenden Krankengeschichten. Ein gemeinsames Literaturverzeichnis findet sich am Schluß der Arbeit.

A. Hydronephrosen.

Statistik und Ätiologie.

Von aseptischen Hydronephrosen gelangten im ganzen 11 Fälle, von infizierten Hydronephrosen 2 Fälle zur Beobachtung. Davon fielen 5 auf das weibliche, 8 auf das männliche Geschlecht. Die rechte Seite war bei unseren Kranken 5 mal befallen, die linke 8 mal. Das Alter schwankte zwischen 6 und 60 Jahren. Zwei Patienten waren jünger als 10, 2 jünger als 15 Jahre. Die Dauer des Leidens war eine sehr verschiedene; die längste Leidenszeit betrug 14 Jahre (Fall 7). Eine Beteiligung beider Nieren, oder die Bildung der Hydronephrose in einer Hufeisenniere haben wir nicht beobachtet. Es kann demnach unsere Statistik des Prävalieren des weiblichen Geschlechts und als Sitz der Erkrankung die Bevorzugung der rechten Seite im Gegensatz zu anderen Beobachtungen (Küster(1), Geiß(3), Delkeskamp(4), Lobstein(5), Wyß(6) u. a.) nicht bestätigen. —

Hinsichtlich der Ätiologie der Hydronephrosen hat man 2 Hauptgruppen zu unterscheiden: Entwicklungsfehler am Nierenbecken, Ureter und den Nierengefäßen und im späteren Leben erworbene krankhafte Prozesse an diesen Organen. Die kongenitalen Veränderungen können einmal sehr frühzeitig den Urinabfluß stören, so daß gelegentlich die durch sie verursachte Hydronephrose zum Geburtshindernis wird (Ahlfeld(7)). Meist machen sich ihre Störungen jedoch erst längere Zeit nach der Geburt, oft erst viele Jahrzehnte später bemerkbar. Unter unseren 11 Fällen finden sich 6, bei denen das Leiden auf angeborene Lage- und Gestaltveränderungen des Ureters und des Nierenbeckens zurückgeführt werden konnte und zwar waren spitzwinkliger Abgang des Ureters

aus dem Nierenbecken unter gleichzeitiger Faltenbildung und schlitzförmiger Verziehung des Ureterlumens in 4 Fällen (Nr. 2, 3, 4, 6) die Ursache des behinderten Harnabflusses. Einmal muß aus dem Einsetzen des Prozesses in sehr früher Jugend auf angeborene Bildungsfehler geschlossen werden (Fall 12) und einmal war eine Verdoppelung und Kreuzung des Ureters, die zur Kompression geführt hatte (Fall 7), schuld.

Unter den im späteren Leben erworbenen Ursachen für die Entstehung der Hydronephrose sind Wandernieren, Traumen, Steine und Geschwülste wohl als die wichtigsten zu erwähnen. Der Wanderniere und der durch sie verursachten Drehung und Knickung des Nierenstieles wird von mancher Seite (Landau (8), Küster (1)) eine große Rolle beigelegt, wenngleich es nicht an Stimmen gefehlt hat, die das bei Hydronephrosen gefundene Herabsinken der Niere als das Sekundäre, verursacht durch die übermäßige Schwere des vergrößerten Organs, aufgefaßt haben (Bazy (9)). Unter unseren Beobachtungen finden sich drei sichere Wandernieren (Fall 1, 6, 11). Im Fall 1 war durch das Herabsinken der Niere eine zweimalige winklige Knickung des Ureters verursacht worden, Fall 6 wies ähnliche Verhältnisse auf, nur war der Ureter einmal geknickt. Im Fall 11 traten die Anfälle sehr häufig nach übermäßig reichlicher Mahlzeit ein, so daß hier an eine Torsion des Nierenstieles, vielleicht bedingt durch Magenblähung, gedacht werden mußte. — Der Einfluß von Traumen auf die Entstehung der Hydronephrose wird zwar von mancher Seite hoch angeschlagen, aber es finden sich doch nur verhältnismäßig wenig sicher beobachtete Fälle — Küster (1) zählt in seiner Monographie nur 10 aus der Literatur auf; Suter (26) erhöht die Zahl durch seine Zusammenstellung auf 43 —, in denen durch die Untersuchung der exstirpierten oder doch wenigstens freigelegten Niere das Residuum einer Verletzung, wie Narben, Zerreißungen oder Verstopfungen des Ureters durch Blutgerinnsel gefunden wurden. Auch dürften gelegentlich Verwechslungen mit perirenalen Urinergüssen und Hämatomen vorkommen. Man wird daher mit der Verwertung eines anamnestischen Traumas recht vorsichtig sein müssen und auch uns liegt es fern, bei 2 unserer Fällen (Nr. 9 u. 12 Schlag gegen die linke Seite und Aufschlagen des Bauches auf den platten Boden) das erlittene Trauma als sichere Ursache für die sich entwickelnde Hydronephrose hinzustellen, um so weniger als in beiden Fällen eine anatomische Untersuchung nicht ausführbar war (Fall 9 nicht operiert; Fall 12 Anlegung einer Nierenfistel). Den von Küster (1) und Suter auf-

geführten Fällen von echter traumatischer Hydronephrose möchte ich aus der neuesten Literatur noch eine Beobachtung von Rjabow (10) hinzufügen. Die Hydronephrose, die sich hier im Anschluß an eine Verletzung bildete, war verursacht durch eine Verstopfung des intakten Ureters durch Blut- und Fibringerinnsel, die sich auf der Ureterwand organisiert hatten. Durch diese Mitteilung wird die von Schede als unrichtig bezeichnete Ansicht Arnolds, der für die Entstehung der Hydronephrosen gelegentliche Verstopfungen des Ureters durch Blutkoagula annahm, als zu Recht bestehend, erwiesen. Bemerken möchte ich jedoch, daß ein derartiges Vorkommnis zu den größten Seltenheiten gehören dürfte, da selbst außerordentlich große und lange Blutgerinnsel den Ureter anstandslos passieren können. Wir hatten Gelegenheit, allerdings bei einem Fall von malignem Tumor der Niere, den Abgang von 8, ca. 15 cm langen und bis zu 4 mm dicken Blutausgüssen des Ureters zu beobachten.

Die durch Steineinkeilungen geschaffenen Hydronephrosen werden bei dem Kapitel: Steinniere besprochen werden. Geschwülste als ursächliches Moment haben wir nicht beobachtet; ebensowenig Skoliosen, auf deren gelegentlich ätiologische Bedeutung Israel (2) jüngst aufmerksam gemacht hat.

Pathologische Anatomie.

Bei unseren 13 Fällen wurden wir durch die operative Entfernung der erkrankten Niere 9 mal in die Lage versetzt, Niere, Nierenbecken und Ureter anatomisch untersuchen zu können (Fall 1, 2, 3, 4, 5, 6, 7, 10, 11, 12). Nierensubstanz war in allen untersuchten Fällen vorhanden; in zweien allerdings bis auf geringe Reste verschwunden (Fall 2, 10). Im letzteren Falle erwies nur eine genaue histologische Untersuchung einer verdickten Stelle des hydronephrotischen Sackes das Bestehen geringer Mengen, allerdings stark veränderter Nierensubstanz. Der totale Schwund des Nierenparenchyms gehört zu den Seltenheiten (Ayrer (12)). Eine Erweiterung einzelner Kelche konnten wir nicht beobachten; die Folgen der Urinstauung betrafen stets die gesamte Niere; die Größe der Geschwulst schwankte zwischen der Größe eines Mannskopfes (Fall 10) und der eines Hühnereies (Fall 3). Das Nierenbecken war in einigen Fällen (Fall 3) papierdünn, in anderen derb, lederartig und an seiner Innenfläche mit Zotten und Leisten, aus organisiertem Fibrin bestehend, bedeckt. Die Schleimhaut war meist atrophisch; bei den

sehr ausgedehnten Nierenbecken fehlte sie; das Gewebe hatte dort einen leicht perlmutterartigen Glanz angenommen. Der Inhalt der Cysten war fast ausschließlich klar, von farblosem bis leicht gelblichem Aussehen. Nur in einem Falle (Nr. 4) hatte er eine fast schokoladenbraune Farbe und war durch feine, flockige Fibringerinnsel getrübt. Es war das der Fall, bei dem es zu verschiedenen Malen zu heftigen Blutungen in den hydronephrotischen Sack hinein gekommen war. Im Fall 6 war das erweiterte Nierenbecken durch einen Sporn in zwei Teile geteilt. Der obere war wesentlich kleiner. Der Ureter ging aus dem unteren Abschnitt ab. Die Verbindung zwischen beiden Hohlräumen wurde durch eine ca. $^1/_2$ cm im Durchmesser betragende rundliche Öffnung hergestellt. Der Abgang des Ureters aus dem Nierenbecken war mit Ausnahme von Fall 7 ausschließlich am unteren Pol des erweiterten Beckens gelegen; seine Abgangsstelle war schlitzförmig verzogen, so daß nur ein kleiner, feiner Spalt übrig blieb (Fall 2 und 3). Gleichzeitig fand sich hier auch ein schiefer Durchtritt des Ureters durch die Nierenbeckenwand. Der Verlauf eines Stückes des Ureters in der Nierenbeckenwand war ein scheinbarer. Der Ureter erwies sich stets durch Bindegewebestränge an die Nierenbeckenwand herangezogen und mit ihr durch Adhäsionen verlötet, Befunde, die mit denen anderer Untersucher durchaus übereinstimmen (Fall 2, 3, 4, 6). Schleimhautklappen resp. Falten an der Abgangsstelle des Ureters wies Fall 2 und 3 auf. Im Fall 4 war das Nierenbecken an der Abgangsstelle des Harnleiters divertikelartig ausgezogen; die Spitze des Divertikels wurde von der sehr engen Einmündung des Ureters, in deren Umgebung sich 2 faltenartige Erhebungen der Schleimhaut befanden, eingenommen. Der Anfangsteil des Ureters erwies sich sehr eng. Narben oder Geschwüre der Schleimhaut sind niemals beobachtet worden. Lageanomalien zwischen Nierengefäßen und dem Ureter, die gelegentlich zu Kompression des letzteren führen können, fanden sich ebenfalls nicht vor. Dagegen wurde einmal eine Verdoppelung des Ureters konstatiert (Fall 7). Obgleich der Fall bereits im Jahre 1890 durch Geh. Rat Braun veröffentlicht ist, mag er seiner Seltenheit wegen hier noch einmal kurz Erwähnung finden. Der funktionierende Harnleiter mündete am oberen Pol des sehr großen Nierenbeckens ein; er war mit der Wand desselben durch Adhäsionen verklebt, und wurde geknickt und abgeplattet durch einen zweiten, an seiner Muskulatur deutlich erkennbaren, ebenfalls dem Nierenbecken adhärenten, aber obliterierten Ureter, der über den ersten hinwegzog und ihn dabei fast rechtwinklig kreuzte.

Bei den sekundär infizierten Hydronephrosen war im Fall 1 eine doppelte V-förmige Knickung des Ureters die Ursache für das Zustandekommen der Urinstauung. In der Umgebung der geknickten Ureterpartie fanden sich zahlreiche Adhäsionen zwischen Ureterwand und Nierenbecken. Narben in der Ureterschleimhaut waren nicht vorhanden. Die Schleimhaut des Nierenbeckens war dunkelrot und fein granuliert. Die Nierenkelche waren wenig erweitert. Nierensubstanz war in fast normaler Ausdehnung vorhanden. Das Nierenbecken war etwa hühnereigroß. Die decapsulierte Partie der Nierenrinde — an der Patientin war 4 Wochen vorher zur Heilung ihrer Hydronephrose eine Nephropexie ausgeführt worden — war durch sehr derbes Bindegewebe flächenhaft mit der hinteren Bauchwand verwachsen. Die Trennung der verwachsenen Partie war mit Schwierigkeiten verbunden. Im Fall 5 war die Nierensubstanz erheblich geschwunden, die Wand der faustgroßen Hydronephrose sehr derb und mit Zotten besetzt. Der Ureter ging dicht am unteren Pol ab, seine Einmündungsstelle war schlitzförmig verzogen, der Durchtritt durch die Nierenbeckenwand schiefverlaufend. Klappen oder Narben waren nirgends zu finden. Den Inhalt des Cystensackes sowie die sekretorische Funktion des Restes der Nierensubstanz konnten wir in diesem Falle genau untersuchen, da der Cystensack von andrer Seite für eine Echinococcusblase der Leber gehalten, in die Bauchwand eingenäht und incidiert war. Der Inhalt hatte ein gelbweißliches, trübes Aussehen und war sedimentiert. Sein Geruch war faulig, in keiner Weise an zersetzten Harn erinnernd. Die Trübung wurde durch zahlreiche Leukocyten und Bakterien bedingt. Die Reaktion war alkalisch. Es fanden sich geringe Spuren von Albumen nebst wenigen hyalinen Zylindern. Per os und subkutan einverleibtes Methylenblau und Indigokarmin ging nur in Spuren in die sezernierte Flüssigkeit der Hydronephrose über; ebenso gab eingenommenes Ol. therebint. derselben den typischen Veilchengeruch in kaum nennenswerter Weise. Harnstoff fand sich in 160 ccm der Flüssigkeit in Mengen von 0,3 bis 0,4 g vor. Die Tagesmenge der Flüssigkeit konnte nicht genau gemessen werden, schätzungsweise betrug sie etwa 500—600 ccm.

Symptome und Verlauf.

In einer Reihe von Fällen (Nr. 2, 4, 6, 11) entwickelte sich das Leiden allmählich mit zunehmenden Verdauungsbeschwerden, Übelkeit und häufigem Erbrechen. Dazu gesellten sich in Zwischen-

räumen auftretende Schmerzen, oft von kolikartigem Charakter. Plötzlich und mit sehr heftigen Beschwerden sehen wir das Leiden bei Fall 1, 3, 9 entstehen. Hier trat auf der Höhe des Anfalles mehrfach Erbrechen ein. Einen Tumor konnten wir in allen Fällen nachweisen. Seine Größe schwankte zwischen der eines Manneskopfes und der eines Hühnereis. Die Konsistenz bei der Palpation war meist prall gespannt. Deutliche Fluktuation fand sich bei Fall 3, 10 und 13. Die Oberfläche hatte eine ausgesprochen höckerige Beschaffenheit bei Fall 4, sonst war sie, abgesehen von Furchen, die durch den darüber hinziehenden Darm verursacht wurden (Fall 2, 4, 10), glatt. Eine erhebliche Schmerzhaftigkeit des Tumors ließ sich bei Fall 1, 3, 4, 6 konstatieren; eine Verschieblichkeit war meist nur in geringer Ausdehnung möglich. Eine enorme Größe der Geschwulst wurde 2 mal beobachtet (Fall 2 u. 10). Im ersteren Falle reichte die Anschwellung handbreit über die Medianlinie und nach unten bis zur Höhe des Spina oss. ilei. Im letzteren nahm sie fast die ganze Bauchhöhle ein und lag auf dem Eingang zum kleinen Becken auf. Sie sollte angeblich erst 2 Jahre bestehen. Blutungen in erheblichem Grade, mehrere Tage nach dem Anfall noch auftretend, sind nur bei Fall 4 konstatiert worden. Urämische Erscheinungen haben wir nicht beobachtet. Der Urin war fast immer normal, abgesehen von dem eben erwähnten Fall 4, enthielt er nur noch einmal (Fall 3) Spuren von Albumen. Ausgesprochen intermittierenden Charakter der Hydronephrosen hatten Fall 1, 3, 4, 6, 9. Bei letzterem kam es mehrfach durch plötzliche Überwindung des den Urinabfluß hemmenden Hindernisses zur Ausscheidung auffallend großer Urinmengen und zum zeitweisen Verschwinden der Anschwellung. Geschlossen war die Hydronephrose viermal (Fall 2, 5, 7, 10). Eine Verwechslung mit Ovarialkystom kam einmal bei der enormen, die ganze Bauchhöhle einnehmenden Geschwulst, die Fall 10 bot, vor. Einmal war die Hydronephrose außerhalb der Klinik für einen Leberechinococcus gehalten, in die Bauchwand eingenäht und eröffnet worden.

Hervorheben möchte ich auch noch, daß gelegentlich Hydronephrosen mit großen kalten Abszessen verwechselt werden können. So beobachteten wir vor kurzem einen 20jährigen Mann, bei dem sich ganz allmählich ein prallelastischer Tumor der linken Nierengegend, der bis zum kleinen Becken hinabreichte, entwickelt hatte. Nur die genaue Anamnese, die im Beginn des Leidens eine ausgesprochene Ischias ergab — ein Umstand, der für das Bild der Hydronephrose nicht paßte — veranlaßte Geh. Rat Braun, diese

Diagnose fallen zu lassen und einen kalten, von den Wirbelsäule ausgehenden Abszeß anzunehmen. Eine Punktion bestätigte die Diagnose; der Abszeß, der tief ins kleine Becken hinabreichte, wurde durch Incission entleert. Seine Wand bestand aus tuberkulösem Granulationsgewebe.

Therapie.

Abgesehen von den nur in den seltensten Fällen ausführbaren plastischen Operationen am Ureter und Nierenbecken, wie sie hauptsächlich von Trendelenburg (13), Kelly (14), Küster (1). Israel (2), Reisinger (15), Snegnireff (16) u. a. angegeben sind, ist für die Hydronephrosenbehandlung die Nephrotomie, die typische Operation (Küster (1), Geiß (3), Mendelsohn (17), Guyon (18), Wagner (19). Die primäre Nephrektomie (Simon) ist zu verwerfen und wird geradezu von diesen Autoren als Kunstfehler bezeichnet. Die sekundäre Nephrektomie ist bei den Hydronephrosen nur dann indiziert, wenn die Nierenbeckenfistel jahrelang stark sezerniert und das dauernde Tragen eines Urinrezipienten erfordert, oder wenn starke Schmerzen und heftige Eiterentleerungen bestehen. Eine Ausdehnung der Indikation für die Nephrektomie über diese Grenze hinaus wird von Küster (1) als ein bedauernswerter Rückschritt bezeichnet.

Welche Stellung müssen wir nun nach unseren Erfahrungen und operativen Erfolgen zu dieser kategorischen Forderung, nur die Nephrotomie sei als eine rationelle Therapie erlaubt, einnehmen?

Von unseren 13 Patienten wurden alle mit Ausnahme von Fall 9 — intermittierende Hydronephrose — operativ (Geh. Rat Braun) behandelt. Und zwar gelangten folgende Eingriffe zur Ausführung:

Primäre Nephrektomie:	lumbal 6 mal (Fall 1, 2, 3, 4, 6, 7).
transperitoneal:	1 mal (Fall 10).
Sekundäre Nephrektomie:	2 mal (Fall 5, 12).
Nephrotomie: 2 mal	(Fall 8, 13).
Nephropexie:	2 mal (Fall 1, 11).

Von den primären lumbalen Nephrektomien wurden nach durchschnittlich 5—6 Wochen langem Krankenhausaufenthalt alle 6 Patienten geheilt entlassen. Gestorben ist an Kollaps eine Frau (Fall 10), bei der eine außerordentliche große Hydronephrose per laparotomiam — einziger Fall — exstierpiert war. Es ergibt dies

eine Operationsmortalität von 8,6 %. Die sekundären Nephrektomien (Fall 5, 12), die bei 2 nephrotomierten Kindern, deren Nierenfisteln sich nach längerer Zeit nicht schließen wollten, notwendig wurden, führten beide Male zu dauernder Heilung. Von 2 Nephrotomien (Fall 8, 13) wurde die erste mit stark sezernierender Fistel entlassen. Der Junge ist später infolge Fortgangs von Geh. Rat Braun aus Marburg von seinem Nachfolger Küster durch eine plastische Operation — Resektion des verengten Ureters und Neueinpflanzung des Stumpfes ins Nierenbecken — geheilt. Der zweite Patient ist mit sehr wenig sezernierender Fistel, die durch einen Stöpsel verschlossen wird, entlassen. Die zweimal ausgeführte Nephropexie (Fall 1 u. 11, interm. Hydronephrose) gab im Fall 11 ein gutes Resultat.

Sämtliche entlassene Patienten konnten einer Nachuntersuchung unterzogen werden — Sommer 1906 — und es zeigte sich, daß

dauernd geheilt geblieben waren: 9 = 81,8 Proz.,
gebessert: 2 = 18,2 „

Trotz dieser allein für sich sprechenden günstigen Erfolge bedarf unser operatives Vorgehen, namentlich der zahlreichen primären Nephrektomien wegen, der Begründung, zumal die Art des Vorgehens der Operateure bei den Hydronephrosen durchaus verschieden ist und der oben erwähnte Standpunkt mancher Autoren, (Küster (1), Guyon (18), Wagner (19) u. a., bei den Hydronephrosen prinzipiell die Nephrotomie anzuwenden, in keiner Weise allgemeine Anerkennung gefunden hat.

Dies lehrt folgende kurze Übersicht über das in verschiedenen Kliniken geübte Vorgehen

I. Riedel (Grohé (20)). Plastische Operation selten ausführbar. Nephrotomie führt fast stets zur sekundären Nephrektomie, daher primäre Nephrektomie unter den genügenden Kautelen vorzuziehen.

II. Trendelenburg (Perthes (21)). Nephrektomie, wenn irgend möglich, anzuwenden, gleichgültig, ob lumbal oder transperitoneal. Großer Vorzug einer schnellen und sicheren Heilung. Das Opfern noch funktionsfähigen Nierengewebes bei normaler zweiter Niere, ohne weiteres bei geschlossenen Hydronephrosen erlaubt. Bei offenen Hydronephrosen kann zwar auch eine hochgradig veränderte Niere das Gesamtausscheidungsbedürfnis des Körpers übernehmen. (Braun (22), Guth (27).) Im allgemeinen tritt aber die gesunde zweite Niere zum größten Teil als Ersatz ein — im hydronephrotischen Sack oftmals kein Harnstoff. — Auch ist zur Heilung in den meisten Fällen bei Nephrotomie der völlige Untergang des Nierenparenchyms notwendig. Daher bei vollkommen intakter

zweiter Niere, auch bei noch teilweise funktionsfähiger hydronephrotischer Niere am besten Nephrektomie.

III. Czerny (Lobstein (5)). Unter 11 operierten Hydronephrosen 7mal primäre Nephrektomie, 4mal Nephrotomie.

IV. Krönlein (Wyß. (6)). In erster Reihe wenn möglichst plastische Operationen. Nephrektomie nur bei großen Hydronephrosen, da eine Regeneration der Glomeruli nach Druckentlastung nicht stattfindet (Barth u. a.). Nephrotomie führt oft zu sekundärer Nephrektomie. Entscheidung von Fall zu Fall.

V. Garrè (Delkeskamp (4)). Bei größeren Hydronephrosen primäre Nephrektomie. Unter 9 Operierten 6mal die primäre Exstirpation des Organs.

VI. Israel (2). Bei kleinen und mittleren Hydronephrosen Versuch die Niere zu erhalten. Große nur durch Exstirpation rasch und sicher zu heilen. Vor allem sind oft die äußeren Verhältnisse der Patienten für die Art des Eingriffes maßgebend. Nephrektomie stets bei geschlossenen Hydronephrosen. Nephrotomie allein, ohne sichere Wiederherstellung des normalen Urinabflusses, gibt unvollkommene Resultate, zumal bei verloren gegangener Kontraktilität des erweiterten Nierenbeckens.

VII. Eiselsberg-Clairmont (24). Nephrotomie die Operation der Not, für Fälle, bei denen die zweite Niere krank. Sie führt meist erst nach völligem Schwund des Nierenparenchyms zur Heilung. Bis dahin oft jahrelang bestehende Fistelbildung. Auch schützt die Nephrotomie nicht vor Insuffizienzerscheinungen durch reflekt. Anurie.

Schmieden (25). Exstirpation der Niere bei Hydronephrose 124 Fälle mit 4 Proz. Urämie, Nephrotomie der Niere bei Hydronephrose 88 Fälle mit 3—4 Proz. Urämie.

Aus dieser kurzen Zusammenstellung geht hervor, daß die primäre Nephrektomie als berechtigte Operation bei hydronephrotischen Nieren durchaus nicht verlassen ist und oft in außerordentlich kurzer Zeit zur Heilung führt. Bei unsern 9 Nierenexstirpationen hat es sich viermal um geschlossene Hydronephrosen gehandelt (Fall 2, 5, 7, 10). Von diesen war bei Fall 2 und 10 fast das gesamte Nierenparenchym atrophisch geworden. In Fall 7 war der den Urinabfluß vermittelnde Ureter durch einen ihn rechtwinklig kreuzenden 2. Ureter derartig komprimiert und verengt, daß es technisch nicht möglich gewesen wäre, in diesem Falle eine plastische Operation am Ureter auszuführen, vorausgesetzt, daß man sich bei der Freilegung des Nierenbeckens allein eine genügende Übersicht über die kompliziert liegenden anatomischen Verhältnisse hätte verschaffen können. Bei Fall 5, der auswärts nephrotomiert war, und bei dem eine dauernde Urinfistel zurückgeblieben war, ergab sich bei der Nephrektomie ein durch Knickung und schiefe

Einmündung bedingter Verschluß des Ureters und noch eine nicht unerhebliche Menge sezernierenden Nierengewebes. Es wäre also ohne Entfernung des Organs ein Sistieren der Urinsekretion aus der Fistel wohl überhaupt nicht eingetreten.

Bei den Fällen von intermittierender Hydronephrose, die trotzdem mit Nephrektomie behandelt wurden (Fall 1, 3, 4, 6), war bei Fall 1, bei dem es sich um eine doppelte Abknickung des Ureters handelte, zunächst eine Lösung und Gradrichtung des Ureters versucht. Die Ausführung gelang nicht; es wurde daher unmittelbar im Anschluß an die Operation zur Nephrektomie geschritten, zumal auch eine mehrere Monate vorher ausgeführte Anheftung der Niere eine Besserung des Leidens nicht herbeigeführt hatte. Bei Fall 3 und 6 handelte es sich um Angehörige der arbeitenden Klasse, die noch ziemlich viel sezernierendes Nierengewebe in der Hydronephrose hatten, deren Leiden aber schon jahrelang bestand und bei denen in erster Reihe eine rasche und schnelle Heilung erstrebenswert erschien. Fall 4 hatte nur wenig brauchbares Nierengewebe auf der erkrankten Seite. Auch für ihn war es bei seinem Beruf — Arzt — die Hauptsache, so schnell wie möglich gesund zu werden.

Sämtliche Nephrektomien sind, mit Ausnahme von Fall 10, der unmittelbar nach der Operation im Kollaps starb, nach ca. 5 Wochenlanger Behandlung dauernd geheilt worden. Der Operationsweg war stets, mit Ausnahme des übel verlaufenen Falles 10, bei dem eine Verwechslung mit Ovarialcystom vorgelegen hatte, der lumbale. Wir benutzen stets einen Schnitt entlang dem lateralen Rande des Erector trunci nach abwärts führend und etwas oberhalb des Darmbeinkammes, falls nötig, nach vorn ziemlich scharf umbiegend. Nach Freilegung wird die hydronephrotische Niere durch Punktion verkleinert und dann ausgeschält. Die Wundhöhle wird in manchen Fällen lose tamponiert, meist drainiert. Eine zweietagige Naht schließt die Wunde. Die Patienten bleiben bei ungestörtem Wundverlauf drei Wochen zu Bett.

Von Komplikationen bei der Operation haben wir, abgesehen von gelegentlich aufgetretenen stärkeren Blutungen nichts Unangenehmes erlebt. Das Peritoneum mußte bei Fall 5 eröffnet werden, da hier von anderer Seite das erweiterte Nierenbecken für einen Echinokokkensack gehalten und in die vordere Bauchwand eingenäht und eröffnet war. Unbeabsichtigte Verletzungen des Peritoneums kamen nicht vor, ebenso keine Komplikation durch Wundinfektion.

Die zweimal ausgeführte Nephropexie (Fall 1 u. 11) ergab einmal ein gutes Resultat (Fall 11). Die ebenfalls zweimal ausgeführte Nephrotomie (8, 13) heilte im Fall 13 unter Fistelbildung, deren Flüssigkeitsabsonderung bei der letzten im Sommer 1906 vorgenommenen Nachuntersuchung jedoch eine äußerst minimale war. Die Nephrotomie war hier ausgeführt, weil das Vorhandensein der 2. Niere nicht mit Sicherheit festgestellt werden konnte. Fall 8 wurde ebenfalls mit Fistel entlassen, ist dann jedoch später von Küster durch Ureterresektion und Neueinpflanzung des Ureterstumpfes ins Nierenbecken geheilt worden (s. Fall 12 bei Geiß (3), 18 Jahre Nierenchirurgie, Marburg 1900, S. 56).

Es ergibt sich mithin von unseren 12 operierten Fällen achtmal eine schnelle, dauernde und gründliche Heilung durch Nephrektomie. Einmal führte die transperitoneal ausgeführte Exstirpation der Hydronephrose zum Tode. Ein Fall wurde durch Nephropexie geheilt. Zwei Kranke durch Nephrotomie gebessert bezw. geheilt.

Betrachten wir nun dem gegenüber die operativen Resultate eines ausgesprochenen Anhängers der Nephrotomie (Küster (1) wie sie Geiß (3) in seiner eben zitierten Arbeit niedergelegt hat. Von 10 Hydronephrosen wurden 8 primär nephrotomiert, 1 transperitoneal exstirpiert und 1 durch eine plastische Operation behandelt. Von diesen starb unmittelbar nach der Operation die transperitoneal operierte Frau; einige Jahre später starben 2 nephrotomierte Patienten, der eine an Nieren- und Blasentuberkulose, der andere an Insuffienzerscheinungen der Niere, bedingt durch Nephritis. Von den andern Operierten konnten bei 5 weitere Nachrichten eingezogen und das Dauerresultat der Operation festgestellt werden. Sie waren alle gesund geblieben, doch befanden sich unter ihnen drei, die mehr weniger lange Zeit nach der Nephrotomie sekundär nephrektomiert waren. Es hatte also nur bei 2 Patienten die Nephrotomie allein zur Heilung geführt.

Bei diesem Ergebnis können wir die prinzipielle Ausführung der Nephrotomie als allein erlaubte Operation für Hydronephrosenbehandlung nicht als richtig ansehen, schon allein deshalb nicht, weil es mißlich erscheinen muß, sich bei der Behandlung eines so variablen Leidens von prinzipiellen Gesichtspunkten leiten zu lassen. Wenn irgendwo, dürfte hier die Entscheidung über die Wahl der Operation von Fall zu Fall zu treffen sein, oftmals schon aus äußeren, sich aus den Verhältnissen der Patienten ergebenden Gründen; denn nicht jeder hat, wie Israel (2) betont, die nötige Zeit und

das nötige Geld, sich eine lange Behandlung, wie sie die Nephrotomie doch fast stets erfordert, zu leisten.

Der Standpunkt der Braunschen Klinik in der Frage der Hydronephrosenbehandlung ist daher kurz zusammengefaßt folgender: Die prinzipielle Nephrotomie ist zu verwerfen; sie führt allein nur in wenigen Fällen zur Heilung und auch bei diesen läßt sie lange Zeit auf sich warten. Ihr Versuch bei ausgedehnten Hydronephrosen ist nutzlos, um so mehr, da sie, wie die Erfahrung lehrt, nicht imstande ist, Insuffizienzerscheinungen der anderen Niere mit Sicherheit zu verhüten. Auch ist das lange Krankenlager, das sie im günstigsten Falle voraussetzt, oft aus äußeren Gründen den Patienten zu ersparen. Es bleibt daher, abgesehen von den Fällen, bei denen eine ideale plastische Operation das Abflußhindernis beseitigt und die in erster Reihe bei noch funktionstüchtigem Organ anzustreben ist, bei sicherem Nachweis einer gut funktionierenden zweiten Niere, die primäre lumbale Nephrektomie, das ungefährlichste, sicherste und schnellste Mittel zur radikalen Heilung der Beschwerden. Das Opfern des oft noch nicht völlig unbrauchbar gewordenen Organes wird durch die rasche Wiederherstellung des Kranken voll aufgewogen. Eine Schädigung der Funktion der anderen Niere durch Nephrektomie haben wir bei der Nachuntersuchung unserer Patienten in keinem Falle gefunden. Wir können deshalb den Ausspruch Küsters, die Ausdehnung der Nephrektomie bei der Behandlung der Hydronephrosen, über die von ihm gesteckten engen Indikationsgrenzen sei ein bedauernswerter Rückschritt, nicht zu dem unsrigen machen.

Krankengeschichten.

1. Schn., Sophie, 25 J., unverh. Gesund bis zum Jahre 1897. Alsdann wechselnde Schmerzen in der rechten Seite und im Rücken. Kein Appetit. Obstipation. Vielfach Übelkeit, nie Erbrechen.

Status: Grazil. Leib weich, nicht aufgetrieben. Rechte Nierengegend druckempfindlich. Niere vergrößert, tiefstehend, deutlich bimanuell abzutasten. Bei den Anfällen schwillt die Niere mehr an. Linke Niere nicht fühlbar. Urin normal. Diagnose: Rechtseit. Ren. mobilis mit intermittierender Hydronephrose.

Operation: 16. X. 1900. Nephropexie durch Annähung der Ränder der gespaltenen Capsula propria an die seitliche Bauchwand. Verlauf: Glatte Heilung. Beschwerdefrei entl. am 24. XI. 1900.

Zwei Tage nach der Entlassung plötzlich wieder sehr heftige Schmerzanfälle in der r. Nierengegend. Erbrechen, kein Fieber.

Status: Rechte Niere an der fixierten Stelle. Deutlich vergrößert — schmerzhaft. Ureterenkathetrismus: rechter Ureter: keinen Urin; linker Ureter: Urin normal.

5. I. 1901 Operation: Freilegung der r. Niere. Es zeigt sich, daß der Ureter an seinem Abgang 2 mal geknickt ist. Alle Versuche, ihn zu strecken oder plastisch eine Erweiterung zu erreichen, mißlingen. Daher Nephrektomie, die leicht gelingt. Es finden sich dabei feste Verwachsungen der Niere mit der Bauchwand. Glatte Heilung. Entl. am 4. II. 1901.

Nachuntersuchung Sommer 1906: Narbe fest. Fühlt sich andauernd wohl.

Beschreibung des Präparates: Mäßige Erweiterung des Nierenbeckens und einzelner Kelche. Schleimhaut dunkelrot, entzündet — granulierte Oberfläche. Nierensubstanz wenig verändert. Niere 10 cm lang, 6 cm breit. Ureter dicht unterhalb seines Abganges geknickt. — Adhäsionen in der Umgebung der Knickungsstelle. — Keine Narben, kein Stein. An den dekortizierten Partien der Niere derbe Bindegewebsentwicklung. Feste Verwachsung mit der Bauchwand. Nierengewebe ohne Veränderungen.

2. B., Johanna, 48 J. Seit einigen Jahren Schmerzen, die sich von der Magengegend nach der linken Bauchseite hinzogen, aber niemals kolikartig auftraten. Seit Herbst 1901 wird in der linken Bauchseite ein allmählich größer werdender Tumor bemerkt.

Status: Die linke Seite des Abdomens ist durch eine kindskopfgroße, prall elastische, gut verschiebliche, die Mittellinie überragende Geschwulst, die eine glatte Oberfläche hat, eingenommen. An der medialen Fläche des Tumors ist eine deutliche Einziehung fühlbar. Ausdehnung der Geschwulst: nach oben bis an den l. Rippenbogen, nach rechts 5 cm über die Medianlinie hinaus, nach unten 2 Querfinger unterhalb der Spin. oss. ilei., nach hinten bis in die Mitte zwischen Mammillar- und Axillarlinie. Die Lendengegend ist nach hinten nicht vorgewölbt, auch läßt sich die Geschwulst nicht gegen sie verschieben.

Cystoskopie: Rechter Ureter: gut und weit sondierbar. Klarer, normaler Urin. Linker Ureter: nur wenige Zentimeter sondierbar. Keine Harnsekretion.

Operation: 5. III. 1901. Freilegung der Geschwulst durch Flankenschnitt. Entleerung des Cysteninhalts durch Punktion (8 l klare Flüssigkeit). Ausschälung des Sackes leicht nach Ligatur der Gefäße und des Ureters. Tamponade. Naht. Verband. Glatte Heilung.

29. III. Mit fester Narbe entlassen.

Nachuntersuchung Sommer 1906: Alles heil.

Beschreibung des Präparates: Nierensubstanz bis auf geringe Reste geschwunden; letztere jedoch noch makroskopisch erkennbar. Nierenbecken stark kindskopfgroß. Wand verschieden dick — papierdünn bis lederartig. Ureter, im untern Drittel des Sackes abgehend, ziemlich weit, ohne Narben, etwas ans Nierenbecken herangezogen. Durchtritt durch die Nierenbeckenwand schief. — Einmündungsstelle schlitzartig; eine Klappe aus der vorderen Wand deckt die Öffnung bei gefülltem Sack vollständig.

3. Gr., Ida, 37 J. Aufg. 27. V. 1903.

Ab und zu Schmerzen seit Winter 1903 in der rechten Seite. Vor 14 Tagen plötzlich bedeutende Verschlimmerung mit Erbrechen und sehr heftigen Seitenstichen rechts. Gleichzeitig entwickelte sich in der rechten Nierengegend eine Geschwulst, die an Größe ständig zunahm; doch wechselte letztere sowie die Lage der Anschwellung.

Status: Sonst gesund. In der rechten Nierengegend ein faustgroßer beweglicher, elastisch sich anfühlender Tumor, der bis zur Mitte zwischen Rippenbogen und Oss. ilei reicht und sich fast bis zur Medianlinie erstreckt. Der Tumor ist gut nach der Lendengegend zu verschieblich. Auf Druck ist die Anschwellung schmerzhaft. Leber nicht vergrößert. Magen etwas erweitert.

Cystoskopie: Linker Ureter weit und gut sondierbar. Urin konzentriert. Geringe Mengen von Albumen — sonst normal. Rechter Ureter bis zu 20 cm gut sondierbar. Dann Hindernis. Kein Urin.

Operation: 30. V. 1903. Lumbalschnitt. Freilegung der Geschwulst. Ausschälung und Exstirpation der Hydronephrose. Tamponade. Naht. Glatte Heilung.

23. VI. entlassen, Nachuntersuchung Sommer 1906: Ganz gesund.

Beschreibung des Präparates: Nierenbecken gänseeigroß. Nierenkelche alle erweitert. Papillen stark abgeplattet. Sezernierende Nierenschicht $1\frac{1}{2}$—2 cm breit. Länge der Niere 18 cm, Breite 8 cm. Wand des Nierenbeckens papierdünn, Schleimhaut atrophisch. Nierengefäße am obern Pol ohne Bezug auf den Ureter. Letzterer tritt dicht am unteren Pol aus dem Nierenbecken heraus. Seine Abgangsstelle ist schlitzförmig verzogen; der Ureter verläuft schräg durch die Nierenbeckenwand. Dicht am Übergang des Ureters ins Nierenbecken liegt eine kleine Schleimhautfalte. Keine Narben.

4. H., Richard, 26 J. Aufgen. 17. XI. 1904.

Rheumatismus — kompensierter Herzfehler. Seit 6 Jahren bestehende, in verschieden großen Zwischenräumen auftretende Koliken in der rechten Bauchseite. Lange an chron. Perityphlitis, später an Magenerweiterung behandelt. Die Anfälle, die anfangs selten auftraten, haben in den letzten Jahren an Häufigkeit zugenommen. Sie treten jetzt vornehmlich nach Genuß größerer Flüssigkeitsmengen auf und sind auf der Höhe des Anfalls regelmäßig mit Erbrechen kompliziert. Jedesmal ist beim Anfall eine schmerzhafte Auftreibung im rechten Hypochondrium fühlbar gewesen. Im August 1904 wurde zum erstenmal bei einem Anfall Blut im Urin bemerkt. Derselbe war 5 Tage lang fleischwasserfarben. Seit der Zeit noch 2 Anfälle, die von den gleichen Erscheinungen begleitet waren. Beim letzten Anfall viel reines Blut entleert.

Status: Untersuchung im Anfall: Im rechten Hypochondrium ein derber, höckriger, sehr schmerzhafter, kindskopfgroßer Tumor fühlbar, der bis zur Medianlinie reicht und sich nach unten fast bis zum Oss. ilei. erstreckt. Der Tumor ist wenig verschieblich. Das Colon liegt vor ihm. Rippenkorb reicht sehr dicht bis ans Becken heran. Im Urin kein Blut.

Cystoskopie: Linker Ureter: klarer Urin, normal; rechter Ureter: kein Urinabfluß.

Operation: 19. XI. 1904. Lumbalschnitt. Resectio costae XII. Freilegung der Geschwulst. Punktion derselben und Entleerung von $^1/_2$ l blutiger, braunrot gefärbter Flüssigkeit. Exstirpation der Niere samt dem sehr ausgedehnten Nierenbecken. Tamponade. Naht. Glatte Heilung.

Entl.: 16. XII. 1904. Nachuntersucht Dezember 1906: Ganz gesund. Nie mehr Beschwerden.

Beschreibung des Präparates: Niere 18 cm lang, 4 cm breit. Nierensubstanz $^1/_2$—$1^1/_2$ cm dick. Nierenbecken über faustgroß, Nierenkelche stark erweitert. Wand des Nierenbeckens ziemlich derb, lederartig; Schleimhaut atrophisch. Ureter: Mündung dicht am unteren Pol des Nierenbeckens gelegen, durch Adhäsionen auf 3—4 cm an die Nierenbeckenwand herangezogen. Verlauf leicht gekrümmt. Abgangsstelle divertikelartig ausgezogen. An ihr zwei als Wülste vorspringende Schleimhautfalten. Ureter an der Abgangsstelle sehr eng, aber frei von Geschwüren und Narben.

5. H., Frieda, 11 J. Aufgen. 15. III. 1905.

Seit längerer Zeit langsam wachsende, prall elastische Geschwulst in der Lebergegend, den Rippenkorb um Handbreite überragend und vom Lebergewebe nicht deutlich abtrennbar. Vor 1 Jahr von seiten des behandelnden Arztes incidiert, weil für Echinococcus gehalten; es blieb eine beträchtliche Mengen übelriechender, ziemlich klarer Flüssigkeit sezernierende Fistel zurück.

Status: Gesundes, kräftiges Kind. Temp. normal. Thoraxorgane gesund. Abdomen: weich, nicht aufgetrieben. Keine Resistenzen. Operationsnarbe 5 cm lang, 2 Querfinger unterhalb des r. Rippenbogens vorn mit ihm parallel laufend; in ihrer Mitte liegt eine Fistel, die 15 cm in die Tiefe führt. Spontan entleert sich tropfenweise klare, zersetzt riechende Flüssigkeit. Auf Druck sprudelt die Flüssigkeit hervor, wird bald trübe. Reaktion alkalisch. Mikroskop.: viel Leukocyten. Keine Verdauungsfermente. Die auf normalem Wege entleerte Urinmenge beträgt 800—1000 pro die. Keine path. Bestandteile.

Untersuchung der durch die Fistel entleerten Flüssigkeit: Kein Zucker, Spuren Albumen; keine Enzyme. Spuren von Harnsäure. Harnstoff 0,3—0,4 gr in 160 ccm der Flüssigkeit.

Per os und subkutan gegebenes Methylenblau resp. Indigkarmin färbt den per vias naturales entleerten Harn dunkelblau; der aus der Fistel entleerte Urin ist schwach gefärbt. Auf Eisenchloridzusatz keine Zunahme der Färbung. Ol. therebinth. 0,2 per os gibt dem normalen Urin den typischen Geruch; dem aus der Fistel entleerten in kaum nennenswerter Weise.

15. IV. Operation: Zuerst Freilegung der Niere und des hydronephrotischen Sackes durch Lumbalschnitt. Dann Umschneidung der Fistel durch einen zum Lumbalschnitt senkrechten, dem Rippenbogen parallel verlaufenden Schnitt. Nach Eröffnung des Bauchfelles gelingt es, den an die Bauchwand fixierten Cystensack abzulösen und zu verschließen. Naht des Peritoneums. Ausschälung des hydronephr. Sackes samt der Niere. Ligatur der Gefäße und des Ureters. Exzision. Tamponade. Muskelhautnaht. Drainage. Verband.

17. V. Nach glatter Heilung entl. Nachuntersuchung Sommer 1906: ganz gesund.

Beschreibung des Präparates: Nierenparenchym fast verschwunden. Nierenbecken stark erweitert, faustgroß. Wand sehr derb, lederartig. Schleimhaut verdickt. Am obern Pol Incisionsöffnung. Sack war hier mit der Bauchwand vernäht gewesen. Ureter sehr eng, am untern Pol abgehend; schiefe Einmündung, keine Narben oder Klappen.

6. M., Luise, 38 J. Aufgen. 24. VI. 1905.

Seit November 1902 wiederholt auftretende, an Heftigkeit wechselnde Anfälle von kolikartigen Schmerzen in der rechten Nierengegend. Zwischenräume zwischen den einzelnen Anfällen mehrere Tage bis einige Monate. Im ganzen 26 Anfälle. Lange wegen Wanderniere in Behandlung. Im Urin niemals Blut.

Status: Kräftige Frau. Thoraxorgane gesund. In der rechten Nierengegend eine geringe schmerzhafte Resistenz zu fühlen, sonst nichts Abnormes.

Cystoskopie: linker Ureter: normaler Urin; rechter Ureter: entleert keinen Urin.

Operation: 27. VI. 1905. Flankenschnitt. Freilegung der verwachsenen, sehr vergrößerten Niere. Es zeigt sich eine starke Erweiterung des Nierenbeckens; die Nierensubstanz ist sehr geschwunden. Exstirpation der Niere. Tampon. Naht. Glatte Heilung.

Entl. 23. VII. 1905. Nachuntersuchung Sommer 1906: ganz gesund.

Beschreibung des Präparates: Niere 10 cm lang, 5 cm breit. Parenchym sehr verschmälert. Kelche sehr weit. Nierenbecken gänseeigroß. Geteilt durch Spornbildung, beide Hälften durch ein ca. $^1/_2$ cm im Durchmesser betragendes Loch verbunden. Ureter, Abgang aus der untern Hälfte des Nierenbeckens, dicht am untern Pol. Durch Adhäsionen auf ca. 2 cm an die Wand des Nierenbeckens herangezogen. Leicht in seinem Verlauf gekrümmt. Abgangsstelle divertikelartig ausgezogen. Ureter an der Abgangsstelle sehr eng. Zwei kleine Schleimhautfalten in der Umgebung. Keine Narben oder geschwürige Prozesse.

7. E., Alina, 45 J. Aufgen. 5. V. 1885 (Jenenser Klinik).

Seit 14 Jahren Schmerzen in der linken Lumbalgegend, die außerordentlich heftig waren und in kurzen Intervallen auftraten. Dabei war der Urin ab und zu während der Anfälle blutig.

Status: In der linken Nierengegend sich nach vorn bis zur vorderen Axillarlinie, nach unten bis zur Spin. oss. ilei erstreckend ein glatter, verschieblicher, fluktuierender Tumor, der sehr druckempfindlich ist.

4. VI. Operation: Nephrektomie. Als Ursache für die Hydronephrose zeigt sich eine Kreuzung und Verdoppelung der Ureteren. Hierdurch wird der Urinabfluß völlig aufgehoben, da der eine obliterierte Ureter über den normal weiten hinwegzieht und ihn an die Nierenbeckenwand anpreßt.

Die ausführliche Mitteilung dieser Krankengeschichte findet sich in der Arbeit von Braun: Über Hydro- und Pyonephrosen. Arch. f. klin. Chir. 1890, Bd. 40, 936.

Nachuntersuchung Sommer 1906: Gesund und leistungsfähig. Kein Bauchbruch. Nie mehr Beschwerden.

8. L., Johannes, 11 J. Aufgen. 23. VI. 1889 (Marburger Klinik).

Krank seit Frühjahr 1889. Der Leib, der von klein auf schon etwas aufgetrieben gewesen sein soll, schwoll ziemlich rasch unter Schmerzen an.

Status: Der ganze Leib ist aufgetrieben, links stärker als rechts. Diastase der Recti. Die linke Nierengegend wird eingenommen von einem mannskopfgroßen, glattwandigen, deutlich fluktuierenden Tumor, der ca. 4 cm über die Medianlinie nach rechts reicht und nach unten sich bis zur Spina oss. ilei erstreckt. Der Tumor ist druckempfindlich und zeigt deutliche Fluktuation. Urin klar, o. Bef.

28. VI. Operation: Freilegung der Niere, Punktion und Incision der Niere. Dabei Entleerung einiger Liter wie Urin aussehender Flüssigkeit. Nierenparenchym ca. 1 cm dick. Einnähen der Schnittränder der Niere in die Hautwunde. Die rechte Niere erwies sich mangelhaft entwickelt; sie wurde als kleiner, harter, walnußgroßer Körper in der rechten Nierengegend nachgewiesen.

Verlauf: Glatte Heilung. Mit stark sezernierender Fistel entl. am 21. VIII. Urinentleerung per urethram in der letzten Zeit völlig aufgehört.

Der Fall ist nach dem Weggang von Geh.-R. Braun von seinem Nachfolger Küster durch eine Resektion und Neueinpflanzung des Ureters ins Nierenbecken geheilt worden. Siehe Geiß (3), 18 Jahre Nierenchirurgie, S. 46, Fall 12. Siehe Braun: Über Hydro- und Pyonephrosen. Arch. für klin. Chirurgie 1890, Bd. 40, S. 932.

9. P., Hermann, 20 J. Aufgen. 13. XI. 1893 (Königsb. Klinik).

Als 7jähriger Junge fiel Pat. mit der linken Lendengegend auf hart gefrorenen Boden heftig auf. Starke Schmerzen; Auftreibung des Leibes. Im Urin angeblich kein Blut. Nach 14 Tagen wieder gesund. Er blieb gesund bis zum Jahre 1889. Damals trat in der linken Seite eine starke Anschwellung auf, die bis zur Leistenbeuge herabreichte und schneidende Schmerzen verursachte. Unter plötzlicher sehr reichlicher Urinentleerung verschwand die Anschwellung. Der Zustand wiederholte sich bis zu seinem Eintritt in die Klinik noch dreimal.

Status: Am Tage vor der Aufnahme wieder ein Anfall und Auftreten einer Anschwellung. Bei der Untersuchung läßt sich unter dem linken Rippenbogen eine gänseeigroße, wenig druckempfindliche Resistenz nachweisen. Diese wird jedoch schon am nächsten Tage wesentlich kleiner und ist am dritten Tage verschwunden. Urin nicht auffallend reichlich und ohne Befund.

23. XI. Entl., da sich Pat. wieder völlig wohl fühlt.

10. Z., Golde, 60 J. Aufgen. 10. VI. 1895 (Königsb. Klinik).

Angeblich seit 2 Jahren zunehmende Auftreibung des Leibes — ohne Ursache. Dabei Schmerzen und Urindrang. Im Urin nie Blut.

Status: Elende Person. Arteriosklerose. Abdomen enorm ausgedehnt. Bauchhaut sehr dünn, gespannt, glänzend. Starke Venenausdehnung. Großer, das ganze Abdomen ausfüllender, anscheinend aus zwei Abteilungen, von denen die eine links oben, die andere rechts unten liegt, bestehender Tu-

mor, der weich, glatt ist und großwellige Fluktuation zeigt. Perkussionsschall gedämpft. Verschieblichkeit der Größe wegen unmöglich. Rechts oben, etwas über dem Nabel, fühlt man einen etwa handbreiten, mit der Oberfläche des Tumors zusammenhängenden platten Strang (Netzadhäsion). Der Tumor wölbt sich, den Beckeneingang verschließend, etwas ins Becken hinein vor. An den Genitalien nichts Abnormes. Urin frei.

12. VI. Operation: Schnitt in der Medianlinie 18 cm lang. Punktion des sich einstellenden cystischen retroperitonealen Tumors. Entleerung von ca. 7600 ccm dunkelbrauner klarer, geruchloser Flüssigkeit. Starke Verwachsung der Cyste mit der seitlichen Bauchwand. Lösung derselben und Ausschälung der Cyste nach Zurückschlagen des Colon descendens. Zuvor wurde die Incision des Mesocolon vernäht; dann das Peritoneum parietale nach außen vom Colon durchtrennt. Die Auslösung des Sackes gestaltete sich schwierig und war mit ziemlicher Blutung verbunden. Das Vorhandensein einer rechten Niere wird durch Palpation sichergestellt. Tamponade. Bauchnaht.

Exitus am Tage p. op. im Kollaps.

Beschreibung des Präparates: Das Präparat stellt einen häutigen, derben, dünnwandigen Sack dar, der an seinem obern Pol noch deutlich makroskopisch erkennbare Nierensubstanz erkennen läßt. Ureter mündet schiefwinklig ein. Völliger Abschluß des Urinabflusses durch Faltenbildung.

11. Sch., Hermann, 26 J. Aufgen. 9. VII. 1901.

Seit einem Jahr im ganzen drei heftige Kolikanfälle mit schmerzhafter Auftreibung der linken Seite. Die Anfälle dauerten einige Tage; sie waren stets nach reichlichem Genuß von Alkohol und großen Speisemengen entstanden. Neben den Anfällen wurde zugleich eine beträchtliche Beweglichkeit der linken Niere konstatiert.

Status: Zur Zeit der Aufnahme außer einer ziemlich beweglichen linken Niere nichts zu fühlen. Urin frei.

Operation: 10. VII. 1901. Freilegung der linken Niere durch Flankenschnitt; die Niere ist vergrößert und nimmt den Raum zwischen Costalbogen und Hüftbeinkamm völlig ein. Am untern Pol ist die Nierensubstanz ziemlich fest, etwas höher leicht eindrückbar, als ob eine Hydronephrose bis nahe zur Oberfläche sich hinerstreckt. Punktion der Niere. Entleerung von ca. 50 ccm klaren Urins. Die Freilegung des Nierenbeckens gelingt nicht, da dasselbe zu fest mit der Umgebung verwachsen war. Nephropexie. Spaltung der Capsula propria. Ablösung derselben und Annähung an die seitliche Bauchwand. Tamponade. Bauchnaht. Wundverlauf glatt. Entl.: 10. VIII. 1901.

Nachuntersuchung: Sommer 1906. Dauernd beschwerdefrei. Fühlt sich ganz gesund. Niere fest. Narbe ohne Vorwölbung.

12. O., Hubert, 6 J. Aufgen. 4. XII. 1898.

Seit einiger Zeit Schmerzen und Anschwellung in der linken Nierengegend. Der Zustand wechselte oft. In den anfallsfreien Zeiten nur eine undeutliche Resistenz zu fühlen. In letzter Zeit trat zugleich mit dem Anfall hohes Fieber ein. Urin klar, ohne path. Bestandteile.

Status: Heute ist die ganze linke Nierengegend durch eine sich fest

anfühlende, fast bis zur Mitte des Leibes reichende Anschwellung eingenommen.

Operation: 5. XII. 1898. Flankenschnitt. Freilegung und Incision der Niere an der konvexen Seite. Man gelangt in einen großen, hydronephrotischen Sack; Entleerung leicht trüben Urins. Abtasten des ganzen Sackes nicht möglich; ebenso nicht seine Ausschälung. Einnähen der Nierenwunde in die seitliche Bauchwand. Tamponade. Verband. Wundverlauf glatt. Mit stark sezernierender Fistel entl. 10. I. 1899.

24. VII. 1902 Wiederaufnahme: Noch immer starke Sekretion aus der Fistel. Urin klar; Menge des Urins aus der Nierenfistel und aus der Blase ziemlich gleich.

26. VII. 1902 Nephrektomie: Nach Freilegung des Nierenbeckens und des Ureters zeigt sich letzterer so eng, daß eine Anastomose zwischen ihm und dem Nierenbecken aussichtslos erschien. Daher Nephrektomie. Dieselbe gelingt leicht, nachdem einzelne Stränge zwischen Niere und Nierenkapsel durchtrennt sind. Drainage. Bauchnaht. Verband.

21. VIII. 1902 geheilt entlassen.

Nachuntersuchung Sommer 1906: Gesund geblieben; keinerlei Beschwerden mehr. Urin normal.

13. T., Rudolf, 8 J. Aufgen. 4. III. 1905.

Im Juni 1903 Fall auf den platten Leib. Im September 1904 wurde dann zuerst ein fluktuierender, faustgroßer Tumor, der in die linke Nierengegend sich erstreckte, festgestellt. Der Tumor, der keine Beschwerden verursachte, nahm im Laufe der Monate allmählich an Größe zu.

Status: In der linken Nierengegend ein fast kindskopfgroßer, glatter, fluktuierender, wenig beweglicher Tumor, der der Niere angehört. Urin normal.

Operation: 6. III. 1905. Nephrotomie. Freilegung der Geschwulst durch Flankenschnitt; Punktion und Entleerung von ca. 1200 ccm klaren Urins. Incision und Einnähung des Cystensackes in die Bauchwand. Verband. Glatter Wundverlauf. Mit sezernierender Fistel entlassen am 27. III. 1905.

Verlauf: Die Sekretion hat im Laufe der letzten Monate erheblich abgenommen; dabei ist der Ureter mit Sicherheit durchgängig. Keinerlei Beschwerden.

19. IX. 1906. Wiederaufnahme: Die kleine, sehr wenig sezernierende Fistel wird heute geschlossen.

B. Pyonephrosen.

Im ganzen gelangten 11 Fälle von Pyonephrose zur Beobachtung und Behandlung. Von diesen betrafen 6 Frauen und 5 Männer. 7 mal war die linke Seite, 4 mal die rechte Sitz der Erkrankung. Das Alter der Patienten betrug im Durchschnitt 35—40 Jahre, der jüngste Patient war 23, der älteste 58 Jahre alt. Plötzlich, ohne voraufgegangene Schmerzen begann das Leiden in 4 Fällen; in den übrigen empfanden die Kranken seit Jahren, zum Teil recht heftige

Beschwerden. Die längste Leidenszeit betrug 15 Jahre. Geschlossen war die Pyonephrose bei Fall 1, 5, 8, 9, 10, 11. Auswärts incidiert und mit einer Nierenfistel gelangten 2 Patienten zur Aufnahme (Fall 7 und 10).

Ein Anhaltspunkt für die Ätiologie der Erkrankung konnte durch die Anamnese nur in wenigen Fällen mit einiger Sicherheit festgestellt werden. Es handelt sich hier in erster Reihe um zwei Männer (Fall 3 und 10), die längere Zeit an Gonorrhöe, die zu Strikturbildung geführt, gelitten hatten. Bei beiden war es zu starker Cystitis gekommen; namentlich bei Fall 3, der sich lange selbst bougiert und sich Blasenausspülungen gemacht hatte. Die Annahme, daß hier eine aszendierende Infektion die Schuld trage, dürfte nicht unmöglich erscheinen.

Bei Fall 4 stand ebenfalls ein Blasenkatarrh im Vordergrunde des Krankheitsbildes. Die Patientin war deshalb schon jahrelang in Behandlung gewesen. Da jedoch in diesem Falle auch die Beschwerden in der linken Nierengegend schon seit langer Zeit bestehen, ist das Blasenleiden vielleicht nur als ein sekundäres aufzufassen.

In den übrigen Fällen vermochte auch die Operation über den Infektionsmodus keine Aufklärung zu geben.

Path. Anatomie.

Durch die Nephrektomie wurden wir in den Stand gesetzt, 8 mal bei unsern Patienten das erkrankte Organ path.-anatomisch untersuchen zu können. (Fall 1, 2, 5, 6, 7, 9, 10, 11.)

Bei fast allen Fällen zeigte sich eine starke perinephritische chron. Entzündung, die zu erheblicher Schwartenbildung und festen Verwachsungen mit der Umgebung geführt hatte. Besonders stark waren diese Veränderungen in Fall 7; hier mußte ein Teil des erweiterten Nierenbeckens bei der Operation zurückgelassen werden, ferner bei Fall 9 und 10. Die Nierensubstanz war durchweg stark reduziert, die Kelche zum Teil sehr ausgedehnt. Ein fast vollkommenes Schwinden der Nierensubstanz zeigte sich bei Fall 6. Hier fand sich ein mannskopfgroßer lederartiger Sack vor, mit wenig nur mikroskopisch nachweisbarem Nierengewebe. Die Ausdehnung der Kelche betraf fast stets die Gesamtheit derselben; nur bei Fall 2 war zwischen der Größe der erweiterten Kelche am oberen und unteren Pol ein erheblicher Unterschied zu konstatieren. In ähnlicher Weise erstreckte sich in Fall 5 ein einzelner

erweiterter Nierenkelch im Gegensatz zu den anderen bis an die Nierenoberfläche; hier war es zu einem kleinen Durchbruch in die Fettkapsel und einem beginnenden perinephritischen Abszeß gekommen. Die Größe der Pyonephrosen schwankte zwischen einem Hühnerei und einem Mannskopf. Die letztere Größe fand sich bei Fall 1 und 6. Die Wand des Nierenbeckens war durchweg lederartig derb; die Schleimhaut granuliert und gerötet. Eine Teilung des Nierenbeckens durch einen Sporn fand sich im Fall 10. Der obere Teil war der kleinere. Der Verbindungsgang maß zirka $^3/_4$ cm im Durchmesser. Bei Fall 1 zeigte sich ein divertikelartiger Vorsprung am oberen Pol des Sackes. Der eitrige Inhalt der Pyonephrosen war meist dünnflüssig, geruchlos und von hellgelber bis grünlicher Farbe. Die Menge betrug im Höchstfalle (Fall 6) mehrere Liter. Zu einem deutlichen perinephritischen Abszeß war es in Fall 1 und 4 gekommen; bei letzterem außerdem noch zu starker Gasentwicklung. Man fühlte in der Nähe des Tumors bei Palpation deutliches Knistern. Gas entleerte sich auch bei einer Probepunktion und bei Ausführung des Katheterismus aus der Blase. Stark stinkend war der Eiter im Fall 9. Bakteriologisch konnten Streptokokken vermischt mit Bact. coli bei Fall 2 und 4 nachgewiesen werden. In Fall 6 und 8 war der Eiter steril. Fall 9 enthielt anaerobe Mikroorganismen. Betreffs der übrigen Fälle finden sich keine Notizen.

Der Abgang des Ureters war bei Fall 2 und 10 spitzwinklig; sein Durchtritt durch die Nierenbeckenwand außerdem schräg. Eine Schleimhautfalte, die klappenartig wirkte, fand sich außerdem bei Fall 2. Eine erhebliche Obliteration des Harnleiters bot Fall 9. Bei Fall 7 mußte der Teil des Nierenbeckens, aus dem der Ureter abging, in der Wunde zurückgelassen werden. Besonders auffallende Verhältnisse zeigte der Ureter im Fall 1. Hier war der obere Teil desselben sackartig erweitert, so daß sich neben dem erweiterten Nierenbecken noch ein zweiter fluktuierender Tumor fand. Die genauere Untersuchung ergab dann, daß beide Anschwellungen durch einen schmalen, in der Wand des Nierenbeckens verlaufenden Gang, verbunden waren. Der Gang wurde durch den Anfangsteil des Ureters gebildet. Das betreffende Präparat wurde seinerzeit von Geh. Rat Braun auf dem Chirurgenkongreß 1890 demonstriert. Die Einwände, die damals Koenig und Israel machten, in dem sie bezweifelten, daß der kolossal erweiterte, sich an die Pyonephrose anschließende Sack, der ausgedehnte Ureter sei, — ihn vielmehr für ein Divertikel der Pyonephrose hielten — sind durch ein-

wandfreie, histologische Untersuchungen, die das Vorhandensein von Muskulatur ergaben, widerlegt worden. Die genaue Mitteilung des Falles findet sich im Arch. f. klin. Chir., Bd. 40, S. 923, die Diskussion Koenig-Israel in dem Bericht über die Verh. d. deutsch. Gesellsch. f. Chir., Bd. 19, I., S. 113.

Symptome und Verlauf.

In einer Anzahl von Fällen (1, 2, 4, 5, 9) entwickelte sich das Leiden bei Leuten, die sich bis dahin völlig gesund gefühlt hatten, ganz plötzlich, ohne irgendwelche Ursache mit Schüttelfrost — Erbrechen — sehr heftigen Schmerzen und großer Prostration. Die Dauer und die Zahl der Anfälle war verschieden. Die meisten gelangten gleich beim ersten in ärztliche Behandlung. Bei Fall 4, der sich nicht entschließen konnte, entsprechende Hilfe anzunehmen, wiederholten sich die Anfälle, deren Dauer zwischen einigen Tagen und einer Woche schwankten, sehr oft und führten eine außerordentlich starke Schwächung der Körperkräfte herbei. Bei 6 Patienten war die Entstehung des Leidens eine chronische. Sie begann hierbei vorzugsweise mit einer langsam zunehmenden Anschwellung und dumpfen Schmerzen in der Nierengegend, die, von gelegentlichen Acerbationen abgesehen, sich jahrelang in ziemlich unveränderter Weise hinzogen. Dabei bestand fast immer Verstopfung in ziemlich erheblichem Grade. Ein wesentliches Hindernis in der Darmentleerung wurde 2 mal durch die wachsende Pyonephrose bedingt. Beide Male (Fall 2 und 6), bestand sehr lebhafte, schmerzende Peristaltik. Im Fall 2 enthielt der Urin außerdem sehr erhebliche Mengen von Indikan.

Einen deutlichen Tumor konnten wir in fast allen Fällen nachweisen. Undeutlich war derselbe nur bei Fall 7 und 10; hier war die Pyonephrose bereits auswärts incidiert. Die Patienten gelangten mit bestehender Nierenfistel in die Klinik. Die Größe der Anschwellung schwankte zwischen einer Faust und der Größe eines Mannskopfes. Ungewöhnlich groß war die Tumorbildung in den Fällen 1, 2, 5 und 6. Hier erstreckte sie sich von dem Rippenbogen der betreffenden Seite nach unten bis über die Spina oss. ilei und nach der Mitte zu gut eine Hand breit über die Linea alba hinaus. Die Konsistenz der Anschwellung war meist hart und bot das Gefühl praller Elastizität. Auffallend weich erwies sie sich nur in 2 Fällen (Nr. 6, 8). Die Oberfläche war durchweg glatt, Einschnürungen, deutlich palpabel, fanden sich nur bei Fall 6. Deut-

liche Fluktuation boten 7 Fälle; ausgesprochene Schmerzhaftigkeit des Tumors bei der Betastung fand sich 5 mal. Intensive Dämpfung konnte bei Fall 1, 2, 6, 8, 11 nachgewiesen werden. Die Verschieblichkeit der Tumoren war im allgemeinen recht gering; ziemlich gut nur einmal (Fall 8). Sie erlaubt im übrigen keinen Rückschluß auf die Stärke der Verwachsungen, die auch bei beweglicher Pyonephrose recht bedeutend sein können. Blutungen in die Pyonephrose, oder das Auftreten von doppelseitigen Pyonephrosen mit urämischen Erscheinungen haben wir nicht beobachtet.

Zur Feststellung der Funktionsfähigkeit der nicht nachweisbar erkrankten Niere, sowie auch zum Nachweis, ob die Pyonephrose geschlossen oder offen war — eine Bezeichnung, die zuerst von Geh. Rat Braun gebraucht worden ist —, wurde bei allen seit 1894 zur Behandlung gelangten Fällen die Cystoskopie resp. später die Uretersondierung angewendet. Es sind dieses die Fälle 5, 6, 7, 8, 9, 10, 11.

Für die Funktionsprüfung der gesunden Niere haben wir uns ausschließlich mit der Kryoskopie begnügt; dabei jedoch die Ausführung der allgemein klinischen Untersuchungsmethoden des Urins in erster Reihe als ausschlaggebend betrachtet. Auffallend niedrige Werte bei der Gefrierpunktsbestimmung bei den Pyonephrosen haben wir nicht erhalten; unsere Zahlen schwankten zwischen $\triangle -0{,}95$ und $\triangle -1{,}65$. Als Ausnahmefall muß Fall 9 angeführt werden; hier sank der Wert von $\triangle$ nach ausgeführter Nephrotomie der Pyonephrose allmählich auf $-2{,}24$, ein Befund, der vielleicht auch für eine Funktionsbesserung der gesunden Niere nach Nephrotomie der Kranken zu sprechen scheint, in ähnlicher Weise wie die von Clairmont (24) gemachte Beobachtung. In einem Falle (10), bei dem wegen einer gonorrhoischen Striktur von der Einführung des Uretercystoskops abgesehen werden mußte, haben wir die Völkersche Methode, der subkutanen Injektion von Indigkarmin, mit gutem Erfolge zur Feststellung, daß die Pyonephrose geschlossen war, benutzt.

Eine eingehendere Zusammenfassung unserer Erfahrungen hinsichtlich der Kryoskopie soll bei dem Kapitel Nierentuberkulose und Nierentumoren gegeben werden. — Von pathologischen Bestandteilen im Urin der gesunden Niere wurden gefunden: hyaline und granulierte Zylinder (Fall 10), spärliche Mengen Albumen, Rundzellen (Fall 5, 6), viel Indikan (Fall 2) und Gallenfarbstoff in mäßigem Grade (Fall 5).

Therapie.

Auch bei der operativen Behandlung der Pyonephrosen ist nach Küster die grundsätzliche Ausführung der Pyelotomie die allein berechtigte Operation, die Nephrektomie primär ganz zu verwerfen, sekundär nur dann auszuführen, wenn die bereits bei der Besprechung der Therapie der Hydronephrose angegebenen Forderungen, jahrelange Eiterung — dauernder Schmerz und Fieber vorhanden sind. Was den letzten Punkt betrifft, so weist Clairmont (24) darauf hin, daß Fieber zu den ziemlich konstanten klinischen Symptomen jeder Pyonephrose gehöre und deshalb als Gradmesser für die Notwendigkeit der sekundären Nephrektomie wenig Wert besitze. Auch unter unseren Kranken fieberte die Mehrzahl. Aber auch die anderen Forderungen Küsters (1) haben keine allgemeine Anerkennung gefunden. Israel (2) hält den Standpunkt, primär stets zu nephrotomieren, für falsch und gefährlich. Die Anforderungen, die er an die Nephrotomie stellt, sind: Schaffung eines genügenden Abflusses des Eiters nach außen und nach der Blase zu unter möglichster Schonung des noch vorhandenen Nierengewebes. Diese Bedingungen sind seiner Ansicht nach nur dann zu erfüllen, wenn die ganze Niere ausgehülst und ausgiebig incidiert wird. Dann ist diese Operation aber eingreifender als die primäre Nephrektomie und nach seinen Erfahrungen vielleicht noch gefährlicher, eine Ansicht, mit der Israel zwar allein steht und der erst neuerdings widersprochen ist (Clairmont), die aber doch, zumal wenn ausgedehnte Verwachsungen und multiple Abszesse vorhanden sind, ihre Richtigkeit haben dürfte. Israel empfiehlt daher, wenn es der Kräftezustand des Patienten irgend erlaubt, die primäre Entfernung des erkrankten Organes, die besonders bei perinephritischen Abszessen, Stenosen und Verwachsungen des Ureters die allein berechtigte Operation darstellen sollte. Die nicht völlige funktionelle Intaktheit der zweiten Niere soll keine absolute Gegenindikation für die Nephrektomie abgeben. Oft bessert sich nach Entfernung des Eiterherdes aus dem Körper die bestehende toxische Albuminurie und dadurch auch die Funktionsfähigkeit der zurückgelassenen Niere. Für die Nephrotomie sollen nur leichtere und mittelschwere Fälle reserviert bleiben und auch bei diesen wird oft die im Vergleich zur primären Ektomie gefährlichere sekundäre Exstirpation des Organes notwendig werden. Seine Erfolge sind folgende:

13 mal pr. Nephrektomie mit	10	Heilungen —	3	Todesfällen =	23	Proz.
2 mal sek. „	„	1 „	1	„ =	50	„
5 mal Nephrotomie	„	3 „	2	„ =	40	„

Die Epikrise der Todesfälle ergibt, daß die Nephrektomie nicht mit Vorteil durch die Nephrotomie zu ersetzen gewesen wäre, in einem Falle aber sicher umgekehrt.

Einen ähnlichen Standpunkt nehmen Riedel-Grohe (20), Trendelenburg-Perthes (21) und v. Eiselsberg-Clairmont (24) ein. Besonders energisch verwerfen die letzten Autoren die Nephrotomie, die sie geradezu die Operation der Not nennen, da sie zu schlechte Dauerresultate gebe und nur eine kleine, klinisch in keiner Weise vorauszubestimmende Anzahl Kranker durch sie in absehbarer Zeit geheilt werde. Garrè-Delkeskamp (4) empfehlen dagegen die Nephrektomie nur bei großen vielkammrigen Pyonephrosen und sehr stark geschwundenem Nierenparenchym. Für leichte und mittelschwere Fälle soll zunächst die Nephrotomie ausgeführt werden. Ähnlich ist der Standpunkt von Krönlein-Wyß (6); doch beobachteten diese Autoren einen Kranken, bei dem es nach Ausführung der Nephrotomie zu einer sekundären Infektion der 2., anfänglich gesunden Niere gekommen war. Diese verderbliche Komplikation, deren Eintreten sich klinisch natürlich in keiner Weise vorausbestimmen läßt, ist nur durch eine bald ausgeführte sekundäre Nephrektomie zu vermeiden. —

Bei unseren vorliegenden 11 Fällen von Pyonephrose wurden folbende Eingriffe gemacht:

Nephrotomie allein: 3 mal (Fall 3, 4, 8), gestorben niemand; geheilt Fall 8, mit Fistel entlassen Fall 3 und 4. (Fall 3 mehrere Jahre p. op. an Urämie verstorben);

Nephrotomie primär } 5 mal (Fall 1, 2, 5, 6, 9), gestorben
Nephrektomie sekundär } Fall 6; geheilt entlassen: 1, 2, 5, 9.

Nephrektomie primär: 1 mal — geheilt (Fall 11).

Nephrektomie bei Nierenfisteln (auswärts nephrotomiert) 2 mal (Fall 7, 10). Beide geheilt.

Es ergibt das für die sekundären Nephrektomien 14,3 Proz. Mortalität. Die Mortalität überhaupt für unsere Pyonephrosenoperationen beträgt 9,1 Proz. Die Resultate sind folgende: gestorben unmittelbar post op. 1 Pat. (Fall 6); gestorben ca. 3 Jahre p. op. 1 Pat. (Fall 3); unbekannt geblieben: 4 (Fall 1, 2, 4, 7); nachuntersucht: 5 Fälle (5, 8, 9, 10, 11), davon dauernd geheilt: 5.

Von diesen 5 Dauerheilungen, von denen die längste 8 Jahre,

die kürzeste 1½ Jahr besteht, sind vier Fälle primär nephrotomiert worden. Es wurde jedoch bei drei von ihnen zur definitiven Heilung die sekundäre Entfernung der Niere notwendig (Fall 5, 9, 10). Fall 11 ist primär nephrektomiert. Es hat also nur bei einem Kranken (8) die Nephrotomie allein zum Ziele geführt. Dagegen werden wir nicht fehlgehen, wenn wir dieser Operation im Fall 3 die Schuld an dem mehrere Jahre später infolge von Urämie erfolgten Tode des Patienten geben. Ähnlich wie in der oben erwähnten Beobachtung von Krönlein-Wyß dürfte auch bei ihm durch die lange zurückgebliebene dauernde Eiterentleerung nach der Blase eine Infektion der zweiten Niere, die zur Funktionsaufhebung geführt hat, anzunehmen sein.

Was die Ausführung der Operation selbst betrifft, so ist von uns stets bei Anlegung der Nephrotomie durch ausgiebige Spaltung und Drainage für genügenden Eiterabschluß gesorgt worden. Besonders wurde auf das Vorhandensein von perinephritischen Abszessen geachtet. Eine direkte Aushülsung des Organs, wie sie Israel empfiehlt, erschien uns meist nicht nötig. Mit der sekundären Nephrektomie haben wir dann nur einige Wochen, ca. 6—8, gewartet. Nach dieser Zeit hatte sich das erweiterte Nierenbecken fast durchweg beträchtlich verkleinert, während andererseits bei den erst kürzere Zeit bestehenden Pyonephrosen so der Bildung starrer, schwieliger Verwachsungen vorgebeugt wurde. Bei der primären Nephrektomie wurde der Eiter zunächst durch Punktion der freigelegten Niere so gründlich als möglich entleert, das Organ dann, nachdem der Sack auf diese Weise wesentlich verkleinert war, ausgehülst und exstirpiert. Von Komplikationen haben wir bei den sekundären Nephrektomien 2 mal eine Peritonealverletzung erlebt. In beiden Fällen waren außerordentlich starre Schwielen vorhanden, die größtenteils scharf gelöst werden mußten. Beide Verletzungen wurden sofort genäht und durch einen Tampon gesichert. Die Maßregel versagte in einem Falle (6). Hier hatte der ganz kleine, wenige Millimeter lange Riß genügt, um eine rasch zum Tode führende allgemeine Peritonitis entstehen zu lassen. Mit Schuld an diesem unserem einzigen operativen Todesfall war wohl auch das Bersten des Sackes infolge Unterlassens der Entleerung des Eiters, der sich durch Verhaltung im Nierenbecken in größerer Menge angesammelt hatte, vor der Exstirpation der Pyonephrose; eine Forderung, die wir in keinem unserer späteren Fälle außer acht gelassen haben und auf deren Notwendigkeit wir nochmals dringend hinweisen möchten. Eine Verunreinigung des operativen

Feldes durch diese Manipulation ist bei genügender Vorsicht und Sicherung der Wunde so gut wie stets zu vermeiden. In dem zweiten Falle von Peritonealverletzung (9), bei dem diese Entleerung ausgeführt war, heilte die bedeutend größere Öffnung durch die Naht ohne jede Spur von Reaktion seitens des Bauchfells.

Bei den übrigen Nierenexstirpationen war der Wundverlauf glatt. Die Kranken konnten im Durchschnitt nach 2—3 Monaten geheilt entlassen werden.

Auf Grund dieser Erfahrungen sind deshalb kurz zusammengefaßt die Anschauungen über die zweckmäßigste Behandlung der Pyonephrosen an der von Geh. Rat Braun geleiteten Klinik folgende: Die alleinige Nephrotomie ist im allgemeinen, der wenig günstigen Resultate, die sie uns geliefert hat — von 3 nach dieser Methode behandelten mußten 2 mit Fisteln entlassen werden und nur ein Fall kam zur Heilung — zu verwerfen; ihre prinzipielle Anwendung halten wir mit Israel für falsch und gefährlich. Das gelegentliche Eintreten einer Infektion der anfangs gesunden zweiten Niere durch den oft jahrelang im Körper zurückgelassenen Eiterherd darf nicht außer acht gelassen werden. Der Spättodesfall an Urämie, den wir zu verzeichnen haben (Fall 4), wäre durch eine Nephrektomie vielleicht zu verhindern gewesen. Es erscheint uns demnach diese Operation, bei der infolge verbesserter Technik die Mortalität in den letzten Jahren erheblich gesunken ist, als die in erster Reihe empfehlenswerte; und zwar soll, wenn irgend möglich, die primäre Exstirpation des Organs ausgeführt werden. Ist diese aus klinischen Rücksichten, vor allem wenn aus irgendeinem Grunde die Untersuchung des Urins der gesunden Niere nicht sofort ausführbar ist, verboten, so soll sich an die alsdann zunächst auszuführende Nephrotomie die sekundäre Nephrektomie sobald als möglich anschließen, denn nur durch sie läßt sich eine letale Komplikation, wie sie gelegentlich die Infektion der andern Niere darstellt, vermeiden, besonders da wir keine klinischen Anhaltspunkte besitzen, derartige Fälle von vornherein zu erkennen. Auch dürfte das durch die Nephrektomie wesentlich abgekürzte Krankenlager für sie einnehmen. Schließlich darf auch die Statistik nicht unbeachtet bleiben. Schmieden, der 248 Nephrotomien wegen Pyonephrose aus der Literatur zusammenstellte, fand unter diesen nur 86 = 34,7 Proz. völlige Heilungen, 67 Fälle = 27 Proz., in denen eine Fistel zurückblieb, 49 Fälle = 19,8 Proz., die sekundär nephrektomiert werden mußten und 46 = 18,15 Proz. Todesfälle. Unter den letzteren finden sich nicht weniger als 14 Kranke, die an Nephritis

der anderen Seite, Anurie und Urämie, starben; bei weiteren 8 erfolgte der Tod infolge Erschöpfung durch die lange Eiterung und durch Amyloiddegeneration, Ereignisse, die ebenfalls nicht sonderlich für die Nephrotomie als allein berechtigte Operation sprechen.

Als Voroperation dagegen ist die Nephrotomie unter Umständen, wie außer der bereits erwähnten Mitteilung von Clairmont auch unser Fall 9 beweist, imstande, durch die Entleerung des Eiters und die dadurch bedingte verminderte Resorption von Toxinen — toxische Nephritis nach Israel — eine durch die Kryoskopie objektiv nachweisbare Besserung der Funktion der zweiten Niere zu erzielen; durch diese so erzielte Gesundung derselben kann dann die ursprünglich kontraindizierte Nephrektomie der Pyonephrose späterhin in manchen Fällen doch ausführbar werden.

Krankengeschichten.

1. Sch. K., 26 J., Böttcher aus Solkwitz b. Neustadt. Aufgenommen: 25. XI. 1887.

Plötzlicher Beginn der Erkrankung vor 8 Tagen. Schmerzen, Erbrechen, Fieber. Auftreibung der l. Nierengegend.

Status: Fieber 39,5. Thoraxorgane gesund.

Abdomen: Vorgetrieben durch eine Geschwulst, die ihre höchste Erhebung rechts unterhalb des Nabels, etwa 2 cm von der Mittellinie entfernt aufweist; nach links und hinten verläuft sie der 12. Rippe entlang fast bis zur Wirbelsäule. Tumor gut abgrenzbar. Nach unten reicht der Tumor bis zur Crista oss. ilei. Konstistenz prall elastisch. Schmerzempfindlich. Urin: klar. Albumen, wenig Gallenfarbstoff.

28. XI. Incision. — Linker Hoden fehlt. Entleerung von ca. $2^1/_2$ l Eiter. Einnähung des Cystensackes in die Bauchwunde. Eine Kommunikation mit der Blase kann nicht gefunden werden.

25. III. 1888. Nephrektomie: Umschneidung der Fistel. Flankenschnitt. Nach Durchtrennung der Bauchdecken und teilweiser Ausschälung der Niere zeigt sich der verdickte und mit der Umgebung stark verwachsene Ureter. Beim Versuch, die Niere vollkommen auszuhülsen, Platzen des Nierenbeckens. Ausfluß von Eiter. Überall starke Verwachsungen der Niere des Nierenbeckens und des Ureters namentlich mit dem Colon und dem Zwerchfell. Daselbst noch ein perinephritischer Abszeß. Stielung der Niere. Exstirpation. Tampon. Naht.

13. V. 1888. Geheilt entlassen.

Beschreibung des Präparates: Dünnwandiger Sack, der makroskop. kein Nierengewebe erkennen läßt. Dicke 2—5 mm. Innenfläche rauh. — Oben auf dem Sack ein divertikelartiger Vorsprung — erweiterter Nierenkelch, der durch eine enge Öffnung mit dem Nierenbecken kommunizierte. Mit der größeren Geschwulst stand durch einen 6,5 langen, vollständig in Nierensubstanz eingebetteten Gang ein zweiter großer Sack in Verbindung, der bei der Operation am 28. XI. incidiert und zur Fistelbildung verwendet war. Es zeigt sich, daß dieser zweite Sack der stark erweiterte

Ureter ist. Der enge, beide Säcke verbindende Gang ist der mit der Wand des Nierenbeckens fest verwachsene Ureter in seinem obersten Teil. Der sackartig erweiterte untere Teil des Ureters hatte einen wesentlichen Teil des anfangs nachweisbaren Tumors gebildet.

(Ausführl. Mitteil. s. Braun, H. über Pyo- und Hydronephrosen. Arch. für klin. Chir., Bd. 40, p. 923.) Nachuntersuchung: Dezember 1906: Völlig heil.

2. K., Ch., 53 J. Aufgenommen: 21. X. 1892.

Beginn der Krankheit vor 4 Jahren, plötzlich mit Schüttelfrost und heftigen Schmerzen in der rechten Nierengegend. Während der Anfälle deutlicher Tumor; auch häufig Erbrechen. Dauer der Anfälle 1 bis 2 Tage. Urin dabei ohne Veränderungen. Die Anfälle häuften sich, Kräfteverfall, Gewichtsabnahme, ständige Obstipation. Letzter Anfall Mitte Okt. 1892 sehr heftig, Schüttelfrost, Erbrechen, starke Schmerzen, Auftreibung des Leibes.

Status: Hohes Fieber. Abdomen stark aufgetrieben. Heftige Peristaltik bei leiser Berührung. In der rechten Nierengegend ausgedehnte Resistenz. Leber und Milz vergrößert. Urin: Albumen, Indikan. Probepunktion: Eiter, mannigf. Bakterien.

21. X. 1892. Incision des Abszesses. Drain.

Allmähliche Besserung, doch treten noch mehrere Schüttelfröste auf. Eiterung spärlich.

2. II. 1893. Nephrektomie: Schnitt von der 12. R. abwärts zum Os ilei. Umschneidung der Fistel. Ausschälung der Niere und erweiterten Nierenbeckens, das bes. nach der Leber zu feste Verwachsungen aufweist. Ligatur des Nierenstieles. Tampon. Naht.

Glatter Heilungsprozeß. Urinentleerung täglich zwischen 300 am Tage nach der Operation und 1600 bei der Entlassung schwankend.

27. III. Geheilt entlassen.

Beschreibung des Präparates: Niere sehr klein, dunkelrot. Nierenbecken erweitert, ca. 7 cm breit und 5—6 cm lang. Ureter mündet am unteren Pol spitzwinkelig ein; ist nicht erweitert. Einmündungsstelle eng. Die am 21. X. 1892 gesetzte Incision dringt am oberen Pol, etwas Nierensubstanz durchtrennend, in das erweiterte Nierenbecken ein.

3. Kr., F., 30 J., Besitzer aus Regellen, Kr. Goldap. Aufgenommen: 23. VI. 1894.

Bis vor 2 Jahren gesund; damals aquirierte er eine Gonorrhoe, die zu einer Cystitis und Striktur führte. Lange Zeit machte er sich selbst Blasenspülungen, bougierte sich auch. Seit $^1/_2$ Jahr unter heftigen Schmerzen und Schüttelfrost, Anschwellung in der l. Nierengegend. Schmerz strahlte nach der Blase zu aus. Die Anfälle treten sehr oft auf. Urin dann trübe.

Status: Im Abdommen ist auf der linken Seite in der Lendengegend Dämpfung, bis zu einer Linie, welche vom äußeren Drittel des Lig. Poupart. gerade nach oben gezogen ist. In der Nierengegend ein deutlicher Tumor fühlbar. Urin: trüb, eitrig, keine Tuberkelbazillen.

14. VII. Nephrotomie: Freilegung der Niere, die in sehr derbe Bindegewebsmassen eingebettet ist. Punktion ergibt Eiter. Incision und Entleerung des Eiters. Außerdem finden sich noch 2 abgekapselte Ab-

szesse nach dem Ureter zu, die ebenfalls eröffnet werden. Nierensubstanz stark geschwunden. Drain. Tampon.

7. VIII. Mit eiternder Fistel entlassen.

Nachuntersuchung: Sommer 1906: ca. $2\frac{1}{2}$ Jahre p. operationem unter den Zeichen von Urämie verstorben.

4. M. E., Besitzerfr. aus Insterburg. Aufgenommen: 19. VI. 1895.

Vor 4 Jahren Abort., vor 2 Jahren norm. Geburt. Seit 4 Jahren geringe Urinbeschwerden. Seit Anfang Juni 1895 wurden dieselben, angeblich nach dem Heben einer schweren Last, plötzlich sehr heftig. Appetitlosigkeit, häufiges Erbrechen. Obstipation. Urindrang. Urin stark eitorhaltig.

Status: Elendes Aussehen. Temp. 39. Puls klein.

Abdomen im allgem. flach; rechts zeichnet sich undeutlich unter dem Rippenbogen ein Tumor ab. Bei der Palpation fühlt man einen kindskopfgroßen, nach unten bis zur Nabelhöhe, nach innen bis drei Querfinger von der Mittellinie, nach oben bis unter den Rippenbogen reichenden länglichen Tumor. Derselbe ist auch in der r. Lendengegend deutlich zu fühlen, druckempfindlich, fluktuierend. Bei Druck fühlt man deutliches Knistern. Blasengegend schmerzhaft. Urin: stinkend-eitrig; außerdem entleert sich aus der Blase per Kathéter eine Menge Gas. Im Eiter, der durch Punktion aus dem Tumor gewonnen wird, zahlreiche Streptokokken, daneben Bazillen.

24. VI. Operation: Freilegung der Niere. Spaltung derselben nach vorhergegangener Punktion Entleerung von ca. 200 ccm stinkenden Eiters. In der Niere bestehen 2 große Abszeßhöhlen; Tampon und Drain. Einnähen der Niere in die Hautwunde.

Verlauf. 19. VII. mit eiternder Fistel in schlechtem Zustande entlassen.

Nachuntersuchung: Nicht aufzufinden.

5. Sch. A., Landwirtsfrau, 33 J. Aufgenommen: 12. I. 1898.

Seit 2 Jahren Beschwerden in der l. Seite des Leibes. Seit 14 Tagen heftige Leib-, Kopf- und Rückenschmerzen. Vor drei Wochen wegen Retroflexo uteri hier behandelt. Sonst gesund.

Status: Man findet eine, die ganze linke Bauchseite einnehmende, am Rippenrande beginnende, 2 Querfinger bis oberhalb der Spin. ant. oss. ilei reichende und nach rechts etwa 3 Querfinger von der Linea alba entfernt bleibende Resistenz, die sich auch nach der Lumbalgegend zu fortsetzt. Oberfläche glatt; bei bimanueller Palpation deutlicher Anprall. Urin: einzelne Rundzellen — sonst frei.

Cystoskopie: R. Ureter normal, l. Ureter schlitzförmig, geschlossen, keinen Urin entleerend.

14. 1. Operation: Freilegung der sehr großen Niere. Punktion derselben. Eiter. Incision. Entleerung von $1\frac{1}{2}$ Liter. Kein Stein fühlbar. Drain. Verband.

Verlauf: tägliche Urinmenge ca. 1100. Starke Eiterung. Erholung. Harnwege unverändert. L. Ureter bleibt geschlossen.

4. III. 2. Operation: Exstirpation des Cystensackes; es zeigt sich, daß der Ureter schräg in das Nierenbecken einmündet und etwa 2 cm unterhalb der Einmündungsstelle abgeknickt ist. Von da ab bis zur Blase ist er völlig kollabiert. Tamponade der Wunde. Hautnaht.

30. IV. geheilt entlassen.

Nachuntersuchung 21. VII. 1906. Allgemeinbefinden sehr gut. Gewichtszunahme 38 Pfd. Alles heil. Noch eine Gravidität nach der Operation. Urin: normal.

6. B., G., 23 J., Landwirt, Tuchsfeld, Kr. Holzminden. Aufgenommen: 10. III. 1898.

Beschwerden seit 6 Wochen. — Anschwellung des Leibes. Sonst gesund.

Status: Linke Bauchseite durch einen mannskopfgroßen, glatten, in einzelne Hervorwölbungen zerfallenden, undulierenden Tumor vorgetrieben. Undulation nur in den einzelnen Hervorwölbungen, nicht von einer zur andern. Zwerchfell links hochstehend. Tumor wölbt auch die l. Lumbalseite vor. Reicht bis zum l. Rippenrand an der Crista ilei; nach rechts: Grenze: Linea alba. Überall Dämpfung. Am innern Rand des Tumors Peristaltik. Keine Stenosenerscheinungen des Darms. Beide Uretermündungen lassen Urin ausfließen. Urin ohne Albumen, Menge normal.

14. III. Operation: Probepunktion — Eiter, dünnflüssig. Kultur negativ. Incision von der Lumbalgegend. Entleerung ca. 5 l dünnen Eiters. Cyste einkammerig. Tamponade. Drainage.

Verlauf: Urin: normal bis 2000 täglich. Cystoskopie: rechts klarer Harn. Links hängt aus dem Ureter ein Schleimpfropf. Im Urin etwas Eiter. Andauernd starke Eiterung aus dem Hodensack. Allgemeinbefinden gut.

18. VI. 2. Operation: Exstirpation des Cystensackes. Schnitt zur Freilegung der Niere von der 12. R. bis zur Spina ilei nicht ausreichend, da der Sack bis tief ins Becken reicht. 2. Schnitt senkrecht zum 1. 12 cm zwischen Rippenrand und Spina. Schwierige Ausschälung; dabei wird das Peritoneum an einer Stelle ca. 1 cm weit geöffnet. Sofortige Naht. Tampon. Tod 2 Tage p. op. an eitriger Peritonitis.

7. Br., D., 21 J., Schuhmacher aus Husum. Aufgenommen: 22. X. 1901.

Am 27. VII. 1901 plötzlich Schmerzen in der r. Seite und im Rücken, auch bemerkte er daselbst eine Anschwellung. Am 29. VII. wurde er im Neuburger Krankenhaus operiert, es wurde nach seiner Angabe $1^1/_2$ l entfernt. Die Wunde schloß sich nicht, sezerniert noch stark.

Status: Rechts in der Lendengegend eine 7 cm lange Wunde. Drain. Starke Eiter- und Urinentleerung. Urin aus der Blase täglich 1700; mäßig getrübt, etwas Eiter, keine Tuberkel.

3. XII. Operation: Umschneidung der Fistel, Verlängerung des Schnittes und Vertiefung bis auf die Niere. Aushülsen sehr schwer, besonders der pyonephr. Sack ist äußerst fest. Abschieben des Periton. Unterb. der Gefäße. Freilegung des oberen und unteren Pols. Dann Einschneiden der vorderen Wand des Sackes, da man ihn dort auch weiter loslösen kann. Die hintere Wand wird noch etwas weiter abgelöst, muß aber dann auch durchschnitten werden. Blutung ziemlich gering. In der Tiefe bleibt noch ein Teil des pyonephr. Sackes sitzen. Der Ureter kam nicht zu Gesicht. Tamponade. Naht.

Die Nierensubstanz ist verschmälert, aber normal, Kelche erweitert; Wand des Nierenbeckens verdickt.

Abgesehen von geringer Eiterung am Anfang ziemlich glatte Heilung

Entlassen am 7. I. 1902; Wunde bis auf eine oberflächliche Granulation heil.

Dauerresultat: nicht zu ermitteln gewesen.

8. Z., F., 31 J., Schlossersfrau aus Hoya. Aufgen. 27. XI. 1901.

Seit 15 Jahren ab und zu Schmerzen in der r. Seite, bes. bei stärkerer Anstrengung. Seit 5 Wochen dann ohne jede Veranlassung starke Schmerzen in der rechten Seite. Bemerkte, daß der Leib dicker wurde. Urin in letzter Zeit trüb und geringer. Brennen beim Urinieren Harndrang, kein Fieber, kein Erbrechen, Stuhl träge.

Status: Blaße. Thoraxorg. gesund. Keine Ödeme. Urin trüb-eitrig. In der r. Lumbal- und Bauchgegend sieht und fühlt man einen kindskopfgroßen weichen fluktuierenden, Tumor, der sich von der Nierengegend nach vorn erstreckt, nach oben fast bis zum Rippenbogen, nach vorn fingerbreit rechts vom Nabel, nach unten bis zur Spina ant. sup. reicht. In Seitenlage rutscht der Tumor etwas nach dem Nabel zu; beim Stehen tritt er etwas tiefer, aber auch etwas zurück und wird undeutlicher. Mit der Atmung nicht verschieblich. Der übrige Bauch weich, tympanitisch-Tumor gut gegen Leber abgrenzbar.

Cystoscopie. Blase normal. L. Ureter, klarer Urin, beim Stehen fallen Salze aus, kein Eiweiß, vereinzelte Leukocyten und Nierenepithelieren; r. Ureter verschlossen.

29. XI. Operation: Freilegung der Niere durch Lumbalschnitt, Probepunktion. Dünner gelber, auch stinkender Eiter. Incision 4 cm lang. Entleerung von 2 l Eiter. Die Wand des Nierensackes ist sehr dünn, ca. 3 mm. Annäherung des Sackes an 4 Stellen an die Muskulatur. Drainage. Muskel — Hautnaht. Verband.

Verlauf: Fieberlos. Starke Eiterung. Urin 1000—1200. Eiter ist steril.

8. XII. Tampon weg. Eiterung geringer.

13. I. Anschwellung an der seitlichen Bauchseite verschwunden. Wunde bis auf Drain gut vernarbt. 16. XII. Inj. von Milch in den Sack. Entleerung durch die Blase. Ein 2. Versuch mißlang. Auf 6 Wochen entlassen.

Wiederaufnahme: Gutes Befinden. Eiterung gering. Urin klar. Drain fortgelassen. Menge 1200.

11. VI. 1902 Vorstellung: Alles heil. Urin trübe. Keine Geschwulst in der Nierengegend.

Nachuntersuchung Juli 1906: Alles heil geblieben. Fühlt sich gesund. Urin normal.

9. K., L., 40 J., Maurersfrau aus Wollershausen. Aufgenommen: 20. I. 1902.

Vor 10 Jahren Gelenkrheumatismus. Jetzt ab und zu Herzklopfen, vor 2 Jahren norm. Partus. Im Anschluß daran Schmerzen in der l. Seite des Bauches, die wechselten. Vor 8 Tagen plötzlich Fieber; heftige Schmerzen in der l. Seite, kein Erbrechen. Harndrang, Stuhl gut.

Status: Mittelkräftige Temp. 37,6, P. 100. In der Regio iliaca links zwischen Rippenbogen u. Spina ossis ilei kindskopfgroßer, fester, beweglicher Tumor, der sich in die Nierengegend nach hinten erstreckt vorn bis zum

Nabel reicht und nach unten bis auf Fingerbreite an die Spina ant. oss. ilei herangeht. Von hinten ist der Tumor entgegenzudrücken. — Fluktuationsgefühl. Urin klar, ohne Albumen. Menge normal. Tumor auf Druck nicht schmerzhaft.

Cystoskopie: l. Ureter stark zusammengefallen. Sondierung des r. gelingt nicht.

22. I. Operation: Lumbalschnitt. Freilegung der stark gespannten, gelb aussehenden linken Niere. Punktion: Eiter. Incision: Entleerung von 1100 ccm Eiter. Nierenbecken und Kelche stark dilatiert. Drainage. Jodoformgazetampon. Naht.

22. II. Im allgemeinen günstiger Verlauf. Andauernd ziemlich starke Eiterung — Drainage bleibt liegen. In Ambelanz entlassen.

15. VI. Wiederaufnahme: sieht schlecht aus. Wunde eitert stark. In letzter Zeit Eiterverhaltung, Erweiterung der Fistel; erneute Drainage: Entleerung von 1 l stinkenden Eiters.

Cystoskopie: l. Ureter völlig kollabiert, fließt nichts aus. R. Ureter entleert reichlich klaren Urin. Menge ca. 1050 in 24 Std. ohne Albumen, und sonstige Bestandteile. Δ anfänglich — 0,94, steigt allmählich auf — 2,24, hält sich dann durchschnittlich auf — 1,25.

17. VI. Nephrektomie: Schnitt in der alten Narbe. Freilegung der Niere, Dieselbe ist in feste Gewebsmassen eingebacken. Scharfe Lösung, dabei Eröffnung des Peritoneums 2mal. Beim 2. Male Vorfall d. Colons. Dann sehr mühsame Ausschälung der Hinterfl. d. Niere. Isolierung des Ureters. Ligatur. Ligatur der Gefäße in 2 Partien mit Seide. Exstirpation der Niere. Tamponade. 2 Miskulicz-Beutel. Naht.

Verlauf. Fieberfrei. 29. VI. Entfernung der Tamp. Drainage. Eiterung ziemlich stark. 13. VII. Eiterung sehr nachgelassen. Wunde bis auf kleine Fistel heil. Allgemeinbefinden sehr gut. In Amb. entlassen.

21. VIII. Vorstellung: Gutes Aussehen. Wunde bis auf ganz geringe Fistel heil.

Nachuntersuchung 23. 7. 1906: Alles heil. Beschwerdefrei. Urin: normal.

10. T. J., 47 J., Obermaschinist aus Bremen. Aufgenommen: 22. 4. 1904.

Früher an Malaria gelitten. Vor 14 Jahren Gonorrhoe. Striktur der Urethra in der Pars. bulbosa. Seit Oktober 1903 Schmerzen in der l. Seite. Auftreten von Eiter im Urin. Im Dezember 1903 Nephrotomie in Colombo. Entleerung einer großen Menge Eiters. Nierenfistel.

Status: Sonst gesunde Organe. Stark eiternde Nierenfistel links.

Cystoskopie: Nach Inj. von Indigkarmin: rechts: dunkelbl. Urin; links: keine Abscheidung. Durch die Nierenfistel blaue Sekretion. Ureterencystoskop nicht einführbar. Striktur. Urin aus der Blase: Δ — 1,6. Mehrere granulierte Zylinder. Kein Albumen.

2. V. 1904 Operation: Bogenschnitt in der Lendengegend, die Fistel umschneidend. Niere fest verwachsen. Ausschälung ohne Verletzung des Bauchfelles. Vom oberen Pol reißt ein Stück ab. Nierenbecken ziemlich groß, Eiter enthaltend. Nierensubstanz stark verdünnt, sehr weich. Ligatur des Nierenstieles. Exstirpation der Niere. Entfernung des vom oberen Pol zurückgebliebenen Stückes. Tamponade. Bauchnaht.

Verlauf: Normale Urinentleerung; Tagesmengen 1100—1500. Anfangs starke Eiterung, die jedoch bald nachläßt.

28. V. 1904 geheilt entlassen.

Nachuntersuchung Juli 1906: Dauernd gesund und voll dienstfähig.

Beschreibung des Präparates: Starke perinephritische Verwachsungen. Kelche stark erweitert. Nierensubstanz schmal. Nierenbecken durch einen Sporn in 2 Teile getrennt. Ureterabgang spitzwinklig, schiefer Durchtritt durch die Nierenbeckenwand. Fistel am oberen Pol des Nierenbeckens.

11. G. L., 58 J., Arbeitersfrau aus Ellrich. Aufgenommen: 11. X. 1905.

Krank seit Oktober 1904. Schmerzen beim Urinieren, später Schmerzen in der linken Bauchgegend, angeblich infolge schwerer Arbeit. Starke Abmagerung. Längere Zeit von verschiedenen Ärzten auf Blasenkatarrh behandelt.

Status: Fieberfrei. Puls klein. In der linken Nierengegend deutlich schmerzhafte Anschwellung von Faustgröße sichtbar. Keine deutliche Fluktuation.

Urin aus dem rechten Ureter: normal; linker Ureter entleert nichts.

Operation: Flankenschnitt. Freilegung der stark vergrößerten Niere Beim Ausschälen reißt die Nierensubstanz ein. Eiter-Entleerung. Exstirpation der Niere. Tamponade der Wunde.

Verlauf: Abgesehen von der anfangs bestehenden Eiterung, glatt. Urinmengen: normal.

9. XI. Mit kleiner Fistel in Ambulanz entlassen.

Nachuntersuchung Juli 1906: Wohlbefinden. Alles heil.

C. Steinnieren.

Im ganzen gelangten zur Beobachtung, bezw. zur Operation 17 Fälle von Steinbildungen in der Niere oder dem Ureter. Es fanden sich unter dieser Zahl 3 durch Steine verursachte Pyo- und eine Hydronephrose (Fall 4, 6, 14, 15), 4 Fälle von Anurie im Anschluß an Steinbildung, die zweimal beide Ureteren verschloß (Fall 8 und 13), 3 aseptische (Fall 7, 12, 17) und 5 infizierte Steinnieren (Fall 1, 2, 9, 10, 11). Unter den Kranken waren 9 Männer und 7 Frauen. Sitz der Affektion war 12 mal die rechte Niere, 2 mal die linke, 2 mal trat die Steinbildung doppelseitig auf. Das Alter der Patienten schwankte zwischen 27 und 73 Jahren. Die größte Anzahl wiesen die mittleren Lebensjahre auf. Steinkranke Kinder haben wir nicht beobachtet. Nur bei zwei Kranken (Fall 14, 15) datiert der Beginn ihres Leidens bis in die früheste Jugend zurück.

Atiologie. — Path. Anatomie. — Symptomatologie.

a) Hydro- und Pyonephrosen durch Steinbildung bedingt.

In ätiologischer Hinsicht ist kurz zu erwähnen, daß sich bei Fall 4 und 14 die ersten Anfälle direkt an ein Wochenbett anschlossen, wenngleich bei Fall 14 ziehende, dumpfe Schmerzen in der rechten Seite schon seit früher Jugend bestanden haben sollen. Auch im Falle 15 datierten die Beschwerden seit der Kindheit. Fall 4 hatte lange Zeit vor Beginn des jetzigen Leidens an einer rechtsseitigen Wanderniere gelitten. Bemerkenswert bei beiden Fällen ist auch der ausgesprochen intermittierende Charakter der Tumorbildung; bei Fall 4 war dieser Zustand bis zur Operation beobachtet worden, während er bei Fall 14 seit einiger Zeit vor derselben einer konstant vorhandenen Anschwellung gewichen war.

Bei Fall 6 schreibt sich der Beginn der Krankheit von einem Sturz her, den Patient vor zirka 4 Jahren erlitt. Die Höhe, aus der er herabfiel, betrug einige Meter. Die Folge des Sturzes, bei dem er mit der rechten Seite aufschlug, war eine Nierenquetschung mit Blutung aus dem Organ. Seit jener Zeit bestanden dauernde Schmerzen in der rechten Seite, auch wurde bald darnach, ebenso wie zur Zeit der Operation, ein trüber, eitriger Urin ausgeschieden. Eine Anschwellung machte sich erst in letzter Zeit bemerkbar; auch sie hatte intermittierenden Charakter. Eine sichere Ätiologie für die Entstehung der sekundären Infektion bei Fall 4 und 6 ließ sich nicht feststellen. Bei Fall 17 bestand ein erheblicher Diabetes.

Was das path.-anatom. Verhalten betrifft, so fand sich neben der Pyonephrose im Fall 4 ein ausgedehnter, perinephritischer Abszeß; die Niere selbst war in eine schwappende Geschwulst verwandelt. Nierengewebe war nur noch in Spuren vorhanden. Der Ureter war fingerdick; seine Abgangsstelle normal; dagegen stach zirka 10 cm unterhalb derselben fest in ihn eingekeilt ein haselnußgroßer harter Stein, der ein vollständiges Hindernis für den Urinabfluß gebildet hatte. Der Inhalt der Pyonephrose bestand aus dünnflüssigem Eiter. Weitere Steine fanden sich nicht. Bei der Pyonephrose im Fall 6 war ebenfalls eine ausgedehnte perinephritische Abszedierung vorhanden, die bereits zur allgemeinen Sepsis geführt hatte; daneben bestand eine sehr starre, schwielige Verwachsung und Schwartenbildung gegen die hintere Bauchwand zu, sowie eine erhebliche Gefäßentwicklung. Die Niere selbst war nicht wesentlich vergrößert; das Nierenbecken, mit Eiter gefüllt, enthielt einen

Stein, der einen unvollkommenen Abschluß des Ureters nach der Blase zu bedingt hatte. Die Pyonephrose im Fall 15 hatte jahrelang bestanden, war von zahlreichen Ärzten untersucht, aber nie erkannt worden. Sie hatte schließlich zu septischen Erscheinungen geführt. Verursacht wurde sie durch Steineinkeilung in den untersten Teil des Nierenbeckens; der Abgang des Ureters war dadurch unvollständig verschlossen. Die Nierensubstanz war bis auf eine 2 mm dicke Schicht völlig geschwunden. Im Fall 14, in dem eine Hydronephrose vorlag, war der Abschluß durch einen Stein, der im Ureter zirka 5 cm unterhalb seines Abganges fest eingekeilt war, verursacht; das ganze Organ war in einen großen, vielkammerigen Tumor mit sehr dünner Wandung verwandelt; die Oberfläche war bucklig, von Nierensubstanz nur ein kleiner Rest am obern Pol vorhanden. Die einzelnen Abteilungen des Tumors standen nur durch kleine Gänge in Verbindung, mehrfach waren sie auch völlig abgeschlossen. Der Inhalt war klar, von leicht gelblicher Farbe. Der Ureter war durch Adhäsionen an die Nierenbeckenwand herangezogen und fest fixiert. Seine Abgangsstelle war normal weit und nicht geknickt. Die drei Pyonephrosen waren offen, die Hydronephrose geschlossen.

Von klinischen Symptomen waren Schmerzen und Blut im Urin während der Anfälle bei allen 4 Kranken konstant. Was die Tumorbildung betrifft, so war bei Fall 4 und 14 ein solcher, allerdings von wechselnder Größe, stets und deutlich nachweisbar. Seine Oberfläche war glatt, die Geschwulst gut verschieblich und in dem Stadium der größten Ausdehnung prall elastisch und deutlich fluktuierend. Mit dem Abklingen der einzelnen Anfälle ließ diese Spannung nach. Im Fall 6 hatte sich erst einige Wochen vor der Aufnahme in die Klinik eine schmerzhafte, aber undeutlich nachweisbare Resistenz gebildet, im Fall 15 bestand seit langer Zeit konstant eine erhebliche Anschwellung in der rechten Nierengegend. Fieber bestand bei allen drei Pyonephrosen; außerdem klagten die Patienten über Appetitlosigkeit, Magenbeschwerden und zunehmende Körperschwäche. Die Untersuchung des Urins ergab bei Fall 4 und 15 reichliches Albumen und viel Eiter im Sediment. Bei Fall 6 und 14, die cystoskopiert und bei denen der Urin jeder Niere einzeln untersucht werden konnte, zeigte sich, daß bei Fall 6 zwar klarer Urin aus der gesunden, linken Niere abgesondert wurde; die Funktionsfähigkeit derselben war jedoch bei einer Gefrierpunktserniedrigung von durchschnittlich Δ —0,8 geschädigt. Der Urin der rechten Niere enthielt viel Eiter. Bei der geschlossenen Hydro-

nephrose im Fall 14 war der Urin der gesunden Niere normal mit einem Wert für Δ von —1,10.

Bemerkenswert ist die jahrelange Verkennung der Pyonephrose bei Fall 15; der Kranke war wegen Blutarmut, Blasen- und Magenleiden usw. lange von den verschiedensten Ärzten erfolglos behandelt worden. Verständlich wird dieser Irrtum dadurch, daß es sich hier um eine sich unter ungewissen allgemeinen Symptomen langsam und ohne Schmerzattacken entwickelnde ursprüngliche Hydronephrose gehandelt hat. Erst viel später ist dann aus nicht erkennbaren Gründen eine sekundäre Infektion des Sackes hinzugekommen, die ebenfalls schleichend verlief und erst allmählich zu dem oben erwähnten septischen Allgemeinzustand führte.

b) Aseptische und eiternde Steinnieren.

Im ganzen gelangten 3 aseptische und 5[1]) infizierte Steinnieren zur Beobachtung und zwar die ersteren lediglich bei Männern, die letzteren ausschließlich bei Frauen. Sitz der Erkrankung war 6 mal die rechte, 2 mal die linke Seite. Die Dauer des Leidens betrug in allen Fällen mehrere Jahre. In ätiologischer Hinsicht bieten die Fälle nichts Besonderes; hervorgehoben muß jedoch werden, daß auch unter diesen Kranken sich 2 finden, deren Leiden unmittelbar an eine Entbindung anknüpfte, so daß in letzterer unzweifelhaft ein auslösendes Moment zu sehen ist. Pathologisch-anatomisch zeigten die Fälle unserer infizierten Steinnieren die gleichen Veränderungen, wie sie bereits bei den Pyonephrosen beschrieben sind; hervorzuheben wäre noch, daß sich in der Umgebung aller operativ freigelegten Nieren reichliche Schwartenbildung und eine Anhäufung von Fett in der Fettkapsel und in einzelnen Fällen auch am Hilus befand. Auf letztere Lokalisation, die oft tumorartigen Charakter annehmen, zur Kompression des Nierenstieles führen und die Palpation des Nierenbeckens außerordentlich erschweren kann, hat besonders Israel (2) aufmerksam gemacht. Perinephritische Abszesse wiesen die Fälle 1, 2, 11 auf und zwar war die Art derselben durchweg eine akut-eitrige. Chronisch granulierende Formen der Perinephritis, auf die ebenfalls Israel (2) aufmerksam macht, fanden wir nicht. Die Nierensubstanz erwies sich besonders in Fall 10 und 11 stark reduziert; ihre Konsistenz lederartig derb. In diesen beiden Fällen zeigte sich auch eine

1) Ein Fall von infizierter Steinniere, der bei der Bearbeitung übersehen wurde, ist in einem kurzen Nachtrag am Schluß dieses Kapitels noch besprochen.

außerordentliche Steinmasse in dem Nierenbecken und den erweiterten Kelchen. Bei Fall 11 setzte sich der taubeneigroße Stein mit verschiedenen Zacken in die einzelnen Nierenkelche fort, einen Ausguß des Nierenbeckens und der Kelche darstellend. Bei Fall 10 fanden sich neben verschiedenen großen Steinen zahllose etwa hanfkorngroße Konkremente, die in den mit nekrotischen Massen bedeckten Wandungen der Kelche saßen. Solitärsteine fanden sich bei Fall 1 und 12. Das Nierenbecken bot durchweg das Bild einer chronischen Entzündung. Die Schleimhaut war in einzelnen Fällen bereits ausgedehnt atrophisch. Eiter fand sich bei Fall 1, 2, 10 u. 11 in erheblicher Menge vor.

Von klinischen Symptomen standen kolikartige Schmerzen, die in verschieden großen Intervallen meist Jahre hindurch auftraten, im Vordergrunde des Krankheitsbildes. Im Fall 2 erreichte ihre Heftigkeit eine außerordentliche Größe; es war jede unvorsichtige, heftigere Bewegung, die Patientin ausführte, imstande eine Attacke auszulösen. Gicht haben wir bei unseren Kranken nicht beobachtet. Unregelmäßiges, intermittierendes Fieber bestand bei 4 Fällen, deutliche Tumorbildung im Fall 1 u. 11. Die Geschwulst war hart, glatt und wenig verschieblich, dabei sehr druckempfindlich. Schmerz bei Palpation der erkrankten Niere fand sich bei Fall 2, 9, 17. Gar keinen lokalen Befund boten Fall 7, 10, 12. Perinephritische Abszesse fanden sich dreimal; bei Fall 1 war es außerdem zu einer ausgedehnten Phlegmone des retroperitonealen Bindegewebes bis zum Becken hinab gekommen, so daß Pat. bei ihrer Aufnahme einen schwer septischen Zustand aufwies. Blut im Urin konnte bei Fall 2, 10, 11 makroskopisch nachgewiesen werden. Bei Fall 7, 9, 12 war es nur in mikroskopisch kleinen Mengen vorhanden. Während der Anfälle nahm die Blutmenge zu. Eiter in in größeren Mengen fand sich im Sediment von Fall 2, 9, 11; Albumen bis zu 1 ‰ Esbach bei 2 und 11; Zucker bei Fall 16. Eine schwere Cystitis mit starker Urinzersetzung hatte Fall 10; ob diese jedoch zur Sekundärinfektion der Steinniere geführt hatte, konnte nicht entschieden werden. Eine Staphylokokkenreinkultur ergab der mittels Ureterenkatheters gewonnene Urin der erkrankten Niere bei Fall 9. Heftige Urinbeschwerden, die sich bis zur Urinverhaltung steigerten, hatte Fall 7. Der Ureterenkathetrismus wurde außer im Fall 9 noch im Fall 7, 10, 11 und 12 angewendet. Einmal konnte durch die Kryoskopie eine mangelhafte Funktionsfähigkeit der zweiten Niere ($\Delta = -0{,}47$) nachgewiesen werden (Fall 9). Bei Fall 10 erwies sich die Uretermündung durch ein

Blutkoagulum verschlossen; im Fall 7 sah man eine kraterförmige Einziehung an der Einmündungsstelle des Harnleiters. Besonders erwähnenswert ist Fall 12 insofern, als hier von anderer Seite die kolikartigen Schmerzen auf eine chronische Pankreatitis eventuell auf eine Steinbildung im Pankreas bezogen worden waren. Diese Annahme hatte denn auch außerhalb der Klinik zur Laparotomie des Kranken geführt. Es fand sich hierbei eine diffuse Härte im Pankreaskopf, von Steinen war nichts zu fühlen gewesen. Pat., der ein Jahr später die hiesige Klinik aufsuchte, litt unverändert unter sehr heftigen Koliken. Der mikroskopische Nachweis von Blut, das stets aus der rechten Niere stammte, machte die Diagnose „Nierenstein" höchst wahrscheinlich. Durch die Pyelotomie konnte denn auch in der Tat ein im untersten Teil des Nierenbeckens an der Abgangsstelle des Ureters lose eingekeilter Stein entfernt werden. Es zeigt dieser Fall recht deutlich, wie wichtig neben der Gefrierpunktsbestimmung des gesondert aufgefangenen Urins eine wiederholt ausgeführte, sorgfältige mikroskopische und allgemeinklinische Untersuchung ist.

c) Anurie durch Steinbildung bedingt.

Eine reflektorische Anurie gelangte bei den Steinnieren nicht zur Beobachtung; Anurie, die zur Urämie führte und durch doppelseitige Steineinkeilung, bez. Steinverschluß der gesunden Niere bei funktionsuntüchtiger zweiter bedingt war, kam bei 5 Fällen vor. Es handelte sich durchweg um Männer in den höheren Lebensjahren, von denen vier sehr korpulent waren. Die Fettschicht bei einem Kranken war so mächtig, über 20 cm, daß ein Versuch, die Niere freizulegen mißlang. Als Ursache für die Steineinkeilung muß im Fall 5 ein Trauma angesprochen werden. Pat. fiel in ein tiefes Bodenloch und schlug mit der linken Bauchseite auf den Rand des Loches auf. Unmittelbar nach Fall traten heftige Schmerzen und völliges Aufhören der Harnsekretion ein. Auch bei Fall 8 findet sich anamnestisch ein Trauma — Sturz vom Reck, allerdings vor langer Zeit — das nicht die direkte Ursache der Steineinkeilung, bildete, vielleicht aber durch eine Ureterverletzung und dadurch bedingten mangelhaften Urinabfluß Anlaß zur Bildung einer Hydronephrose gab. In Verbindung mit dieser wurde dann die 18 Jahre später erfolgte Steineinkeilung in den andern Ureter für den Pat. verhängnisvoll. Im Fall 13 trat das Leiden im Anschluß an eine Erkältung und heftige Anstrengung, im Fall 3 und 16 ohne nachweisbare Ursache auf.

Da sämtliche 5 Kranke in schwer urämischem Zustand, teils bereits moribund eingeliefert wurden und im Coma starben, konnte bei allen eine Klarlegung der path. anatom. Verhältnisse durch die Sektion erfolgen. Es zeigte sich hierbei, daß es sich bei Fall 5, 13, 16 um Verschlüsse beider Ureteren durch festeingekeilte Steine handelte. Die walzenförmigen Konkremente saßen stets im oberen lumbalen Teil der Ureteren; bei Fall 13 müssen beide zu ungefähr gleicher Zeit den Verschluß herbeigeführt haben; beide Nierenbecken waren leer und nicht erweitert. Die Nieren befanden sich beide im Zustand frischer hämorrhagischer Nephritis. Um den Nierenhilus herum war eine sehr starke chronische Entzündung und Schrumpfung der dort vorhandenen Fettmassen auf beiden Seiten zustande gekommen, so daß es selbst bei der Autopsie nicht möglich war, von außen her mit Sicherheit die Anwesenheit eines Steines nachzuweisen. Bei Fall 5 war das rechte Nierenbecken deutlich hydronephrotisch erweitert, der Ureter durch einen Stein verschlossen. Die linke Niere war stark vergrößert, das Nierenbecken normal groß. Im Ureter ebenfalls vollständiger Steinverschluß. Die linke Niere befand sich im Zustand frischer, hämorrhagischer Entzündung. Der Entzündungsprozeß der rechten Niere war älter — es fand sich ausgedehnte Epithelnekrose und ziemlich starke kleinzellige Infiltration.

Einen bemerkenswerten Befund bot Fall 8. Hier fand sich ähnlich wie bei Fall 5, neben einem Steinverschluß des rechten Ureters an der Einmündung in die Blase und geringer rechtsseitiger Hydronephrose, ein völliger Verschluß des linken Ureters, etwa von seiner Mitte ab nach abwärts, bedingt durch eine hier sitzende, vielleicht durch das bereits erwähnte Trauma oder durch spontanen Steinabgang in früherer Zeit verursachte Striktur und eine von dieser bis zur Blase reichende Obliteration des Ureters. Die linke Niere war in einen schlaffen hydronephrotischen Sack umgewandelt; die rechte bot das histologische Bild der Schrumpfniere. Der zentrale Teil des Harnleiters war sehr stark erweitert. Im Fall 3 war die hochgradige, geschlossene, linksseitige Hydronephrose durch Faltenbildung an der Abgangsstelle des Ureters bedingt, der außerdem noch winklig geknickt und mit der Außenwand des Nierenbeckens flächenhaft verwachsen war. Die Nierensubstanz war fast völlig geschwunden. Der rechte Ureter war durch einen an seinem Abgang sitzenden Stein fest verschlossen, das Nierenbecken mäßig erweitert. Die Nierensubstanz zeigte ausgedehnte Epithelnekrosen besonders in den gewundenen Harnkanälchen und starke herdförmige, kleinzellige Infiltration.

Bei sämtlichen Patienten begann das Krankheitsbild mit einem plötzlichen, sehr heftigen Schmerz, der von der Nierengegend nach der Blase ausstrahlte und mit absoluter Urinversiegung. Dieser Zustand hatte bei Aufnahme in die Klinik bei Fall 3 zwölf Tage, bei Fall 16 zehn, bei Fall 5 und 13 acht Tage, bei Fall 8 fünf Tage gedauert. Bei allen bestand bereits das klinische Bild der Urämie; bei Fall 5 am geringsten ausgesprochen. Der hydronephrotische Tumor war bei Fall 3 deutlich nachweisbar. Bei Fall 5 führte der von der Verletzung herrührende Bluterguß in die Bauchhaut oberhalb der Symphyse, in Verbindung mit starker reflektorischer Spannung der Bauchdecken, zur irrtümlichen Annahme einer intraperitonealen Blasenruptur. Bei Fall 8 und 13 mußte ihres Zustandes wegen von einer weiteren klinischen Untersuchung Abstand genommen werden. Im Fall 16 mißlang, wie bereits bemerkt, das Ausschälen der Niere infolge enormer Fettmassen.

Therapie.

Von unseren 17[1]) Patienten wurden 14 operiert und zwar gelangten folgende Eingriffe zur Ausführung:

I. Primäre Nephrektomie: 3 mal (Fall 4, 10, 14), geheilt alle drei Fälle.

II. Primäre Nephrotomie — sek. Nephrektomie: Fall 2, 11, 15), geheilt alle drei Fälle.

III. Nephrotomie: 2 mal (Fall 6, 9). Gestorben Fall 6; geheilt Fall 9.

IV. Pyelotomie — Steinextraktion Fall 12 — geheilt, Fall 17 Pyelotomie allein — gestorben.

V. Incision eines perinephritischen Abszesses mit Beckenphlegmone Fall 1 gestorben.

VI. Probelaparotomie bei Anurie Fall 5 gestorben. Incision auf die Niere bei Anurie (Fall 3, 16) gestorben beide Patienten.

Nicht operiert sind Fall 7 (Steinkoliken) wegen zu hohen Alters und Fall 8 und 12: Anurie durch Steineinkeilungen hervorgerufen. Von den Nichtoperierten wurde Fall 7, bei dem es zu einem spontanen Abgang von 2 Steinen kam, beschwerdefrei entlassen; die beiden an Anurie leidenden Kranken starben alsbald nach ihrer Aufnahme.

Was zunächst die operativen Todesfälle betrifft, so sind drei von ihnen bei Patienten zu verzeichnen, die mit den klinischen

1) Siehe Anmerkung auf Seite 69 und den Nachtrag am Schluß des Kapitels.

Symptomen lang dauernder Harnverhaltung eingeliefert wurden. Bei dem einen von ihnen, einem alten korpulenten Mann, der nach 12 Tage währender Anurie an ausgesprochener Urämie litt, wurde mit Rücksicht auf die nachweisbare Hydronephrose, mangels jedweder genauer Anamnese, eine reflektorische Anurie angenommen und zuerst die Freilegung und Incision der Hydronephrose ausgeführt. Von einer Freilegung der andern Niere in derselben Sitzung mußte des sehr labilen Kräftezustandes wegen Abstand genommen werden. Patient erlag dann seiner Urämie. Bei Fall 5 hatte der durch den Sturz verursachte Bluterguß in die Bauchdecken oberhalb der Symphyse und die starke reflektorische Spannung der Bauchmuskeln zur Wahrscheinlichkeitsdiagnose: intraperitoneale Blasenruptur geführt. Die Laparotomie bestätigte die Annahme nicht. Der Kranke erlag dem Eingriff ziemlich unmittelbar im Kollaps: Bei Fall 16, der auch tagelang urämisch war, gelang es wegen enormer Fettmassen nicht, die Niere freizulegen. Die übrig bleibenden 2 Todesfälle bei Pyonephrosen bedingt, durch Nephrolithiasis, betreffen Individuen, die beide in schwer septischem Zustand, sehr elend, eingeliefert wurden. Die sofort ausgeführte Incision und Eiterentleerung kam zu spät. Beide Kranke gingen an ihrer Sepsis zu grunde. Auch diese Todesfälle fallen der Operation nicht zur Last. Von den unter günstigen Bedingungen zur Operation Gekommenen haben wir einen Kranken wohl an Jodoformintoxikation verloren (Fall 17). Der Todesfall stammt aus dem Jahre 1889. Die seither operierten acht Patienten sind sämtlich dauernd geheilt.

Was die Wahl der Operation betrifft, so sind die Fälle von Hydro- bezw. Pyonephrose durch Steinbildung bedingt, entsprechend den bei dem Kapitel: Hydro- und Pyonephrose mitgeteilten Grundsätzen primär nephrektomiert worden. Sie sind glatt geheilt. Bei Fall 4 wurde außerdem der Ureter auf ca. 20 cm Länge freigelegt und der Stein aus ihm entfernt. Hierbei riß der Harnleiter ab. Im Fall 14 erleichterte eine durch Punktion und Entleerung von ca. 2000 ccm bedingte Verkleinerung der Hydronephrose wesentlich die Ausschälung. Wir empfehlen dieses Vorgehen in allen derartigen Fällen dringend. Auch möchten wir auf Grund unserer Autopsiebefunde die Israelsche Ansicht bestätigen und erneut darauf aufmerksam machen, daß die äußerliche Abtastung selbst des bis zu seinem Stiel freigelegten Organs keinen sicheren Aufschluß über die Anwesenheit oder das Fehlen von Nierensteinen gibt. Bei zwei unserer Fälle (Nr. 8 und 13) war das den Nierenhilus

umgebende Fettgewebe derartig verdickt und sklerotisch, daß es selbst bei der Autopsie nicht gelang, die in beiden Ureterabgängen eingekeilten etwa bohnengroßen Konkremente durchzutasten. Es ist eben nur die Nephrotomie bis ins Nierenbecken imstande, bei derartigen Fällen in Verbindung mit einer Sondierung des Ureters eine genaue Diagnose zu ermöglichen.

Für die operative Behandlung der eigentlichen Steinniere kommen drei Eingriffe: die Pyelotomie, die Nephrolithotomie und die Nephrektomie in Betracht. Die Pyelotomie hat zwar wegen der kaum nennenswerten Organverletzung etwas Bestechendes; infolge ihrer Nachteile jedoch, die hauptsächlich in der mangelnden Übersicht über das erkrankte Organ bestehen, ist die Methode von Israel(2) u. a. ziemlich verlassen worden. Die Gefahr, daß bei ihrer Anwendung Steine in den Nierenkelchen übersehen und zurückgelassen werden, ist eine oft nicht zu vermeidende. Wir haben die Methode in 2 Fällen (Nr. 12 und 17) angewandt. Im ersteren stak bei vollkommen intakter Niere ein erbsengroßes Konkrement lose im Abgangsteil des Ureters, beim zweiten Falle gelang es nicht den Stein aufzufinden. Der Erfolg war, abgesehen von einer kurz dauernden Urinsekretion aus der Wunde, einmal (Fall 12) ein guter. Patient ist bisher — seit der Operation sind $1\frac{1}{4}$ Jahr verflossen — beschwerdefrei geblieben. — Der 2. Fall erlag einer Jodoformintoxikation.

Als zweckmäßigste Operation für die Therapie der Steinnieren wird heute wohl ganz allgemein die Nephrotomie — Spaltung der Niere durch Sektionsschnitt mit einer Extraktion der Steine — angesehen. Ob die Nierenwunde hierbei primär genäht werden kann, hängt von dem Inhalt und dem Zustande des Nierenbeckens und der Nierensubstanz ab. Leider kommen jedoch die meisten Patienten häufig erst dann zur Operation, wenn durch weitgehende destruktive Prozesse in der Niere selbst oder durch Abszeßbildung in ihrer Umgebung die Chancen für diese ideale Therapie recht geringe geworden sind. So haben wir nur einmal Gelegenheit gehabt unter unseren 9 operierten Fällen, die Nephrotomie und Steinextraktion allein mit gutem Erfolg unter gleichzeitiger Kombination mit einer Nephropexie anzuwenden (Fall 9).

Sind jedoch bereits die oben erwähnten schweren Schädigungen des Organs und seiner Nachbarschaft vorhanden, so versprechen nur radikalere Methoden Erfolg. Hier ist die einfache Nephrotomie, auch wenn sie sehr ausgiebig ausgeführt und durch Drainage und Tampons für genügenden Eiterabfluß gesorgt wird, meist nicht

mehr imstande, allein Heilung zu bringen. Man wird sie zwar gelegentlich auch hier als Notoperation bei septischen Patienten, die momentan für schwerere Eingriffe zu wenig widerstandsfähig sind, anwenden müssen, um zunächst wenigstens einen Teil des Infektionsmaterials aus dem Körper hinauszuschaffen und der fortschreitenden Intoxikation Einhalt zu tun; nicht immer mit günstigem Erfolg. Unser Fall 6, bei dem trotz sofortiger ausgiebigster Eiterentleerung der letale Ausgang nicht mehr abgewandt werden konnte, ist ein Beispiel dafür. Im allgemeinen wird die Nephrotomie bei derartigen Kranken, ähnlich wie bei den reinen Pyonephrosen, nur eine zweckmäßige Voroperation sein, die in der Absicht ausgeführt wird, den Organismus durch plötzliche Ausschaltung der Eiterresorption rasch zu kräftigen, um sobald als möglich die Exstirpation des Organs anschließen zu können, denn nur von dieser Operation können wir für derartige Kranke eine rasche und sichere Heilung erwarten. Nutzbringend wird die vorläufige Nephrotomie gelegentlich auch da sein, wo durch allzu feste Verwachsungen eine primäre Ausrottung des erkrankten Organs nicht ohne große Gefahr möglich ist. Hier bietet sie neben der Beseitigung der Intoxikationsgefahr vornehmlich den Vorteil, daß oftmals im Anschluß an sie infolge des aufgehobenen Reizes ein Schwinden der ursprünglich starren Schwarten und Schwielen beobachtet wird. Die spätere Nephrektomie wird dadurch wesentlich erleichtert oder überhaupt erst ermöglicht.

Nach diesen Grundsätzen sind wir bei Fall 2, 10 und 11 verfahren. Hier lag stets ein schwer geschädigtes, teilweise in Abszesse aufgegangenes Organ vor; die Nephrotomie blieb in den beiden ersten Fällen gegen die dauernde Eiterung und das intermittierende, die Kranken schwächende Fieber machtlos; erst die Entfernung der Niere, die im Fall 10 primär ausgeführt werden konnte, ließ eine schnelle dauernde Heilung zustande kommen. Gerade dieser letzte Fall hat uns gelehrt, wenn irgend möglich, die sofortige Exstirpation derartig veränderter Steinnieren vorzunehmen. Die hier bestehende schwere Cystitis mit ihren heftigen Beschwerden verschwand in auffallend kurzer Zeit, nachdem die die Entzündung ständig unterhaltende Infektionsquelle mit einem Schlag aus dem Körper entfernt war. Daß das oftmals doppelseitige Vorkommen von Steinen als absolute Kontraindikation gegen die Nephrektomie (Wyß u. a.) angesehen wird, können wir nicht gelten lassen. Wir setzen dieser Anschauung die mehrfach gemachte Erfahrung gegenüber, daß in dem oft jahrelangen Zurückbleiben eines Eiterherdes

im Körper für die anfänglich gesunde Niere eine recht bedeutende Gefahr zu erblicken ist und daß ein allzu konservatives Vorgehen gerade hierbei des öfteren wegen Sekundärinfektion der 2. Niere oder infolge chronischer Schädigung derselben durch die kontinuierliche Toxinresorption verderblich geworden. Insuffizienzerscheinungen haben wir bis heute bei keinem unserer nephrektomierten Kranken, die sämtlich glatt und dauernd geheilt wurden, beobachtet, obgleich seit der Operation im längsten Falle bereits 11 Jahre verflossen sind. —

Auf Grund dieser Erfahrungen werden in der von Geh. Rat Braun geleiteten Klinik die Steinnieren nach folgenden Grundsätzen behandelt:

Die durch Steine verursachten Hydro- und Pyonephrosen werden, falls es nicht gelingt, durch Nephrotomie und Steinextraktion einen sicheren Abfluß nach der Blase zu schaffen, oder falls das Nierengewebe durch eine lange bestehende Stauung ausgedehnt zerstört ist, am schnellsten und sichersten durch die Nephrektomie des dann größtenteils funktionsuntüchtigen Organs bei vollkommen gesunder 2. Niere geheilt. Die Pyelotomie ist wegen ungenügender Übersichtlichkeit des Operationsgebietes, leichter Fistelbildung und Infektionsgefahr im allgemeinen zu verwerfen; die ausgedehnte Spaltung der Niere durch Sektionsschnitt bis ins Nierenbecken hinein und die Extraktion der Steine ist das schonendste und idealste Verfahren, das in erster Linie eingeschlagen werden soll.

Ist die Erhaltung der kranken Niere wegen zu ausgedehnten Zerstörungen zwecklos und gefährlich, so soll keine Zeit mit der Nephrotomie allein unnütz verloren werden. Derartige Fälle sind am besten sofort zu nephrektomieren, oder es ist, falls die Entfernung der kranken Niere momentan nicht erlaubt ist, sobald als irgend möglich nach der Nephrotomie als Voroperation die Ausrottung des Organs auszuführen. Nur sie schafft die schnellste und sicherste Dauerheilung.

Bei Anurie, durch Steinbildung bedingt, ist, sofern es der Zustand des Kranken gestattet, die doppelseitige Nephrotomie und der Extraktionsversuch des Konkrementes geboten. Ein Abwarten ist, abgesehen von der Gefahr der Urämie, schon wegen der rasch sich einstellenden irreparablen Schädigung des sezernierenden Epithels der Niere zu verwerfen. Leider macht hier die meist schon lange Zeit vor der Aufnahme in das Krankenhaus bestehende Harnverhaltung mit ihren Folgen die Heilungsaussichten des Eingriffes oft illusorisch. —

Krankengeschichten.

1. D. K., 44 J., Knechtsfrau aus Mardorf. Aufgen. 28. I. 1890.

Seit drei Jahren Anfälle von Nierenkoliken. Dabei Blut im Urin. Die Schmerzen traten nur in der rechten Bauchseite auf und nahmen in letzter Zeit derart zu, daß Pat. seit 1 Woche bettlägerig ist. Ständiges Fieber.

Status: Hohes Fieber. Diffuse Vorwölbung der rechten Bauchseite bis zur Medianlinie und dem Os ilei reichend. Druckempfindlich. Schmerz auch in der rechten hinteren Bauchseite. Deutlicher Tumor nicht zu fühlen. Beckenphlegmone. Abszeß oberhalb des Os ilei.

Abszeßspaltung: Eiterentleerung. Trotzdem erliegt die sehr elende Frau der Infektion.

Autopsie: Perinephritische Abszesse. Beckenphlegmone. Rechte Niere mit der Umgebung stark verwachsen. Stein, lose, im rechten Nierenbecken. Pyelonephritis.

2. P. J., 32 J., Formerfrau aus Elbing. Aufgen. 11. IV. 1892.

Seit 4 Jahren Schmerzen in der linken Nierengegend nach Anstrengungen. Öfters Blut dabei im Urin. Wiederholung der Anfälle in einzelnen Zeiträumen. In letzter Zeit Anfall bei jeglicher größeren Bewegung.

Status: Druckschmerz der linken Nierengegend. Nichts zu fühlen. Im Urin Blut und Eiter.

21. IV. Nephrotomie. Extraktion eines zackigen, mit verschiedenen nach dem Nierenbecken zu gerichteten Fortsätzen versehenen Steines. Naht. Wundverlauf: anfangs Urinfistel. Sonst gut.

Da die Fistel sich nicht schließen will, dauernde Eiterung besteht und der Zustand fieberhaft (Schüttelfrost) ist, eine Besserung auch nach Entfernung eines weiteren Steines aus der Fistel nicht eintritt, wird am 7. VII. zur Nephrektomie geschritten. Resektion der 12. Rippe. Scharfe Lösung der fest verwachsenen Niere. Heilung bis auf eine Fistel glatt. Die Untersuchung ergibt, daß dieselbe durch einen Ureterstein unterhalten wird. Heilung nach Entfernung des Steines (Okt. 1892).

Geh. entl. Dauerresultat unbekannt.

3. E. P., Pastor aus Mariampol in Rußland. 65 J. Aufgen. 18. IV. 1893.

Seit 12 Tagen völlige Urinverhaltung; bisher stets gesund. Ursache für das Leiden unbekannt.

Status: Ziemlich fetter Mann; Sensorium leidlich frei. Puls etwas beschleunigt. In der linken Nierengegend eine deutliche Resistenz fühlbar, die etwas schmerzhaft ist. Blase leer.

19. IV. Operation: Incision auf die linke Niere. Eröffnung einer großen Hydronephrose und Einnähung des Sackes in die Wand. Ein Stein wird nicht gefunden. Während der Operation Verschlechterung des Zustandes. Exitus im Kollaps am 20. IV. 1893.

Autopsie: Linke Niere bildet einen schlaffen Sack, der leer 27 cm lang und 17 cm breit ist. Capsula adiposa derb, kallös. Nierengewebe fast gänzlich geschwunden. Ureter inseriert mehrere cm über dem tiefsten Punkt des Sackes; seine Wand ist eine kleine Strecke weit mit der Cystenwand verwachsen und zwar ringsum, so daß die Insertionsstelle in einer trichterförmigen Einziehung des Sackes liegt. Die Cyste ist vielkammrig.

Der Anfang des Ureters setzt sich scharfwinklig von der Cystenwand ab; dadurch, daß die äußere Wand mit dem Nierenbecken verwachsen ist, bildet sich ein Klappenventil. Ureter im obersten Teil, soweit er mit der Cyste verwachsen ist, erweitert; sonst sehr eng, aber bis zur Blase durchgängig. Rechte Niere vergrößert, derb; Oberfläche garanuliert. Nierenbecken, mäßig dilatiert, enthält eine schmutziggraue Flüssigkeit, vermischt mit spärlichem Harngries. Wand des Nierenbeckens derb, mit einzelnen Blutungen durchsetzt. Am Abgang des Ureters ein erbsengroßer, schwarzer Stein eingekeilt. Blase, stark kontrahiert, leer. Schleimhaut gerötet.

Mikroskop. Befund der rechten Niere: Nekrose der Epithelien besonders in den gewundenen Harnkanälchen sehr ausgedehnt; stellenweise ist das Epithel ganz verloren gegangen. In der Rindensubstanz spärliche kleinzellige Infiltrationsherde, desgleichen im Nierenbecken.

4. H. R., 38 J., Kaufmannsfrau aus Kowno. Aufgen. 27. VII. 1895.

Vielfache Schmerzanfälle, der erste im Anschluß an ein Wochenbett. Rechtseitige Wanderniere, öfters auftretende und wieder verschwindende Anschwellung — schmerzhaft — in der r. Nierengegend. In der letzten Zeit Häufung der Anfälle.

Status: Leichte Auftreibung des Leibes. In der rechten Nierengegend kindskopfgroßer, glatter, verschieblicher, fluktuierender Tumor, nicht schmerzhaft.

Urin: Viel Albumen und Eiter, wenig rote Blutkörperchen. Die Größe der Geschwulst wechselt.

5. VIII. Operation: Lumbalschnitt. Zuerst Eröffnung eines perinephrit. Abszesses. Verletzung des Peritoneums. Naht. Die Niere selbst ist in eine schwappende Geschwulst verwandelt, die sich leicht ausschälen läßt. Ureter fingerdick. Tief unten in ihm ein Stein. Freilegung des Ureters. Entfernung des Steines, dabei reißt der Ureter ab, Nephrektomie. Tampon. Naht.

Glatter Wundverlauf.

13. IX. Geh. entl. Dauerresultat unbekannt.

5. J., Ch., 60 J., Gastwirt aus Luthorst. Aufgen. 31. VIII. 1897.

Vor 8 Tagen in ein Brunnenloch gefallen; von der med. Klinik verlegt. Schlug beim Fall mit der linken Bauchseite auf einen harten Rand. Heftige Schmerzen. Blutunterlaufene Stelle am Bauch; seit dem Fall keinen Tropfen Urin gelassen. Katheterismus entleerte nur wenige Tropfen blutigen Harns. Beginnende urämische Erscheinungen.

Status: Adipositas maxima. Nichts zu fühlen. Erguß im Abdomen wahrscheinlich. Blase bis auf wenige Kubikzentimeter leer.

Laparotomie (Dr. Sultan) wegen Diagnose Blasenruptur: Es zeigt sich, daß eine solche nicht vorhanden. Im Abdomen wenig Flüssigkeit. Naht. Exitus unmittelbar p. oper.

Sektion: Blase leer, nicht verletzt. Linke Niere stark vergrößert, Ureter durch einen Stein verschlossen. Rechte Niere kleiner, kindsfaustgroße Hydronephrose, Ureter ebenfalls durch einen Stein verschlossen. Links keine Dilatation des Nierenbeckens.

6. M., C., 26 J., Bureaugehilfe aus Cassel. Aufg. 30. III. 1898.

Vor 4 Jahren Fall — $^1/_2$ Stockwerk tief — auf die rechte Seite. Blutiger Urin. Arzt konstatierte Nierenquetschung. Urin seit jener Zeit immer trüb. Ständige Schmerzen in der rechten Seite, besonders beim Liegen. Verschlimmerung seit 6 Wochen. Urinieren beschwerdefrei.

Status: Thoraxorgane gesund. In der rechten Nierengegend eine sich langsam vergrößernde Resistenz, die druckempfindlich ist. Mäßiges Fieber. Im Urin viel Albumen und im Sediment reiner Eiter, keine Tuberkelbazillen. Cystoskopie: links Urin klar, rechts trübe. Blasenschleimhaut normal. Gefrierpunktsbestimmung des Urins der gesunden Niere $= \Delta = -0{,}8$.

14. V. Operation: Schnitt von der 12. Rippe bis zur Spin. oss. ilei ant. In der Nierengegend derbes schwieliges Gewebe; Orientierung schwer. Niere hoch oben gelegen, kaum unter dem Rippenrand hervorragend; Lösung infolge der Verwachsungen nicht möglich. Beim Lösungsversuch Eröffnung einer mit eitrig-fettigem Detritus erfüllten Höhle. Punktion der Niere vorher hatte keinen Stein erkennen lassen. Elender Kräftezustand; großer Blutverlust. Tamponade. Naht.

15. V. Kollaps. 16. V. Exitus. Autopsie: r. Pyonephrose infolge unvollständigen Abschlusses des Ureters durch einen Stein. Akute Myokarditis. Sepsis.

7. K., C., 73 J., Bäcker aus Gr.-Bodungen. Aufgen. 22. VII. 1898.

Seit mehreren Jahren anfallsweise kolikartige Schmerzen in der rechten Nierengegend, durchschnittlich alle 4 Wochen. Dauer einige Tage. Gestern Abend wieder Anfall; Drang zu urinieren, kein Tropfen Urin entleert.

Status: Stark gefüllte Blase bis zum Nabel. Katheterismus: im hinteren Teil der Urethra kleiner Stein. Entleerung von 1500 ccm Urin, trübe. Abends spontanes Urinieren — Abgang mehrerer linsengroßer grauer Steine. Allgemeines Befinden gut. Nierengegend ohne Besonderheiten. Cystoskopie: in der Blase kein Stein; rechte Ureteröffnung kraterförmig eingezogen. Klarer Urin. Links alles normal. Geringe Prostatahypertrophie.

Es entleeren sich noch 2 Steine in den nächsten Tagen.

30. VII. Auf Wunsch entlassen.

8. P., A., Förster, geb. 20. II. 1863, aus Altendorf bei Holzminden. Aufgen. 29. VI. 1900.

Fiel 1882 vom Reck; seit dieser Zeit Schmerzen in der linken Nierengegend. 1885 entwickelte sich dort ein Tumor unter heftigen Schmerzen, der sich erst verkleinerte, nachdem viel Blut und Eiter mit dem Urin entleert war. Dann trat andauerndes Wohlbefinden ein. Beginn der jetzigen Erkrankung am 27. VI. 1900 mit heftigen Schmerzen in der rechten Nierengegend, völliger Anurie und Zeichen von Unbesinnlichkeit, außerdem trat Erbrechen und Schüttelfrost auf.

Status: Blasses Individuum; Cyanose; stark benommen. Erbricht. Puls klein. Thoraxorgane ohne Befund. Abdomen etwas aufgetrieben; in der rechten Nierengegend eine druckempfindliche, wenig scharf umschriebene Resistenz; linke Nierengegend ohne eine solche. Blase völlig leer. Des elenden Zustandes wegen wird von einer Operation abgesehen.

2. VIII. Exitus. Autopsie: Linker Ureter gut 2 Daumen dick erweitert und stark geschlängelt, fast geknickt. Die linke Niere in einen

kindskopfgroßen, schwappenden Sack umgewandelt. Aus ihm wie aus dem Ureter entleert sich wasserklare Flüssigkeit. An dem mehrfächrigen Nierensack sind Reste des Parenchyms nur in den vorspringenden Leisten undeutlich zu erkennen. Dicht vor dem Eintritt des Ureters in die Blase ist der linke Ureter narbig verschlossen. Steine sind nicht aufzufinden. Der rechte Ureter kleinfingerdick erweitert, leicht geschlängelt, enthält eine trübe, ziemlich helle Flüssigkeit. In seinem unteren Ende, dicht vor der Einmündung in die Blase, sitzt ein halberbsengroßer Stein, der die Lichtung völlig verschließt. Da, wo der Stein anliegt, ist die Schleimhaut blaß, ober- und unterhalb des Steines leicht gerötet. Blutungen im leicht erweiterten Nierenbecken. Oberfläche der Niere unregelmäßig und stark granuliert. Schnittfläche zeigt verwaschene Zeichnung und ziemlich buntes Aussehen in der Rinde. Im Mark zahlreiche kreideweiße Stippchen. In den Nierenvenen keine Thromben. Mikroskopisch: Gichtische Schrumpfniere.

9. Kl. M., 28 J., Bahnwärtersfrau aus Northeim. Aufgen. 25. I. 1901.

Seit 2 Jahren im Anschluß an Entbindung Schmerzen in der rechten Nierengegend. Trüber Urin. Angeblich nie Blut im Harn.

Status: Rechte, ziemlich bewegliche Niere. Druckempfindlichkeit. Linke Niere nicht palpabel. Nierengegend jedoch schmerzhaft.

Cystoskopie: Kleine Ulcera am rechten Ureter. Schleimhaut blaß. Im Urin keine Tuberkelbazillen.

Rechter Ureter: Urin klar, ohne gallige Elemente; kein Albumen. Gefrierpunkt —0,47.

Linker Ureter: Urin trübe. Eiter. Staphylokokkenreinkultur. Gefrierpunkt —0,58.

30. III. Operation: Nephrotomie links. Extraktion eines zackigen Steines aus dem Nierenbecken. Naht. Verband. Glatte Heilung.

28. IV. Entlassen.

Nachuntersuchung Juli 1901: Klagt jetzt über Schmerzen in der rechten Niere. Urin normal. Niere sehr beweglich. Nephropexie rechts. Dabei im Nierenbecken und der Niere kein Stein zu fühlen. Glatte Heilung. Entlassen.

Nachuntersuchung Sommer 1906: Es sind in der Zwischenzeit noch mehrfache Anfälle aufgetreten. Auch wurden hin und wieder Steine mit dem Urin entleert.

10. D. A., 63 J., Arbeitersfrau aus Erbsen. Aufgen. 14. XII. 1903.

Bisher gesund. Seit Herst 1903 Blut im Urin; keine Schmerzen. Urin roch zersetzt. Nie Abgang von Steinen oder Gries mit dem Urin.

Status: Im Abdomen nichts Pathologisches zu fühlen; keine lokalen Schmerzen.

Urin: Stark bluthaltig, ammoniakalisch.

Cystoskopie: Rechter Ureter durch Blutkoagulum verschlossen, nicht sondierbar; es fließt aus ihm jedoch ab und zu Blut aus. Linker Ureter erst nach Injektion von Indigkarmin zu sondieren. Starke Balkenblase.

Urin: Links ganz klar, normal. Rechts keine Urinentleerung. Schwere Cystitis.

18. XII. Operation: Freilegung der rechten Niere; Lumbalschnitt. Die Niere ist wenig mit der Umgebung verwachsen, vergrößert und in ihrem unteren Teil sehr schlaff und weich. Sie wird ausgeschält. Dabei platzt sie an einer kleinen Stelle. Entleerung kleiner Steine, Eiter und bröckliger nekrot. Massen. Stielung und Exstirpation der Niere. Tampon. Naht.

Verlauf: Glatt; abgesehen von geringer Eiterung im Anfang.

4. II. 1904 Entlassen: Beschwerdefrei.

Nachuntersuchung: nicht auffindbar.

Beschreibung des Präparates: Nierengewebe fast völlig verödet. Nierenoberfläche bucklig, Organ lederartig derb. Nierenkelche stark erweitert. In der ganzen Niere ei System von Höhlen mit unebenen, rauhen Wänden; die Höhlen sind mit braunrotem Nierengries, nekrotischen Massen und kleinen — hanfkorngroßen — Steinen vollgestopft. Schleimhaut des Nierenbeckens derb, granuliert. Letzteres nicht vergrößert. Ureter normal.

11. St. A., 33 J., Bäckersfrau aus Osterode. Aufgen. 5. III. 1904. Im Anschluß an Entbindung Schmerzen in der rechten Nierengegend und Eiter im Urin. Abnahme der Körperkräfte. Unregelmäßiges Fieber. Blut soll im Urin nicht vorhanden gewesen sein.

Status: Sehr elend. Temp. 38,2. In der rechten Bauchseite bis zum Nabel und zur Spina oss. ilei reichend eine harte, druckempfindliche Geschwulst, glatt, wenig verschieblich. Im Urin viel Albumen und Eiter.

10. II. Nephrotomie, Entleerung kleiner Steine und Eiter. Niere groß, ganz fest mit der Umgebung verwachsen. Exstirpation unmöglich. Tampon. Naht. Im Verlauf entleeren sich Steine aus der Lumbalwunde, aber nicht mit dem Urin aus der Blase. Mit Fistel entl. am 17. IV.

12. I. 1904 Wiederaufnahme: Fistel eitert beständig, schmerzt. Im Urin Eiter. Linke Niere gesund.

14. X. Nephrektomie: Faustgroße Niere mit Steinen vollgestopft; mehrere perinephritische Abszesse. Tampon. Naht.

12. XI. Geheilt entl.

Beschreibung des Präparates: Niere klein. Viel Fett in der Umgebung. Nierensubstanz stark reduziert. Die ganze Niere vollgekeilt mit Steinen, die fast alle Abgüsse der einzelnen Nierenkelche darstellen, zackig mit verschiedenen Fortsätzen versehen sind und die Größe eines Taubeneies erreichen. Farbe gelblichweiß. Konsistenz bröcklig. Die Höhlen, in denen die Steine liegen, z. T. glattwandig, z. T. mit Detritus und nekrotischen Massen an den Wänden bedeckt. An den Wänden, z. T. in ihnen sitzend, viele kleine, etwa hirsekorngroße Steine. Das Nierenbecken wird ebenfalls durch einen Stein ausgefüllt. In der Umgebung der Nephrotomiewunde starke Schwielenbildung.

Nachuntersuchung Dezember 1906: Gutes Allgemeinbefinden. Beschwerdefrei.

Inzwischen eine gute verlaufene Geburt.

12. Sch. W., 27 J., Arbeiter aus Lippstadt. Aufgen. 26. IV. 1905. Krank seit Februar 1904. Damals Schmerzen in der rechten Seite des Bauches, anfallsweise, sehr heftig. Juli 1904 im Krankenhause zu

Lippstadt laparotomiert wegen einer harten Anschwellung in Nabelhöhe. Dieselbe erwies sich als chronisch entzündeter Pankreaskopf. Beschwerden bleiben bestehen; seit März 1905 bei den Anfällen Blut im Urin.

Status: Kolikartige Schmerzen in der rechten Nierengegend. Sonst nichts zu finden. Urin klar, ohne pathol. Bestandteile, abgesehen von konstant mikroskopisch nachweisbarem Blut, das aus dem rechten Ureter stammt. Nierenfunktion beiderseits normal.

13. V. Operation: Freilegung der rechten Niere. Niere durch Schwarten mit der Fettkapsel stellenweise verwachsen. Im ziemlich gefüllten Nierenbecken ein deutlich zu fühlender harter, bohnengroßer, zackiger Stein. Incision des Nierenbeckens, Extraktion des Steines, der maulbeerartig aussieht. Naht. Drain. Verband.

Verlauf: Zirka 14 Tage lang Urinabfluß aus der Operationswunde. Dann völlige Heilung. Beschwerdefrei entl. am 17. VI. 1905.

Nachuntersuchung Juli 1906: Alles heil geblieben; beschwerdefrei.

13. Th. L., 61 J., Förster aus Bovenden. Aufgen. 23. XII. 1905.

Seit November krank infolge von Erkältung. Ziehende Schmerzen in beiden Nierengegenden. Früher Gallensteinkoliken mit Itkerus. Seit 8 Tagen kein Urinentleerung.

Status: Sensorium benommen. Urämie. Cyanose. Adipositas universalis. Im Abdomen nichts Path. zu fühlen. Urin: wenige ccm in der Blase, leicht blutig. Zylinder. Albumen.

Exitus: Kurze Zeit nach der Aufnahme.

Sektion: Doppels. Verschluß der Ureteren, dicht am Abgang aus dem Nierenbecken, durch bohnengroße, walzenförmige Steine. Starke entzündliche Infiltration des Fettes der Nierenkapsel und des Hilus, die so mächtig ist, daß eine Palpation der Konkremente völlig unmöglich ist. Frische parenchymatöse doppels. Nephritis. Blase ganz leer. Ureteren von den Steinen abwärts gut durchgängig.

14. B. E., 30 J., Schlossersfrau aus Alfeld. Aufgen. 27. I. 1906.

Seit der Kindheit hin und wieder kolikartige Schmerzen in der rechten Seite. Vor 5 Jahren post partum vorübergehende Anschwellung unter Schmerzen in der rechten Nierengegend. Der Zustand kam öfters wieder.

Status: Im rechten Hypochondrium kindskopfgroße Nierengeschwulst, sehr weich, fluktuierend. Dickdarm zieht deutlich über sie hinweg. Geschwulst schmerzhaft, verschieblich.

Cystoskopie: Linker Ureter normalen klaren Urin, Funktion der Niere gut. Rechter Ureter sondert nichts ab.

4. II. Operation: Freilegung der Hydronephrose durch Lumbalschnitt. Punktion der aus mehreren Abteilungen bestehenden Geschwulst Entleerung von ca. 1500 ccm klarer, farbloser Flüssigkeit. Exstirpation der Niere. Drain. Naht.

28. II. Geh. entl.

Nachuntersuchung Sommer 1906: Völlig gesund.

Beschreibung des Präparates: Niere in ein vielkammriges, kindskopfgroßes, prall gefülltes System von glattwandigen Höhlen, deren einzelne bis gänseeigroß sind, umgewandelt. Oberfläche stark bucklig.

Nierensubstanz bis auf einen kleinen Rest verschwunden. Schleimhaut des Nierenbeckens atrophisch, mehrfache kleine Gänge miteinander in Verbindung. Ureter ganz an die Nierenbeckenwand herangezogen und durch Adhäsionen fixiert. Abgang weit, nicht geknickt. Ca. 5 cm vom Abgang entfernt, Ureterlumen durch einen fest eingekeilten bohnengroßen, harten, schwarzen Stein verschlossen. Ureter bis zur Verschlußstelle bleistiftdick. Ausgedehnte perinephritische Adhäsionen.

15. v. L., Berlin. Aufgen. 14. VI. 1890.

Der etwa 14jähr. Junge hat seit seiner frühesten Jugend Blasenbeschwerden gehabt und ist deshalb von vielen Ärzten untersucht worden. Jetzt klagt er über Schmerzen in der linken Seite, ist fieberhaft und sehr elend.

Status: Allgemeinzustand elend. Septischer Eindruck. Puls 88, Temp. 38,6. Rechtsseitiger Tumor der Nierengegend, etwa 8 cm nach links von der Medianlinie reichend; Tumor schmerzhaft, prall — elastisch.

Operation 16. VI. 1890: Incision der Bauchwand. Freilegung des Sackes. Incision der 2 mm dicken Nierensubstanz. Entleerung von 1000 ccm Eiter, der sedimentiert ist. Die erste Eiterportion roch etwas urinös. Der Sack nach innen, oben und hinten mit dem Finger leicht auszutasten; nach unten zu nicht. Auch mit Sonde und Kornzange kein Stein zu fühlen. Tampon-Drain in den in die Bauchwunde eingenähten Sack.

26. VII. 1890. Mit stark eiternder Fistel entlassen.

17. VI. 1892. Wegen dauernder Eiterung wieder aufgenommen. Fistel wird erweitert. Es gelingt jetzt, 2 kirschgroße Steine aus dem Nierenbecken herauszuziehen. Von der anfangs beabsichtigten Nephrektomie wird nach diesem Fund abgesehen, um abzuwarten, ob sich der Urin nach Beseitigung des Hindernisses in die Blase entleert. Entlassen.

8. V. 1893. Wiederaufnahme: Fistel sezerniert immer noch sehr stark. Pat. elend, wird dadurch sehr belästigt. Urin der anderen Niere normal.

Nephrektomie: Niere mäßig verwachsen; läßt sich ohne Zwischenfall entfernen.

27. VI. 1893. Nach glatter Heilung entlassen.

Nachuntersuchung 1906: Ganz gesund; nie wieder Beschwerden. Fühlt sich sehr wohl. Urin normal.

16. E. W., Bäckermeister aus Königsberg, 55 J. Aufgen. März 1894.

Seit 10 Tagen völlige Urinverhaltung; Beginn mit heftigem Schmerz in der Nierengegend, Ursache unbekannt, bisher stets gesund.

Status: Außerordentliche Adipositas. Coma uraemicum mäßigen Grades. Temp. normal. In der Blase kein Tropfen Urin. In der Nierengegend des starken Fettes wegen nichts zu fühlen.

Operation: Lumbalschnitt zur Freilegung der rechten Niere. Bei der gewaltigen Dicke der Fettschicht — ca. 20 cm — und den großen Fettmassen der Nierenkapsel gelingt es trotz großer Mühe nicht, die Niere zu Gesicht zu bekommen. Da der Zustand des Pat. sich während des Eingriffes wesentlich verschlechtert, muß die Operation abgebrochen werden.

Exitus wenige Stunden später an Kollaps.

Autopsie: Beide Ureteren sind bald nach ihrem Austritt aus dem

Nierenbecken durch fest eingekeilte Steine völlig verschlossen. Nierenbecken leer. Nierenparemchym im Zustand frischer hämorrhagischer Entzündung.

17. v. S. P., Berlin. Aufgen. 23. II. 1889. Marburg.

Längere Zeit an Diabetes leidend; gestern heftige Schmerzen in der rechten Seite, Anschwellung der Nierengegend. Koliken. Urin ohne Blut.

24. II. 1889. Freilegung der Niere; Pyelotomie nach vollständiger Ausschälung der Niere, an der krankhafte Prozesse nicht zu sehen waren. Tamponade der Wunde mit Jodoformgaze nach Naht des Nierenbeckens. Ein Stein konnte nicht gefunden werden.

28. II. Heute ein etwa linsengroßer Stein im Urin gefunden.

1. III. Plötzlich Temperaturerhöhung. Tampon fort; Jodoformekzem leichten Grades. Sekretion gering. Sensorium nicht benommen.

2. III. Schmerz in der Tiefe der Wunde. Leichte Infiltration der Gegend nach dem Lig. Pouparti zu. Sensorium leicht benommen; stark verwirrt; hat das Gedächtnis verloren. Im Urin starke Jodreaktion.

3. III. Verbandwechsel: aus der Wunde entleert sich nur spärliches sanguinolentes Sekret. Sensorium stärker benommen.

Unter zunehmender Schwäche Exitus am 8. III. 1889. Sektion ist nicht gemacht.

Nachtrag.

Ein Fall von infizierter Steinniere ist bei der Bearbeitung dieses Kapitels übersehen worden und soll in folgendem noch kurz erwähnt werden. Es handelt sich um eine 43jährige Frau, deren Leiden seit ca. 14 Jahren bestand, häufig intermittierenden Charakter annahm, in den letzten Jahren aber stetig heftiger wurde. Abgang von Steinen wurde mehrfach beobachtet; im Urin fand sich viel Eiter und häufig Blut. Es wurde daher am 23. IV. 1895 die Nephrektomie vorgenommen. Dabei zeigte sich die Niere von mehreren, stinkenden Eiter enthaltenden Abszessen durchsetzt. In den Abszessen lagen zahlreiche zackige Steine. Der Verlauf war gut; Pat. wurde geheilt entlassen und war jahrelang nach der Operation gesund. Eine Nachforschung nach ihrem Befinden im Winter 1906 war erfolglos. Es erhöhte sich mithin die Zahl unserer Steinkranken auf 18, von denen 15 operiert wurden.

Literaturverzeichnis.

1. Küster, E., Chirurgie der Nieren, Deutsche Chirurgie, Lf. 52b.
2. Israel, J., Chirurg. Klinik der Nierenkrankh. Berlin 1901.
3. Geiß, P., 18 Jahre Nierenchirurgie. Marburg 1900.

4. Delkeskamp, G., Beiträge zur Nierenchirurgie. Beitr. zur klin. Chir., Bd. 44, S. 1ff.
5. Lobstein, E., Die Wandernieren und Hydronephrosen d. Heidelb. Klinik. Beitr. z. klin. Chir., Bd. 27, S. 231.
6. Wyss, M. O., Zwei Dezennien Nierenchirurgie. Beitr. zur klin. Chirurgie, Bd. 32, S. 1ff.
7. Ahlfeld, Wanderniere, Hydronephrose. Operation. Genesung. Arch. f. Gyn. XV. 1879, S. 114.
8. Landau, L., Rezidivierende Hydronephrose einer Wanderniere. Arch. f. klin. Chir., Bd. 26, S. 1881.
9. Bazy, De l'hydronéphrose et de son traitement par l'uretero-pyelo-neostomie. Bull. de l'Acad. de méd. 30 Mars 1897.
   Derselbe, Sur la pathogénie de l'hydronephrose in termittente. La presse medicale 1904, No. 62.
10. Rjabow, Hydronephrose durch Trauma. Russki Wratsch 1903, Nr. 36. Zit. n. Hildebrandt Jahresber. üb. d. Fortsch. d. Chir. 1904.
11. Arnould, Contribution à l'étude de l'hydronephrose. Thèse de Paris 1891.
12. Ayrer, Beitrag zur Lehre von der Hydronephrose im Kindesalter. Inaug.-Diss. Göttingen 1891.
    Derselbe, Über den völligen Schwund des Nierengewebes in Hydronephrosensäcken. Deutsche med. Wochenschr. 1893.
13. Trendelenburg, Über Blasenscheidenfisteloperationen. Samml. klin. Vorträge 1890, Nr. 355.
14. Kelly, H. O., Uereteral anastomosis — uretero — ureterostomy. Bull. John Hopkins Hosp. Oct. 1892.
15. Reisinger, Beitrag zur Behandlung der Hydronephrose. Arch. f. klin. Chir., Bd. 61, H. 2.
16. Snegireff, Über einen Fall von Hydronephrocystoneostomie. Arch. für klin. Chir., Bd. 67, H. 4.
17. Mendelssohn, M., Hydronephrose. Eulenburgs Realencyklop. d. ges. Heilk. Wien XI, 3. Aufl.
18. Guyon, Quelques remarques sur les pyonephroses. Annal. des mal. d. org. genito-urin. XIII. 1895.
19. Wagner, P., Grundzüge der operativen Hydronephrosenbehandlung. Zentralbl. f. d. Krankh. der Harn- und Sexualorgane IX. 1898.
20. Grohé, B., Weiterer Beitrag zur Nierenchirurgie. Arch. f. klin. Chir., Bd. 66, S. 178.
21. Perthes, G., Über Nierenexstirpationen. Deutsche Zeitschr. f. Chir., Bd. 42, S. 201.
22. Braun, Über Nierenexstirpationen. Deutsche med. Wochenschr. 1881, Nr. 31 ff.
23. Guth, Ein Fall von Hydronephrosis sin. mit kong. Mangel d. rechten Niere. Ver. Bl. d. pfälz. Ärzte IX. Mai 1891.
24. Clairmont, P., Beiträge zur Nierenchirurgie. Arch. f. klin. Chir., Bd. 79, S. 667.
25. Schmieden, Die Erfolge der Nierenchirurgie. Deutsch. Zeitschr. f. Chir. Bd. 62, S. 205.
26. Suter, F. A., Über subkutane Nierenverletzungen. Beitr. z. klin. Chir., Bd. 47, S. 349.

III.

Traumatische Leberrupturen mit späterer Ausstoßung großer Lebersequester.

Von

Dr. J. Fertig,
leitendem Arzt der chirurg. Abteil. des Landkrankenhauses in Hanau.

Auf dem Chirurgenkongreß 1904 machte Graser auf traumatische Leberrupturen mit späterer Ausstoßung großer Lebersequester aufmerksam. 2 ähnliche derartige seltenere Fälle habe ich beobachtet und möchte sie hier zur Kenntnis bringen. Der erste ist bereits in der Diskussion zum Graserschen Vortrag erwähnt worden und fällt in meine Assistentenzeit in Göttingen. Herrn Geheimrat Braun, meinem hochverehrten Lehrer, danke ich für die gütige Überlassung des Falles, welchen ich während seiner Abwesenheit in den Ferien behandelt hatte.

Der Verletzte, ein 21jähriger Knecht aus Hemmendorf war früher stets gesund. Am 10. September 1903 war er von einem Pferde mit der rechten Bauchseite sehr gewaltsam gegen die scharfe Kante einer Mauer (Stalleingang) gedrückt worden. Er konnte darauf nur noch einige Schritte weiter wanken, fiel um und soll circa 5 Minuten bewußtlos gelegen haben. Im Leibe traten rechts sehr heftige Schmerzen auf. In den ersten beiden Tagen kam 2 mal Erbrechen, das sich später nie wieder einstellte. Wenige Tage nach der Verletzung trieb sich der Leib auf, Stuhlgang erfolgte erst am 5. Tage auf Klistier. Wegen der peritonitischen Reizung hatte der behandelnde Arzt eine Eisblase verordnet und Opium gegeben. Nach 7 Tagen trat Ikterus ein nebst Durchfällen. Fieber war nicht vorhanden, aber der junge Mann verfiel zusehends.

14 Tage nach erfolgtem Trauma wurde Pat. in die chirurgische Klinik zu Göttingen gebracht. Der kachektisch aussehende Mann war stark ikterisch, der Urin durch Gallenfarbstoff dunkelbraun gefärbt, der Stuhlgang vollkommen entfärbt. Die Körpertemperatur betrug 36,2—36,7°, Puls 90, war schwach. Die Atmung war sichtlich erschwert, beschleunigt, mit Schmerzen verbunden, die bis in die rechte Schulter ausstrahlten. Das

Abdomen fand sich gleichmäßig aufgetrieben, der größte Umfang betrug 86 cm. Die Leber erschien sehr stark nach oben verdrängt und vergrößert. Der rechte Rippenbogen war auf Druck schmerzhaft, ebenso das gespannte Epigastrium. Bei der Perkussion des Abdomens fand sich oberhalb des Nabels lauter, tympanitischer Klang in halbmondförmiger Figur, während die abhängigen Partien gedämpft erschienen und Fluktuation gaben. Der festgestellte Flüssigkeitserguß war nicht frei verschieblich. Durch Punktion in der Mittellinie des Leibes wurden 2700 ccm einer tief dunkelgrünen galligen Flüssigkeit entleert. Ein Ausstrich dieser Flüssigkeit auf Glyzerinagar blieb steril. Als nach Verlauf von 2 Tagen, der allerdings nicht vollkommen entleerte Erguß sich zu früherer Höhe im Abdomen wiederangesammelt hatte, mußte wohl nach der Anamnese und dem aufgenommenen Status zu schließen, eine Verletzung der abführenden Gallenwege angenommen werden. Da der Stuhlgang vollkommen entfärbt war, so glaubte ich, daß es sich hier um eine Leberverletzung mit Zerreißung des Ductus choledochus handele.

Am 29. IX., also 19 Tage nach erfolgter Verletzung, eröffnete ich mit einem 20 cm langen, in der rechten Mamillarlinie vom Rippenbogen abwärts laufenden Schnitt das Abdomen. Das Peritoneum parietale, wie auch die Darmschlingen waren schwarzgrün verfärbt und überall zeigten sich ausgedehnte flächenförmige Verwachsungen zwischen den einzelnen Darmschlingen einerseits und der vorderen Bauchwand andererseits. Nach Lösung einiger Verwachsungen entleerte sich dunkelgrüne Galle, wie sie bei der Punktion zutage gefördert worden war. Durch Lösung von Darmschlingen wurde die Unterfläche der Leber freigelegt und fand sich hier die leere Gallenblase vollkommen intakt. Auch am Ductus cysticus wie choledochus konnte eine Verletzung nicht entdeckt werden. In der Bursa omentalis hatte sich keine Galle angesammelt. Um nun die konvexe Leberfläche zu besichtigen, mußten auch hier festere Verklebungen zwischen unterem Leberrand und vorderer Bauchwand gelöst werden, wodurch eine enorm große subphrenische Höhle eröffnet wurde, die angefüllt war mit mehreren Litern einer schwarzgrünen zähen Galle, in der eine Anzahl alter Blutgerinnsel schwamm. Das Zwerchfell war sehr stark nach oben gedrängt, seine Kuppe stand in der Höhe der 3. Rippe. Im rechten Leberlappen fand sich ein sehr langer, unregelmäßiger, tiefer Einriß, der durch Fibrinauflagerungen z. T. geglättet und ausgefüllt war. Die Ausdehnung der Verletzung nach hinten-oben konnte man wegen der schweren Zugängigkeit nicht ganz übersehen. An eine Verkleinerung des Risses konnte natürlich nach Lage der Verhältnisse nicht gedacht werden, es wurde die subphrenische Höhle mit steriler Gaze tamponiert, auch ein Tampon zwischen die Darmschlingen eingeführt und die Bauchwunde verkleinert.

In den ersten 7 Wochen nach der Operation befand sich der Kranke in einem sehr elenden Zustande. Das infolge des Eingriffs eingetretene anfangs hohe Fieber ging nach 3 Wochen zurück, um aber dann wieder aufzutreten. Alle Galle, welche die Leber produzierte, floß durch die Wunde ab, so daß täglich 2mal der Verband gewechselt werden mußte. Die Tampons wurden am 16. Tage entfernt und durch ein dickes Drainrohr ersetzt, das in den subphrenischen Raum zu liegen kam, denn nur von da entleerte sich die Galle. Der Ikterus verschwand nach circa 3

Wochen, nach welcher Zeit auch der Urin frei von Gallenfarbstoff gefunden wurde. Der Stuhlgang blieb tonfarben, das Körpergewicht ging auf 77 Pfund zurück. Aus der Wunde entleerte sich mit der Zeit auch viel Eiter. Dann trat zunehmende Besserung ein, die Wundhöhle verkleinerte sich, Eiterung wie Fieber ließen nach, der Stuhlgang färbte sich ein wenig, Appetit und Körpergewicht nahmen zu. Am 23. XII. 1903, also 15 Wochen nach erfolgtem Trauma, stieß sich unter plötzlich einsetzendem Fieber und Schmerzen ein etwa hühnereigroßes, gallig gefärbtes Stück der Leber ab, worauf Schmerzen und Fieber wieder verschwanden. Hiernach erholte sich der Patient schneller, der Gallenfluß aus der Wunde wurde immer weniger, der Stuhlgang färbte sich normal. Bei der Entlassung aus der Klinik am 17. I. 1904 fühlte sich der Mann vollkommen wohl, er hatte in den letzten 7 Wochen 20 Pfund zugenommen, aber es bestand immer noch eine Galle absondernde Fistel. Am 1. III. 1904 stellte sich Pat. nochmals vor, er hatte noch 13 Pfund zugenommen, war beschwerdefrei und arbeitsfähig. Die Fistel war vollkommen geschlossen, die Wunde fest vernarbt, ein Bruch nicht entstanden.

Es hatte sich also in unserem Falle um eine schwere subkutane Leberverletzung gehandelt, deren Ausdehnung sich zur Zeit der Operation gar nicht mehr genau feststellen ließ. Jedenfalls müssen durch die Verletzung eine Anzahl größerer Gallengänge eröffnet worden sein, wodurch die Möglichkeit gegeben wurde, daß alle Galle sich durch die Wunde entleerte und nichts mehr nach der Gallenblase und dem Darm abgeführt werden konnte. Die relative Unschädlichkeit der Galle für das Peritoneum hat sich auch in diesem Falle wieder einmal gezeigt. Trotz der großen Mengen, welche über 2 Wochen lang in den freien Bauchraum einflossen, sah man doch nur eine serofibrinöse Reizung des Bauchfells, welche zu den allseitigen Verwachsungen geführt hat, eine eitrige Peritonitis hat die Galle nicht zu erzeugen vermocht. Wie große Mengen sich im Peritonealraum nach Verletzungen, ohne großen Schaden zu verursachen, ansammeln können, dafür noch einige Beispiele aus der Literatur: Schlatter beschreibt einen Fall, bei dem 10 Liter Galle 2 Wochen lang sich in der freien Bauchhöhle befanden, ohne ausgesprochene peritonitische Reizerscheinungen auszulösen. Landau aspirierte in 29 Tagen 27 Liter Galle und erzielte Heilung dadurch. Landerer bei einem Überfahrenen in 5 Sitzungen 35 Liter innerhalb 27 Tagen. Michaux entleert mit gutem Erfolge am 17. Tage post trauma den Gallenerguß. Nach einer statistischen Zusammenstellung von Terrier und Auvray sind von 21 Gallenpunktionen nach Verletzungen der Gallenwege 12 geheilt worden, die sekundäre Laparotomie wurde weiterhin dann noch 7 mal mit 4 Heilungen ausgeführt.

Die Frage, ob normale Galle imstande ist, eine Peritonitis zu erzeugen, ist noch immer wechselnd beantwortet worden. Ehrhardt hat nun durch seine Versuche an gesunden Tieren nachweisen können, daß die normale Galle in allen Abschnitten der Gallenwege außer dem letzten Teil des Ductus choledochus steril ist. Ehrhardts Experimente haben ergeben, daß normale Galle, wie sie aus der Gallenblase, Ductus cysticus und Ductus hepaticus, nach Anlegung einer intraperitonealen Gallenfistel entleert wird, entzündliche Erscheinungen im Peritoneum nicht hervorruft. Die Galle wurde in vielen Fällen bei den operierten Tieren vom Peritoneum resorbiert. Eine Peritonitis durch die chemische Wirkung der Galle, wie man früher zum Teil annahm, gibt es nach Ehrhardts Ansicht nicht.

Im zweiten hierher gehörigen Falle handelte es sich um einen 14jährigen Landwirtschaftsgehilfen aus Westuffeln, welcher am Nachmittag des 25. Mai 1905, nachdem ihm die Pferde durchgegangen waren, vom Wagen fiel und überfahren wurde. Das eine Rad des schweren, allerdings leeren Ackerwagens ging dem Jungen quer über den Leib, er war einige Zeit bewußtlos, mußte erbrechen und konnte nicht mehr gehen. Der herbeigeholte Arzt fand den Jungen wieder bei besserem Befinden, ordnete deshalb Bettruhe an, sobald aber wieder Erbrechen einträte, solle man den Patienten sofort ins Krankenhaus bringen. Am nächsten Vormittag begann das Erbrechen wieder mit erneuter Heftigkeit, man ließ aber den Kranken ruhig liegen, auch ohne zum Arzt zu schicken. Als dieser am 27. V. nochmals vorsprach, ordnete er die sofortige Überführung ins Landkrankenhaus zu Kassel an, da Patient fortwährend erbrach. Er konnte auch keinen Urin mehr lassen, weder Flatus noch Stuhlgang gingen ab und es waren heftige Schmerzen im ganzen Leibe vorhanden.

Bei der Untersuchung, 48 Stunden nach erfolgter Verletzung, fand ich einen schmächtigen, im Wachstum wie Entwickelung zurückgebliebenen, blaß aussehenden Jungen, der fortwährend laut stöhnte. Außer einer kleinen, oberflächlichen Wunde am Knie war keinerlei äußere Verletzung vorhanden. Die Zunge war belegt, Puls voll, 110 in der Minute, Temperatur in der Achselhöhle 37,6°, im After gemessen 38,3°. Der Leib erschien gleichmäßig aufgetrieben, stark gespannt und äußerst druckempfindlich, besonders in der Lebergegend. Darmperistaltik war deutlich wahrnehmbar, die oberen Partien des Abdomens ergaben bei der Perkussion tympanitischen Schall, die abhängigen waren gedämpft.

Nach dem aufgenommenen Befunde glaubte ich, es handele sich um eine beginnende Peritonitis infolge Darmruptur, möglicherweise könne noch eine Leberverletzung dabei sein. Es wurde sofort zur Operation geschritten und das Abdomen zuerst in der Medianlinie unterhalb des Nabels eröffnet. Stark geblähte, leicht ikterisch verfärbte Dünndarmschlingen quollen aus der Wunde hervor und zugleich eine sehr große Menge dunklen Blutes, die Därme schwammen im Blut. Nach genügender Reinigung der Bauchhöhle von Blut wurde nun der Darm abgesucht, aber nirgends eine Ver-

letzung an ihm wie an seinem Mesenterium gefunden. Da nun aus der Lebergegend immer noch Blut nachlief und von der Leberunterfläche eine Menge Cruor entfernt werden konnte, so mußte es sich doch wohl allein um eine Verletzung der Leber handeln. Um mir dies Organ nun leichter zugänglich zu machen, wurde ein zweiter Bauchschnitt rechts von der Mittellinie durch den Musculus rectus vom Rippenbogen abwärts führend angelegt. Nach Entfernung reichlicher Cruormassen zeigte sich der rechte Leberlappen überall glatt und unversehrt. Links vom Ligamentum suspensorium und Lig. teres, dicht an diesen Bändern und parallel mit ihnen laufend fand ich nun einen sagittalen, sehr tiefen Riß durch die ganze Leber hindurchgehend, der sich bis zum Zwerchfell hinauf verfolgen ließ. Der linke Leberlappen war vom rechten abgetrennt und hing eigentlich nur noch am Ligamentum coronarium, er war vollkommen blutleer und hatte eine blaßgelbe Färbung.

Eine Naht erschien nach diesen Verhältnissen natürlich zwecklos und kaum ausführbar, hätte wohl auch die Blutung nicht exakt zum Stehen gebracht, es war deshalb zweckmäßiger, den Riß fest auszutamponieren, aber ferner auch den ganzen anämischen linken Leberlappen von Tampons zu umhüllen, da seine Abstoßung wohl vorauszusehen war. Die seitliche Bauchwunde wurde dann verkleinert, die mediane ganz geschlossen.

Nach der Operation war der Puls sehr schlecht, es wurden Kochsalzinfusionen gemacht. In den nächsten Tagen war Patient sehr blaß und schwach. Starker Gallenfluß aus der Wunde trat ein, ferner auch leichter Ikterus, der allerdings nach 5 Tagen wieder verschwand. Die Temperatur war etwas erhöht. Patient hatte einmal erbrochen, was sich nicht wiederholte. Stuhlgang erfolgte schon am ersten Tage nach der Operation auf Glyzerinklysma. Nach 14 Tagen wurde die Temperatur normal, die Wunde fing an zu eitern, die Tampons lockerten sich und konnten allmählich entfernt werden, der letzte 4 Wochen nach der Operation. Der Gallenabfluß hatte allmählich aufgehört, aber die Eiterung war ziemlich stark. Nach 7 Wochen hatte sich Patient soweit erholt, daß er das Bett zeitweise verlassen konnte. Am 54. Tage nach der Operation wurde beim Verbandwechsel der sequestrierte linke Leberlappen aus der Wunde herausgezogen. Der Sequester war 8,5 cm lang, 8 cm breit und 2—3 cm dick, die Lebersubstanz sah vollkommen normal aus, die Zeichnung war sehr gut erhalten. Nun schloß sich die Wunde schnell, Appetit wie Allgemeinbefinden wurden sehr gut, so daß Patient am 15. August, 10 Wochen nach erfolgter Verletzung, vollkommen geheilt entlassen werden konnte. Bei einer Nachuntersuchung Mitte September war der Junge blühend, ohne Beschwerden, ein Bauchbruch war nicht vorhanden.

Was die Symptomatologie subkutaner Leberverletzungen anlangt, so wird als charakteristisch angegeben: 1. Shok; 2. Anaemie; 3. Kontraktur der Bauchdecken, infolge peritonealer Reizung; 4. rechtsseitiger Schulterschmerz wird schon von altersher als für Leberverletzungen charakteristisch bezeichnet, die Übertragung nach der Schulter soll der Phrenicus bewirken; 5. primärer Ikterus; 6. traumatische Hepatitis, Schwellung der Leber. Jedoch nicht

immer wird sich die Diagnose, besonders bei ganz frischen Fällen, exakt stellen lassen, da Verletzungen des Magendarmkanals ganz ähnliche Erscheinungen hervorrufen.

Die Verletzung des linken Lappens kommt anscheinend ziemlich selten zur Beobachtung. Langenbuch berechnet, daß der rechte Lappen sechsmal häufiger Sitz der Leberrisse sei als der linke und die konvexe Seite doppelt so häufig betroffen werde als die konkave. Einem unserem zweiten ähnlichen Fall hat Wilms auf dem Chirurgenkongreß 1905 Erwähnung getan. Dem betreffenden Patienten war eine Brechstange, die er in das Rad eines rollenden Eisenbahnwagens gesteckt, mit voller Wucht in die Magengegend geschlagen. Auf Grund der Krankheitssymptome: Schmerzen, Spannung der Bauchdecken, mäßige Anämie, nahm Wilms eine schwere innere Verletzung an, wahrscheinlich des Magens oder der Leber. Bei der Operation fand er eine starke Ansammlung von dunklem Blut in der Oberbauchgegend. Hier lag der durch den Schlag gegen die Wirbelsäule vollkommen abgetrennte linke Leberlappen frei in der Bauchhöhle. Wilms brachte durch ausgiebige Tamponade die Blutung zum Stehen und den Fall zur Heilung.

Was nun die therapeutischen Maßnahmen bei derartigen schweren Verletzungen betrifft, so ist man sich jetzt wohl darüber einig, daß nur ein schnelles chirurgisches Vorgehen am Platze ist. Schlatter sagt in seiner Abhandlung über die Behandlung traumatischer Leberrupturen: „Der fast durchweg tödliche Verlauf der nicht operativ behandelten Leberrupturen gibt dem Chirurgen das Recht, gestützt auf eine bloße Wahrscheinlichkeitsdiagnose, eine Laparotomie vorzuschlagen, um rechtzeitig der eventuellen Leberblutung entgegentreten zu können. Je früher der operative Eingriff ausgeführt wird, desto günstiger ist die Prognose.“ Nötzel plädiert sehr für ein schneidiges Vorgehen: Wenn auch nur ein begründeter Verdacht einer intraabdominellen Verletzung, speziell der Leber, bestehe, so sei die Probelaparotomie auf jeden Fall angezeigt, da sie niemals schade, häufig aber das Leben rette. Auch der Shok bilde keine Kontraindikation für sofortige Operation, da ja der durch die intraabdominelle Verletzung unterhaltene Kollaps erst schwinde, wenn dessen Ursache beseitigt wäre.

Wenn heut zutage nach diesen Grundsätzen verfahren wird, so ist wohl zu erwarten, daß wir späterhin eine günstigere Statistik erhalten werden, als die, welche Edler im Jahre 1887 gegeben hat. Die Mortalität betrug nach seiner Berechnung bei Leberverletzungen 66,8 Proz., speziell bei Rupturen 85,7 Proz. Edler hat 189

Fälle subkutaner Leberverletzungen zusammengestellt, 162 davon sind gestorben, und zwar gingen zugrunde an der Größe der Verletzung nur 19; an Blutung 69; an entzündlichen Prozessen 34 und 40 an anderen Ursachen.

Literaturverzeichnis.

1. Edler, Langenbecks Archiv, Bd. 34, 1887.
2. Ehrhardt, Verhandl. der Deutschen Ges. f. Chir. 1904, II.
3. Graser, ibid. 1904, II.
4. Landau, Deutsche Zeitschr. f. Chir., Bd. 29.
5. Landerer, ibidem.
6. Michaux, Bull. et mém. de la soc. de chir. 1893.
7. Nötzel, Bruns Beiträge, Bd. 48, Heft 2.
8. Schlatter, ibid. Bd. 15.
9. Wilms, Verhandl. d. Deutschen Ges. f. Chir. 1905, I.

IV.

Aus der königl. chirurgischen Universitätsklinik zu Göttingen.
(Direktor: Geh.-Rat Prof. Dr. Braun.)

Beitrag zur Pathologie des Alveolarechinococcus.

Von

Dr. **Adolf Jenckel**,
Privatdozent und früherem Assistenzarzt der Klinik.

(Mit 7 Abbildungen.)

Während in der hiesigen Gegend der hydatidöse Echinococcus beim Menschen nicht selten beobachtet wird — innerhalb der letzten 10 Jahre wurden in der chirurgischen Klinik zu Göttingen 13 Fälle von Echinococcus hydatidosus hepatis behandelt —, sind nur wenige Publikationen über das Vorkommen des Alveolarechinococcus beim Menschen hier in Norddeutschland, speziell in der Provinz Hannover vorhanden. Wohl konnte ich durch meine Untersuchungen vor zwei Jahren (14) den Nachweis erbringen, daß die Angaben in der Veterinärmedizin über das Vorkommen des Alveolarechinococcus beim Vieh sehr ungenau und schwankend sind, und wir hier in Göttingen zum Beispiel gar nicht selten diesen Parasiten beim Schwein und Rinde vorfinden, jedoch war es mir nicht möglich, außer dem von Meyer (32) im Jahre 1881 beschriebenen Fall von Alveolarechinococcus beim Menschen einen weiteren zu eruieren als jenen, welcher mir Veranlassung gab, auf Grund mikroskopischer Untersuchungen meinen Standpunkt über das Verhältnis zwischen Echinococcus alveolaris und hydatidosus zu präzisieren. Damals sprach ich die Ansicht aus, daß der Grund für das seltene Vorkommen des vielkammerigen Blasenwurms beim Menschen hier in Norddeutschland wohl in der Unkenntnis des klinischen Bildes zu suchen sei, daß auch in unserer Gegend diese Erkrankung öfter vorkomme, als man nach den wenigen Publikationsfällen vermuten

dürfe, aber nicht richtig erkannt, womöglich nur für die interne Behandlung geeignet erachtet würde, zumal wenn erst Tumoren in der Leber, mit Ascites, Ikterus, Kachexie einhergehend entstanden sind, die, als Carcinom der Leber gedeutet, jeden operativen Eingriff für nutzlos erachten lassen. Stößt doch bekanntlich die Diagnose nicht nur zu Lebzeiten in den meisten Fällen auf große Schwierigkeiten auch in Gegenden, wo, wie in Süddeutschland und Tirol dieser Alveolarechinococcus häufiger auftritt, als die hydatidöse Form, sondern auch post mortem bei der Autopsie. Ist es doch einer Autorität auf dem Gebiete der pathologischen Anatomie wie Baumgarten [1]), der in seinem früheren Wirkungskreise zu Königsgberg niemals Gelegenheit hatte, den multilokulären Echinococcus zu sehen, passiert, makroskopisch den betreffenden Tumor der Leber für ein Carcinom zu halten, während die mikroskopische Untersuchung eine Erkrankung durch vielkammerigen Blasenwurm feststellte. Posselt (39) (S. 127) führt in seiner Besprechung der pathologischen Anatomie des Alveolarechinococcus noch verschiedene Fälle an, wo nicht nur seitens der Chirurgen bei der Autopsia in vivo, sondern auch post mortem von den Pathologen die Diagnose auf Carcinom der Leber gestellt wurde, während ein Alveolarechinococcus vorlag. Wurde ja doch diese parasitäre Leberaffektion eben wegen dieses makroskopischen Anblicks lange Zeit hindurch als besondere Krebsform, Kolloidkrebs, betrachtet. Auch Dévé (6) weist gerade auf diese durch nekrotischen Zufall im Zentrum bedingte Eigenschaft des beim Menschen vorkommenden Alveolarechinococcus hin, der wie ein Carcinom in das umgebende Gewebe vordringt, dasselbe durch seine Toxine zur Nekrose bringt und ebenfalls Metastasen hervorruft von der gleichen Beschaffenheit und demselben Charakter, wie das Muttergewebe. Berücksichtigt man außerdem den chronischen Verlauf dieser Erknankung, der die betreffenden Individuen erst nach Jahren zum Opfer fallen, und zieht man die Tatsache in Betracht, daß gerade derartige Kranke, die für den Arzt und die Klinik großes Interesse bieten, seitens der Angehörigen möglichst bald aus den Krankenhäusern entfernt werden und so der Autopsie und genaueren Nachuntersuchung entgehen, so wird man auch darin eine Erklärung für das scheinbar seltene Vorkommen dieser Erkrankung in hiesiger Gegend finden. Nach meiner Ansicht hat man in Norddeutschland wegen der Unkenntnis auf das Vorkommen des multilokulären Echinococcus weniger geachtet als in Süddeutschland, wo

1) Siehe Liebermeister, Nr. 24, S. 37.

infolge der einmal erhobenen eigenartigen Befunde die Untersuchung strenger durchgeführt wurde, und wo man dann, nachdem einmal darauf aufmerksam gemacht worden war, auch öfter Gelegenheit hatte, gleiche Befunde an anderen Individuen zu erheben.

Da mir im Sommersemester 1905 Gelegenheit geboten wurde, nicht nur den klinischen Verlauf eines Falles von multilokulärem Leberechinococcus bei einem jungen Mann zu beobachten, sondern auch post mortem die mikroskopische Untersuchung auszuführen, so möchte ich nicht unterlassen, diesen Fall genauer zu beschreiben und dem bekannten Material an Einzelbeobachtungen hinzuzufügen.

Es handelte sich um einen 31jährigen Arbeiter aus Eisenach, der dort geboren war und niemals in einer südlicheren Gegend gelebt hatte. Seit 15 Jahren wohnte der Mann in der Umgebung von Göttingen. Derselbe wurde am 7. III 1905 zwecks Operation von der hiesigen medizinischen Klinik der chirurgischen zugewiesen mit der Diagnose „Echinococcus hepatis hydatidosus.

Aus der Anamnese ging hervor, daß der mittelgroße Mann ein Jahr vorher beim „Baumausputzen" aus einer Höhe von 5 m herabgefallen und mit dem Rücken auf harten Erdboden aufgeschlagen war. Damals bestanden heftige Schmerzen in der Lumbal- und Schultergegend. Auch soll sich seitdem in der Lebergegend eine Schwellung langsam entwickelt haben, die besonders in den letzten Monaten an Umfang zunahm und zu Atembeschwerden Veranlassung gab, die speziell beim Herumgehen sich bemerkbar machten. Auch der Appetit wurde allmählich geringer, die früher völlig gesunde Gesichtsfarbe schlechter.

Der Befund in der chirurgischen Klinik lautete: Sehr elend aussehender mittelgroßer, abgemagerter Mann. Die Haut ist leicht ikterisch verfärbt, die Wangen sind eingezogen, überhaupt ist das Fettpolster recht spärlich entwickelt.

Das Abdomen ist faßförmig aufgetrieben, besonders erscheint die rechte Seite und das Hyphochondrium vorgewölbt. Die untere Lebergrenze ragt gut 3 Finger breit über die Nabelhorizontallinie nach unten hinweg, fühlt sich in toto hart an, läßt aber an der Oberfläche keine höckrige Beschaffenheit erkennen, sondern ist glatt. Der höchste Punkt der Vorwölbung liegt etwa in der Mitte zwischen Schwertforsatz und Nabel, etwas nach rechts von der Linea alba. Hier klagt der Mann über Schmerzen bei Druck. Die Lebergrenze reicht links fast bis zur Mammillarlinie, die Linea alba in Nabelhöhe überschreitend, der obere Rand endet in Höhe der 6. Rippe. Die Auftreibung des Leibes ist hauptsächlich bedingt durch freien Ascites der Bauchhöhle. Der Umfang des Leibes in Nabelhöhe beträgt 87 cm, in der Mitte zwischen Nabel und Schwertfortsatz 87 cm, über dem Schwertfortsatz 88 cm, in der Mitte zwischen Nabel und Symphyse 71 cm. Bei Lageveränderung deutlicher Schallwechsel. Unter dem rechten Musculus rectus in der Mitte zwischen Schwertfortsatz und Nabel fühlt man eine etwa faustgroße Partie der Leber, die sich deutlich vorwölbt und bei Druck Schmerzen auslöst.

Die Brustorgane lassen keine Veränderungen erkennen. Im Harn kein Albumen, keine Sacharum. Vom Rektum aus konnte nichts Pathologisches festgestellt werden.

Nach dem ganzen Befunde neigten auch wir der Ansicht zu, daß ein einkammeriger Echinococcus der Leber vorhanden sei, dessen Kuppe an der Stelle der buckelartigen faustgroßen Vorwölbung in der Mitte zwischen Schwertfortsatz und Nabel lag. Diese Partie wurde am 10. III. 1905 in Chloroformnarkose freigelegt (Geh. Rat Braun) und zwecks späterer Punktion und Eröffnung durch zahlreiche Seidennähte fixiert, welche die Leberkuppe mit dem Peritoneum parietale vereinigte. 4 Tage später wurde dann die eingenähte Leberpartie, an der makroskopisch keine Veränderungen zu erkennen waren, punktiert, und zwar nach verschiedenen Richtungen hin und in verschiedener Tiefe. Von einer Cyste wurde jedoch nichts gefunden, obwohl zur tiefen Punktion die längsten Hohlnadel benutzt waren; überall konnte nur normales Lebergewebe und Blut entfernt werden. Daher Vereinigung der Wundränder nach Unterminierung der Haut durch dicke Seidennähte. Asept. Verband.

18. III. 1905. Leib stark aufgetrieben, deutliche Undulation, starker Juckreiz bedingt durch den stärker gewordenen Ikterus. Der Umfang des Leibes beträgt über dem Schwertfortsatz 89 cm, in der Mitte zwischen Nabel und Schwertfortsatz 94,7 cm, über dem Nabel 92 cm, zwischen Nabel und Symphyse 91 cm. Die Entfernung des Nabels von der Spina ilei ant. sup. beträgt 23 cm beiderseits. Beide Beine zeigen deutliches Ödem, das bis zum Oberschenkel hinauf reicht. Der Appetit ist gering, Stuhlgang regelmäßig. Der Harn deutlich ikterisch, Eiweiß ist nicht nachweisbar. Temperatur 38,2; Puls 112 klein, regelmäßig. Überall an der Haut Kratzstellen. Ziemlich oft Nasenbluten; der Mann klagt über häufigen Juckreiz in der Nase und bohrt infolgedessen viel mit den Fingern in derselben herum. Starke Ektasie der Venae epigastricae.

Vom 25. III. bis 7. V. 1905 lag Patient isoliert, da sich im Anschluß an die Kratzaffekte in der Nase ein Erysipel des Kopfes eingestellt hatte. Der Ascites, sowie das Ödem der Beine hatten bedeutend zugenommen, letzteres war bis zur Inguinalgegend nach oben hin nachweisbar; die Genitalien waren unförmlich gestaltet.

8. IV. 1905. Punktion des Abdomens mittels Trokar in der Medianlinie zwischen Nabel und Symphyse. Entleerung von etwa 8 Liter leicht ikterisch verfärbter, klarer Flüssigkeit, die einen hohen Eiweißgehalt zeigte, da kleinere Mengen im Glasgefäß sofort koagulierten.

Patient fühlt sich nach der Punktion bedeutend erleichtert, die Wunde in der Mitte zwischen Schwertfortsatz und Nabel granuliert noch oberflächlich. Kein Fieber, Puls 130, klein, leicht unterdrückbar. Appetit gering. Seitens der Lungen und des Herzens sind keinerlei Veränderungen nachweisbar.

15. IV. 1905. Da sich wieder Flüssigkeit angesammelt hat, nochmalige Punktion mittels Trokar etwas unterhalb der letzten Stichöffnung. Entleerung von etwa $6\frac{1}{2}$ l Flüssigkeit, in der zahlreiche Fibrinflöckchen liegen.

19. IV. 1906. Aus der mit einer Seidennaht geschlossenen Troicarwunde entleert sich nach außen viel Ascitesflüssigkeit. Das Ödem der

Beine und äußeren Genitalien besteht weiter. Pat. ist sehr verfallen, schläft viel. Zeitweise Nasenbluten.

3. VI. 1905. Da sich wieder viel Ascites gebildet, wird heute in Chloroformnarkose das Abdomen durch einen Schnitt in der Medianlinie zwischen Nabel und Symphyse eröffnet und etwa 5 l Flüssigkeit entleert. Darauf Inspektion der Leber von der kleinen Bauchwunde aus. Eine weitere Aufklärung des Leberleidens ergibt sich daraus nicht. Um die Zirkulationsverhältnisse zu bessern, wird nach dem Vorschlage von Talma das ziemlich atrophische Netz mit dem Peritoneum parietale der vorderen Bauchwand in breiter Ausdehnung durch feine Seidennähte vereinigt. Bauchnaht, asept. Verband.

9. VI. 1905. Patient fühlt sich sehr elend, Puls klein, 120. Leib wieder stark ausgedehnt, das Ödem der Beine ist nicht wesentlich zurückgegangen, der Ikterus hat etwas an Intensität verloren. Zeitweise abends Fieber (38—38,8). Starke Bronchitis, Auswurf gering, ohne Besonderheiten. Prießnitzscher Umschlag um die Brust. Kampferölinjektionen zur Anregung der Herztätigkeit. Der Stuhlgang ist regelmäßig, die Fäces sind nicht acholisch.

20. VI. 1905. Da sich wieder viel Ascites gebildet hat, wird heute nochmals die Punktion des Abdomens in der Medialinie dicht unterhalb des Nabels ausgeführt, und gut 8 l gelblicher Flüssigkeit entleert. Der Ikterus besteht in geringem Grade, im übrigen Status idem.

15. VII. 1905. Nochmalige Punktion des Abdomens und Entleerung von etwa 9 l klarer, gelblicher Flüssigkeit. Temp. 38,2 abends; Puls 114.

20. VII. 1905. Patient war in der letzten Zeit öfter benommen, redete unverständliche Worte, ließ Harn und Stuhlgang unter sich.

Heute unter den Erscheinungen zunehmender Schwäche Exitus letalis $11^1/_2$ Uhr p. m.

Die Sektion ergab folgendes. (Obduzent Prof. Borst):

Keine Totenstarre, starke Abmagerung, Auftreibung des Leibes, Atrophie des in der Bauchhaut befindlichen Fettpolsters und der Bauchmuskulatur. Große Mengen klarer, stark gelblicher Flüssigkeit in der Bauchhöhle. Starke Ektasie der Bauchvenen, besonders der Venae epigastricae. Das Netz ist mit zum Teil sehr großen Gefäßen versehen und an der Bauchwand ausgedehnt adhärent. Auch die Vorderfläche der Leber zeigt zum Teil breite, straffe Verwachsungen besonders an der Grenze zwischen rechtem und linkem Lappen und im Bereich des rechten Lappens. Im Ligamentum teres, das verdickt ist, verläuft nach der Bauchwand eine Reihe von offenen Gefäßen, zum größten Teil von venösem Charakter. Das ganze Mesenterium ist etwas verdickt und verkürzt. Die Konvexität des rechten Leberlappens ist ausgedehnt durch mächtige Schwielen mit Bauchwand und Zwerchfell verwachsen. Andererseits bestehen feste Verwachsungen des Unterlappens der rechten Lunge mit dem Zwerchfell. Die Leber ist im ganzen stark vergrößert, die Kapsel in toto etwas verdickt. Der linke Lappen zeigt auffallend große Acini von weißlichgelber, zum Teil mehr dunkelgelb gefärbter Peripherie und mit dunkelroten Zentren. Im rechten Lappen befindet sich eine kindskopfgroße Cyste mit trüber, schmutziggelber Flüssigkeit. Die Innenfläche der Cyste zeigt ein in Fetzen zerfallenes, im Wasser flottierendes, maceriertes Gewebe von schmutzig gelbgrünlicher Farbe,

in dem zinnoberrote Färbungen auffallen. Die Cysteninnenwand ist nicht glatt, sondern grobhügelig, fast kotyledonenartig gegliedert. Die Cystenwand wird gebildet von einem mehrere Zentimeter breiten Saum eines grauweißen, schwieligen Gewebes, das massenhaft mattgelbweiß gefärbte Inseln einschließt und in den peripheren, mehr gegen das Lebergewebe zugekehrten Schichten in einer mehr graurötlichen Zone reichlich kleinste, mit bloßem Auge eben sichtbare, dicht gelagerte, rundliche Hohlräume enthält.

In der Umgebung der großen Cyste findet man einige mit gemischten Thromben versehene, gelbweiße, körnige Prominenzen verschiedenster Größe unter der Leberkapsel. Wo diese mit dem Zwerchfell verwachsen ist, treten diese Knötchen an der der Lunge zugekehrten Oberfläche des Zwerchfells auf, und sind ebenfalls in den Verwachsungen des Lunge nachweisbar. Die Pleura visceralis ist an der Basis des rechten Unterlappens in dieser Masse aufgegangen. Die Vena portarum ist durch den Lebertumor komprimiert. Der Unterlappen der rechten Lunge ist zusammengedrückt, luftleer, dunkelrot, schlaff. Die übrigen Teile beider Lungen sind lufthaltig, blut- und sehr saftreich.

Das Herz ist schlaff, besonders rechts; braune Atrophie. Klappen in Ordnung, kleinste, freie rötliche Gerinnsel im rechten Vorhof und den Ästen der Art. pulmonalis.

Milz mäßig vergrößert, blaurot, hart; Pulpa blutreich, Trabekelsystem verdickt. Magenschleimhaut feinkörnig, zum Teil schiefrig pigmentiert und mit vielem Schleim bedeckt. Darm ohne Besonderheiten. Beide Nieren weich, Rinde nicht verbreitert, aber von trüber, blaßgraugelber Farbe. Das Bindegewebe zwischen rechter Niere und Leber ist stark verhärtet.

Die Vena cava in ihrem untersten Teil, und die Vena iliaca sin. zeigen wandständige, rostbraun gefärbte Stränge und flach prominierende Platten. Von der Grenze des unteren und mittleren Drittels der Vena cava beginnt ein der Wand einseitig adhärenter, flacher, zentral weicher, außen schwach geriffelter Thrombus, der bei sukzessiver, nach oben zunehmender Kompression der Vena cava zu einer schmalen Spalte, bis in die Gegend der Einmündung der Lebervenen verfolgt werden kann. In dieser Gegend ist die Vena cava von starr infiltriertem Gewebe umgeben und derartig verengt, daß nur die feinste Sonde den Rest des Lumens zu passieren vermag. Von dieser Stelle stärkster Stenose bis zur Mündung der Vena cava in den rechten Vorhof ist die Vene wieder weit. An der Stenose sieht man reichlich graugelbe Körnchen und Bläschen in das Lumen der Vene hineinragen.

In der engen Gallenblase schleimige Galle mit einigen Pigmentkalksteinen.

Pathol.-anatom. Diagnose: Echinococcus multilocularis des rechten Leberlappens mit großer zentraler Cyste. Perihepatitis adhaesiva, Hypertrophie des linken Leberlappens. Fett- und Stauungsleber. Ikterus der Leber. Cholelithiasis. Vordringen des Echinococcus durch das Zwerchfell und Übergreifen auf die Pleura des rechten Unterlappens. Einwachsen in das Lumen des obersten Abschnittes der Vena cava inferior. Fast völlige Obliteration der Cava inferior in der Höhe der Einmündung der Lebervenen. Kompression der Cava in ihrer oberen Hälfte mit älterer und

frischerer Thrombenbildung. Vikariierende Ektasie der Venae epigastricae. Ascites. Adhärenz des Netzes an der vorderen Bauchwand. Offene, zur Bauchwand ziehende Venen im Ligamentum teres hepatis. Stauungsinduration der Milz, chronischer Katarrh des Magens, braune Herzdegeneration. Lungenödem. Kompressionsatelektase des rechten Unterlappens. Ikterus.

Betrachten wir noch einmal in aller Kürze das klinische Bild, so konnte bei dem sehr abgemagerten, kachektisch aussehenden Mann ein Lebertumor, Ascites und konstanter, nur in der Intensität wechselnder Ikterus nachgewiesen werden. Da die Möglichkeit nicht auszuschließen war, daß durch einen sehr großen hydatidösen Echinococcus, der wie bereits oben erwähnt, in hiesiger Gegend verhältnismäßig oft beobachtet wird, durch Druck auf die Pfortader und abführenden Gallenwege die allerdings sonst beim einkammrigen Blasenwurm meist fehlenden Symptome — Ascites, Ikterus — hervorgerufen würden, so neigten auch wir anfangs der Ansicht der medizinischen Klinik zu und suchten durch zweizeitige Operation die Blase des Parasiten zu finden und zu entleeren. Durch die Punktion der Leber an der am meisten kuppelartig vorspringenden Partie in der Mitte zwischen Schwertfortsatz und Nabel, rechts von der Medianlinie, waren nur Lebersubstanz und Blut zutage gefördert; Anhaltspunkte für das Bestehen einer cystischen Geschwulst fehlten demnach, auch die später gelegentlich der Netzfixation nach Talma ausgeführte Laparotomie in der Medianlinie unterhalb des Nabels ließ an der Leberoberfläche makroskopisch keine Veränderungen erkennen. Der Tumor mußte daher zentral seinen Sitz haben. Wir hatten die Diagnose der medizinischen Klinik auf Grund dieses Befundes fallen gelassen und bei dem Fehlen sonstiger Anhaltspunkte, der langsamen, aber stetig fortschreitenden Verschlechterung des Allgemeinzustandes (Kachexie) die Ansicht vertreten, daß es sich hier wohl um einen jener seltenen Fälle von primärem Lebercarcinom handele. Auffallend war allerdings, daß ein derartig mit Allgemeinerscheinungen einhergehendes großes Carcinom keinerlei Metastasen, besonders an der Leberoberfläche, dem Netz und im Peritoneum hervorgerufen hatte. Der Ikterus, welcher an Intensität sehr wechselte, manchmal mehrere Tage stärker vorhanden war, zeitweise sich nur in den Skleren zeigte, das Fehlen acholischen Stuhls sprachen ebenfalls für zentrale Erkrankung der Leber. Auch an einen Alveolarechinococcus, der gewöhnlich mit Ikterus und Ascites einhergeht, hatten wir gedacht, glaubten jedoch denselben wegen des sehr seltenen Vorkommens in hiesiger Gegend ausschließen zu dürfen, und waren daher erstaunt,

bei der Autopsie die kindskopfgroße Erweichungscyste und in deren Umgebung den mit einem Carcinom zum Verwechseln ähnlichen Echinococcus alveolaris zu finden. Das gesamte klinische Bild war dadurch auf einmal geklärt. Der Blasenwurm hatte einer bösartigen Geschwulst vergleichbar, nicht nur zu einer Kompression der Gallengänge und Vena portarum, sondern zu einem fast völligen Verschluß der Vena cava geführt, ja er war an einer Stelle in das Lumen derselben Form kleinster, buckelartiger, cystöser Exkreszenzen hineingewachsen, und hatte auf diese Weise zu einer Thrombose Veranlassung gegeben. Doch nicht genug damit, auch durch das Zwerchfell und die infolge entzündlicher Reizung mit dem Diaphragma adhärente Pleura visceralis der rechten Lunge war der Echinococcus vorgedrungen und im Begriff in das Lungenparemchym selbst überzuwuchern.

Derartige Befunde, bei denen der Echinococcus alveolaris in die untere Hohlvene hineingewuchert ist, gehören zu den Seltenheiten. In der von Posselt (41) aufgeführten Statistik, die 134 Fälle umfaßt, sind zwei von ihm selbst beobachtete erwähnt, von denen der eine, genau wie hier buckelartige Knoten aufwies, die über die Intima der Vena cava hinwegragten, während der andere eine völlige Perforation in die Vena cava aufwies, so daß eine direkte Kommunikation zwischen Hohlvene und Eweichungscyste stattfand. Außerdem wird ein von Schwarz (50) 1893 beschriebener Fall erwähnt, der eine vollständige Einbeziehung der Vena cava in den Bereich der Geschwulst und Durchbruch nach dieser und der Vena hepatica darstellt. Im Fall Komarows (16), 1893, zeigte die Adventitia der Cava eitrige Infiltration, bei einem Fall Sabolotnows (51) drang die Lebergeschwulst vom rechten Lappen aus bis zum Lobus Spigelii vor, umwuchs die Cava ascendens und Venae hepaticae. Ljubimow (26), 1899, sah einen Knoten vom linken Leberlappen in die Vena cava inferior und dann weiter durch das Zwerchfell in das rechte Atrium cordis vordringen.

Dagegen ist beim einfachen hydatidösen Echinococcus eine Perforation in die untere Hohlvene, überhaupt in die Körperhöhlen und nach außen eine ungemein häufige und daher für den praktischen Arzt bedeutungsvolle und diagnostisch wohl zu verwertende Erscheinung wie die Arbeiten von Neißer (36), Huber (13), Langenbuch (21), Posselt (l. c.) beweisen.

Posselt (39) weist gerade auf dieses in klinisch-diagnostischer Hinsicht wichtige differente Verhalten beider Formen in bezug auf Spontandurchbrüche insbesondere in die Körperhöhlen und nach

außen hin, und kann der Ansicht Abées (1), daß Durchbrüche beim Echinococcus multilocularis nicht selten seien, bei Vergleichung der Gesamtkasuistik nicht beipflichten. Abée (l. c.) war zu dieser Ansicht gekommen auf Grund einer ähnlichen Beobachtung, wie sie der von mir mitgeteilte Fall bietet. Der Parasit hatte, wie Abée mitteilte, bei geringer Ausbreitung in der Leber bereits das Zwerchfell mit ergriffen, so daß ein baldiger Durchbruch in die rechte Pleurahöhle und Lunge zu erwarten war.

Die Untersuchung der durch zentralen Zufall entstandenen Erweichungscyste, deren eigenartiges zerklüftetes Aussehen durch höckrige, derbe Prominenzen hervorgerufen ist, läßt weder Scolices noch Häkchen nachweisen. Die in der mißfarben grünen Masse zerstreut liegenden zinnoberroten Flecken erweisen sich aus schönen Bilirubinkristallen zusammengesetzt.

Die mikroskopische Untersuchung von Schnitten aus dem Übergang des Echinococcus in das Lebergewebe ist sehr instruktiv. Bei schwacher Vergrößerung läßt sich ein deutlicher Unterschied zwischen dem vom Parasiten befallenen Gebiet und dem angrenzenden Lebergewebe erkennen. Auf der einen Seite das durch intensive Kernfärbung ausgezeichnete Lebergewebe, auf der andern das zentral der Nekrose anheimgefallene Gewebe des Tumors, während in der Grenzzone alle Übergangsbilder zum nekrotischen Zerfall sichtbar sind. Eine scharfe Grenze, wie selbige beim einkammrigen Blasenwurm durch eine mehr oder weniger breite bindegewebige Hülle gebildet wird, kann an keiner Stelle gefunden werden. Schon mit bloßem Auge erkennt man an den Schnitten innerhalb des Tumorgewebes kleine und kleinste Hohlräume, die die Größe einer Erbse nicht überragen, während bei der mikroskopischen Untersuchung noch zahlreiche Alveolen zutage treten. Dieselben sind von verschiedener Form und Anordnung, bald rund, bald länglich oval, bald sind sie durch breite Nekroseschichten voneinander getrennt, bald hängen sie durch schmale Fortsätze miteinander zusammen und bilden auf diese Weise eine Art Kanalsystem. In diesen Hohlräumen liegen die für den Echinococcus charakteristischen Membranen von lamellösem Bau, teils mit der Cystenwand adhärent, teils abgerissen, das Innere der Hohlräume einnehmend, ja einzele Alveolen sind derart vollständig von zierlich verschlungenen und kompliziert gefalteten Hüllen angefüllt, daß kaum ein Lumen einer Cyste zu bemerken ist. Anderseits kann man auch beobachten, daß diese Chitinmembran im Innern der Alveolen einen fein verschlungenen Knäuel bildet, aus dem schmale Züge zu dem peripher gelegenen Saum ziehen, so daß auf diese Weise viele kleine Kammern innerhalb der Alveolen entstehen. Im Zentrum dieser Lamellen bemerkt man öfter Anhäufungen eines feinkörnigen Protoplasmas, mit kernhaltigen Zellen untermischt, ja stellenweise lassen sich knospenartige Vortreibungen in dieser Protoplasmaschicht erkennen, ohne daß genauere für die Bildung von Köpfchen sprechende Strukturverhältnisse nachweisbar sind. Fleckweise treten größere korpuskuläre Elemente im Innern dieser Cysten oder am Rande der Chitinmenbran gelegen auf, die zum Teil hyaline Entartung aufweisen, während andere deutlich feinkörniges Protoplasma ohne Kerne als Inhalt zeigen; wieder

andere haben, was Größe und Form anlangt, große Ähnlichkeit mit zugrunde gegangenen Köpfen, namentlich weil einige im Innern oft eine stärkere Anhäufung von Detritusmassen zeigen, wodurch Gebilde entstehen, wie wir selbige bei abgestorbenen Scolices zu finden pflegen. Das Grundgewebe, in welchem diese Cysten liegen, wird aus derbfaserigem straffen, kernarmen Bindegewebe gebildet, das vielfach in weitmaschigen Zügen angeordnet liegt. Auch in der Umgebung der Chitinbläschen befindet sich ein feinkörniges, teilweise mit größeren kernhaltigen Zellen untermischtes Protoplasma, das namentlich deutlich in der Grenzschicht hervortritt. Einzelne größere Hohlräume, welche mit Chitinknäuel und abgerissenen Lamellen versehen sind, erweisen sich bei genauerer Untersuchung als Gallengänge, in welche der Parasit vorgedrungen ist, und in denen er weiterwuchert. Das stellenweise desquamierte Zylinderepithel, welches öfter noch deutliche Kernfärbung namentlich bei Hämatoxylintinktion erkennen läßt, liegt dann oft im Gefäßlumen, mitten im katarrhalischen Sekret. Von Leberzellen ist in dieser Nekroseschicht nichts mehr zu erkennen, das Grundgewebe wird, wie bereits gesagt, aus kernarmem, straffen Bindegewebe gebildet, in welchem spärlich feinste Züge elastischer Fasern liegen.

Viel instruktiver und klarer treten die histologischen Verhältnisse im Bereich der Grenzschicht zutage, an jenen Stellen, wo der Parasit mit dem Lebergewebe in innigem Kontakt steht. Schnitte aus dieser jüngeren Partie des Tumors von der Peripherie desselben entnommen, zeigen ein gut färbbares Granulationsgewebe, das größtenteils in mehr oder weniger breiter Ausdehnung den Übergang von der Nekroseschicht des Parasiten zum Lebergewebe bildet.

In dieses Granulationsgewebe schieben sich die nekrotischen von dem Parasiten durchsetzten Massen gleichsam zapfenförmig vor. Dieselben sterilen Blasen, welche in der nekrotischen Masse zu sehen sind, liegen auch in dem Granulationsgewebe, das vielfach ebenfalls nekrotisch ist, so daß sich Zellen und Kerne nicht mehr oder nur wenig färben, und welches dadurch einem verkästen tuberkulösen oder syphilitischen Granulationsgewebe sehr ähnlich ist. An einigen Stellen fand sich auch Verkalkung. Die Form der Zellen und Kerne dieses Granulationsgewebes ist eine recht verschiedene; während nämlich in der Nähe der Cysten größere, radiär geordnete, mit ihrer Längsachse senkrecht zu Echinococcusmembran stehende Spindelzellen gefunden wurden, zwischen denen, hier und da zerstreut, manchmal aber auch dicht nebeneinander gelegen, die Chitinlamellen palissadenartig umhüllende Riesenzellen mit zahlreichen Kernen liegen, besitzen die übrigen Zellen der Granulationsschicht mehr kubische Gestalt, an Plasmazellen erinnernd, mit größtenteils abgerundeten Kernen, ja manchmal konnte man gelapptkernige Leukocyten finden, die dem Ganzen das Gepräge einer eitrigen Entzündung aufdrückten. Stellenweise zeigten die Rundzellen eine derartige Anordnung, wie sie für die Lymphfollikel charakteristisch ist, eosinophile Zellen waren nicht vorhanden. Von eigentlichem Lebergewebe ist auch in dieser Zone nichts deutlich zu erkennen, durch die eingetretene Koagulationsnekrose ist dasselbe in eine homogene fasrig-körnige Masse umgewandelt, nur in den äußersten Schichten des Tumors treten Leberzellenbalken deutlicher hervor. Bei starker Vergrößerung erkennt man, wie letztere durch ein feinkörniges Protoplasma, das sich auf die Umgebung der

Chitinbläschen verfolgen läßt, auseinander gedrängt werden; überall wo diese feinkörnigen Massen liegen, die sich fingerförmig in das Lebergewebe vorschieben, kann man den nekrotischen Zerfall (Koagulationsnekrose) des Leberparenchyms nachweisen. Später hellen sich diese langgestreckte, nackten, feinwabigen Protoplasmaleiber mehr und mehr auf und offenbar sekundär entsteht langsam eine Begrenzung resp. Bildung der Chitinmembran in ihnen. Dieses äußerst schmiegsame, Fangarmen vergleichbare, sich sehr weit in das Wirtsgewebe vorschiebende Keimprotoplasma ruft durch seinen enormen Reiz auf die Umgebung die Granulationsbildung hervor. Zu einer Begrenzung des Parasiten durch eine Bindegewebshülle ist jedoch nicht gekommen, da infolge der Giftwirkung des Keimprotoplasmas die Zellen der Nekrose verfallen sind. Zwar sieht man in einiger Entfernung von den Echinococcusblasen manchmal eine stärkere Anhäufung von Bindegewebe, eine Art Wall, von dem aus feine Züge zwischen die Leberzellen hineingewachsen sind, andere wieder mit der verdickten Glissonschen Kapsel zusammenhängen; zu einer breiten, zirkulären, wallartigen, bindegewebigen Begrenzung ist es jedoch nicht gekommen.

Wie bereits vorher erwähnt wurde, konnte sowohl innerhalb des Granulationsgewebes in der Umgebung der hier liegenden Echinococcusblasen, als auch hauptsächlich am Rande der nekrotischen Partie zahlreiche Riesenzellen gefunden werden. Viele besaßen die gewöhnliche Gestalt der Langhansschen Zellen mit gut färbbaren Kernen, jedoch auch größere, lang ausgezogene Gebilde mit feinschaumigem Protoplasma und zahlreichen im Zentrum des Zelleibes sowohl, als auch am Rande zerstreut liegenden Kernen waren vorhanden. Zwischen diesen großen, mit feinwabigen Protoplasma und regellos angeordneten Kernen versehenen Gebilden und den kleineren Riesenzellen mit peripher gelagerten Kernen gab es alle Übergänge, so daß es keinem Zweifel unterliegt, daß hier ein und dieselbe Art — Fremdkörperriesenzellen — in verschiedenster Form und Gestalt vorliegt.

Einzelne Granulome enthalten in ihrem Zentrum Chitinknäuel, in deren Umgebung sich epitheloide Zellen gelagert haben, diese wiederum umgibt ein Rundzellenwall, wodurch genau dieselben Bilder entstehen, wie bei der Tuberkulose, zumal auch Riesenzellen in diesen Zellhaufen gefunden werden konnten. Daß es sich jedoch nicht um wirkliche Tuberkulose, die ja auch mit dem Echinococcus verbunden aufgetreten sein könnte, handelt, wurde durch die spezifische Färbung nachgewiesen. Tuberkelbezillen konnten nirgends gefunden werden.

Trotz eifrigen Suchens wurden auch in diesen Randschichten keine fertilen Blasen mit erhaltenen Scolices und Haken gefunden, überhaupt ist es mir nicht gelungen, in irgendeinem der vielen Schnitte Häckchen, sei es im Innern eine Blase oder außerhalb derselben nachzuweisen. Der Parasit war steril, wenn auch an vielen, namentlich kleineren Bläschen in der kernhaltigen Parenchymschicht an der Innenseite der zarten Cuticula gelegentlich eine knopfartige Verdickung — wohl die Andeutung einer Brutkapsel oder Scolexanlage — gefunden werden konnte. Das Lebergewebe in nächster Umgebung der Geschwulst befindet sich im Zustande atrophischer Cirrhose mit Ablagerung von dunkelbraunen Pigmentschollen im Gewebe. Die Leberkapillaren, sowie das Bindegewebe zwischen den

Leberacini sind gewuchert. Nach Weigerts Methode der elastischen Faserfärbung behandelte Schnitte lassen sowohl in diesem interacinösem gewucherten Bindegewebe als auch in der angrenzenden Granulationsschicht feine Züge elastischer Fasern erkennen, die in den Scheiden der Gefäße eine zusammenhängende. zirkulare Anordnung zeigen, sonst ohne weiteren Zusammenhang verlaufen. Die Leberzellen sind stellenweise fettig entartet. Überall läßt sich in der Umgebung der Parasiten das Bild der venösen Hyperämie nachweisen mit Arteriosklerose, während die Pfortaderäste meist obliteriert sind. Die Leberazini sind stellenweise sehr atrophisch, ihre Bälkchen erscheinen verdünnt, haben jedoch ihren normalen Bau beibehalten, wobei der Gehalt an Bindegewebe in ihnen annähernd normal bleibt.

Wir finden demnach in unsern Schnitten den für den multilokulären Echinococcus charakteristischen alveolären Bau, der makroskopisch dem Ganzen ein honigwabenähnliches Aussehen verleiht. Die Hauptmasse des Tumors ist der Koagulationsnekrose, der käsigen Entartung verfallen, nur in der Randzone zeigt sich gut färbbares Granulationsgewebe.

Von ovoiden „Embryonen", wie sie Melnikow-Raswedenkow (31) beschreibt, konnte ich weder bei meinen früheren Untersuchungen (l. c.) noch diesmal etwas entdecken. Die innerhalb einzelner Blasen der nekrotischen Partie liegenden größeren, vielfach ovalen Gebilde, die in der Form der von Melnikow (l. c.) abgebildeten „Embryonen" gleichen, sind meines Erachtens abgestorbene Scolices, oder aber Zerfallsprodukte des Cysteninhalts — zusammengesinterte Eiweißmassen, während die als Pseudogigantoblasten im Sinne Melnikows bezeichneten größeren Gebilde mit teilweise eigentümlich verändertem Protoplasma wegen der nachweisbaren Übergangsformen als Fremdkörperriesenzellen anzusehen sind. Nur die von Melnikow als „Jugendformen" bezeichneten Gebilde habe ich in sämtlichen Schnitten finden können. Es sind dies die von mir oben beschriebenen nackten, ohne Cuticula versehenen Protoplasmafäden, welche sich in das Wirtsgewebe vorschieben, und hier sowohl mechanisch durch den beim Anwachsen ausgeübten Druck, als auch ganz besonders toxisch durch die Ausscheidungsprodukte zu einer Nekrose des Gewebes Veranlassung geben. Die infolge der Reizung erhöhte produktive Tätigkeit der Gewebszellen macht bald einer regressiven Metamorphose Platz, deren Endstadium die völlige Nekrose des Gewebes bildet.

Die Ansichten über Bedeutung uud Entstehung der Riesenzellen beim Echin. alveolaris, die fast von sämtlichen Forschern beobachtet wurden, welche diese Erkrankung beschrieben, gehen weit aus-

einander. Morin (deux cas de tumeurs à Echinocoques multiloculaires Diss. inaug. Lausanne 1876) war der erste, welcher auf diese in der Nähe von Echinococcusblasen vorkommenden Gebilde aufmerksam machte, ohne genauere Erklärung darüber abzugeben. Guillebeau (9) beschäftigte sich genauer mit dieser Frage und glaubte in den verschiedenen Spannungsverhältnissen der Gewebe den Grund für Riesenzellenbildung finden zu müssen. „Ehe durch den Druck des Parasiten auf die Umgebung eine Nekrose des Parenchyms bedingt wird, gibt es in einigen Organen ein Zwischenstadium, währenddessen das Wachstum des Protoplasmas und die Teilung der Zellen sich noch vollziehen kann, dagegen der Mangel an Raum eine Teilung des Protoplasmas nicht mehr zuläßt. In diesem Zeitpunkt entstehen dann die Riesenzellen." In ähnlicher Weise hatte schon früher Baumgarten (2) das Auftreten und in anderen Fällen das Fehlen der Riesenzellen um Fremdkörper und im Tuberkel auf Verschiedenheit der Intensität des gesetzten Reizes zurückgeführt. — Reiniger (46), Rostoski (47), Bernet (2a) gehen nicht weiter auf die Bedeutung der Riesenzellen ein. Tschmarke (54) negiert das Vorkommen wahrer Riesenzellen beim multilokulären Echinococcus und hält die dafür angesprochenen Zellen für Querschnitte komprimierter Gallengänge, oder für täuschende Durchschnitte von papillenartigen Gewebsvorsprüngen der Alveolarwand, und nimmt an, daß Guillebeau (l. c.) sich durch ähnliche Bilder habe täuschen lassen. Nach Riemann (47) sind die Riesenzellen dazu bestimmt, im Verein mit den ebenfalls anwesenden Leukocyten die Zerfallsprodukte zu beseitigen. Krückmann (18), Lehne (22), Zinn (62), Lubarsch, Meyer (32) und andere halten die Zellen für reine Fremdkörperriesenzellen, die nach Abée (1) bindegewebiger, nach Zinn (62) endothelialer Abstammung sein sollen. Hauser (11) ist der Ansicht, daß die Bildung von Riesenzellen wenigstens teilweise auf einem Zusammenfließen wuchernder Bindegewebszellen und Kapillarendothelien beruhe. Auch ich konnte sowohl an Präparaten der menschlichen Leber, als auch an solchen vom Rind und Schwein in der Umgebung der Membranen stets zahlreiche Fremdkörperriesenzellen nachweisen, die überall dort innerhalb frischer Granulationen aufzutreten pflegten, wo starke Proliferation bestand und direkte Berührung der Membranen mit der Umgebung stattfand. Melnikow hält die von ihm als Riesenzellen angesprochenen Gebilde für bindegewebigen Ursprungs, die auf den Reiz, welchen die Gegenwart des Parasiten in dem Gewebe ausübt, entstehen; bezeichnet jedoch die übrigen protoplasmatischen Riesen-

gebilde als „Embryonen", welche Phagocyten zum Raube gefallen wären (Pseudogigantoblasten). Die Meinung, daß in der äußeren Knospenbildung, welche von dem aus einem Embryo entstandenen primären Chitinbläschen aus in unendlicher Reihe stattfindet, der Verbreitungsmodus des Parasiten in der Leber zu sehen sei — eine Ansicht, welche bislang von sämtlichen Forschern mit Virchow an der Spitze geteilt wurde —, hält er nicht für richtig, sondern glaubt auf Grund seiner zahlreichen Untersuchungen festgestellt zu haben, daß der Alveolarechinococcus sich nach dem Typus der Repräsentanten der Trematodenklasse ohne Zwischenwirt vermehrt, und damit einen Übergang bildet zwischen Cestoden und Trematoden. Der aus dem Darmkanal in die Leber verschleppte Embryo entwickle sich hier zu einem vielkammrigen Chitinknäuel, welcher einer reifen Proglottide des Bandwurms entspreche. Der Alveolarechinococcus produziere ovoide Embryonen und Scolices, während die Hydatidenblase des einkammrigen Echinococcus nur Scolices bilde. Aus der körnigen Protoplasmasubstanz des Parasiten gingen in den tierischen Geweben Embryonen verschiedener Art hervor, und zwar 1. mit einer dünnen, homogenen Membran umgebene ovoide Embryonen resp. Jugendformen des Parasiten, 2. Embryonen mit dicker fasriger Kapsel, 3. Scolices in verschiedenen Entwicklungsstadien (Proscolices) auf Grund dieser Vermehrung des Echinococcusalveolaris innerhalb der menschlichen und tierischen Gewebe durch Vermittelung von Embryonen verschiedener Art, welche sich aus dem körnigen Protoplasma sowohl innerhalb der Chitingebilde, als auch an deren Außenfläche, in unmittelbarer Nachbarschaft mit den Gewebselementen, ausscheiden, unterscheide sich der Alveolarechinococcus prinzipiell von dem einkammrigen Echinococcus, dessen protoplasmatische Parenchymschicht nur die Innenfläche der Chitinblase auskleide.

Wie ich bereits oben ausführte, kann ich mich der Ansicht Melnikows, daß im Alveolarechinococcus ovoide Embryonen aus dem Protoplasma sich entwickelten und auf diese Weise eine Vermehrung ohne Zwischenwirt stattfinde, nicht anschließen, da die von ihm ausgesprochenen einheitlichen Gebilde meines Erachtens nur junge Scolices, Keimhügel oder Degenerationsprodukte verkümmerter Köpfchen usw. sind. v. Linstow (25) bemerkt sehr treffend, daß die Hakenkränze und Saugnäpfe der Scolices dann völlig nutzlose Gebilde wären, wenn Melnikows Ansicht zu Recht bestände. Ich bin vielmehr der Meinung, daß der Alveolarechinococcus nur eine Formvarietät des einkammrigen Blasenwurms darstellt, da auch

bei letzterem genau in derselben Weise wie beim vielkammrigen Echinococcus eine exogene Proliferation stattfindet und mikroskopisch genau dieselben Bilder, allerdings im kleinen, sich finden lassen wie bei dem Alveolarechinococcus. Melnikow (l. c.) meint, wie aus dem oben erwähnten Satze hervorgeht, daß der Alveolarechinococcus sich prinzipiell von dem einkammrigen Blasenwurm dadurch unterscheide, daß seine Parenchymschicht sowohl an der Innen- als auch an der Außenfläche der Chitingebilde gelegen sei, während der Echinococcus unliocularis seu hydatidosus nur an der Innenfläche der Chitinblase eine protoplasmatische Paremchymschicht habe. Ist aber diese Ansicht richtig? Hat der einfache hydatidose Echinococcus, was Ausbreitung innerhalb des Gewebes anlangt, gar keine Ähnlichkeit mit dem multilokulären? Dem ersten Anschein nach sollte man dies glauben, da eine derartige weitgehende Bildung von sekundären peripheren Cysten, wie wir es von dem alveolären zu sehen gewohnt sind, nicht beobachtet worden ist, vielmehr mit der Bildung der Cyste ein strenger Abschluß des Parasiten nach außen hin stattgefunden zu haben scheint. Gerade für den hydatidösen Echinococcus hat man ja als Charakteristikum die endogene Proliferation im Gegensatz zu dem Echinococcus veterinorum angeführt und hervorgehoben, daß durch dieses verschiedenartige Sprossen, die für die beiden eigentümlichen Formvarietäten bedingt seien. Können wir jedoch bei der hydatidösen Form niemals exogene Proliferation neben der endogenen sehen? Bereits Kuhn (19) und Megnin (29) konnten auf die zeitweise auftretende exogene Sprossung des hydatidösen Echinococcus hinweisen, jedoch ist auch heute noch die Anschauung vorherrschend, daß beim Echinococcus hydatidosus hauptsächlich die endogene Proliferation stattfindet.

Da die von mir vor 3 Jahren angestellten Untersuchungen über diese Frage, welche in einer Arbeit für die Orthsche Festschrift (14) niedergelegt wurden, anscheinend nicht weiter bekannt geworden sind, so möchte ich hier nochmals das Wesentliche wiederholen.

An mehreren Präparaten von hydatidösen Echinokokken des Menschen konnte ich mit aller Bestimmtheit feststellen, daß die in einer großen, gemeinsamen Bindegewebskapsel gelegenen Blasen, die anscheinend endogen, in einer gemeinsamen Muttercyste entstanden waren, in der Tat exogener Sprossung ihre Entstehung verdankten, was dadurch erhärtet wurde, daß sich die einzelnen Blasen aus nebeneinander gelegenen Kammern mit der Pinzette entfernen ließen, wobei zuletzt keine makroskopisch erkennbare gemeinsame Chitinumhüllung zurückblieb. Auch die wiederholt aus-

geführte mikroskopische Untersuchung von Schnitten durch die Wand dieser gemeinsamen Bindegewebshülle hat niemals eine gemeinsame Cuticula der vermuteten Mutterblase finden lassen, sondern stets lagen die nebeneinander, also exogen, entstandenen Blasen direkt der gemeinsamen Bindegewebskapsel an. Bereits Leuckart(23) konnte auf derartige Befunde beim hydatidösen Echinococcus hinweisen, indem er auf S. 781 schreibt: „Ich darf übrigens nicht verschweigen, daß unter den fast zahllosen Fällen, die wir über den Echinococcus hydatidosus in der Literatur besitzen, gar viele sind, in denen der Mutterblase keine Erwähnung geschieht, so daß es den Anschein hat, es seien die Blasen (Hydatiden) direkt in der umhüllenden Bindegewebscyste gelegen, und vielleicht gar als Tochterblasen im Sinne des Echinococcus granulosus zu betrachten. Nicht bloß, weil die Beschreibungen vielfach die Annahme zulassen, daß die Mutterblase mit der umhüllenden Bindegewebscyste zusammengeworfen und als ein integrierender Teil betrachtet wurde, sondern auch deshalb, weil dieselbe im Laufe der Zeit nicht selten, wie es scheint, durch die in immer größerer Menge sich entwickelnden Tochterblasen gestört wird." Daß letzteres stattfinden und durch den im Innern herrschenden Druck die Cuticula der Mutterblase allmählich zum Schwunde gebracht werden kann, gebe ich gern zu, bin allerdings bei zahlreichen Untersuchungen von derartigen Cystenhüllen niemals auf Reste der gemeinsamen gallertigen Cuticula gestoßen, und muß infolgedessen behaupten, daß im Gegensatz zu der früheren Annahme, nach welcher ein Unterschied zwischen Echinococcus granulosus und hydatidosus auf Grund verschiedenartiger Sprossung vorhanden sei, auch bei dem einfachen hydatidösen Echinococcus oft, ja ich kann sagen, fast regelmäßig exogene Proliferation, genau wie bei dem Echinococcus granulosus nachweisbar ist. Gestützt wird diese Ansicht durch die mikroskopische Untersuchung, nach welcher bei jedem älteren hydatidösen Echinococcus der menschlichen Leber in der außerhalb der Cuticula gelegenen Schicht Gebilde gefunden werden, welche für exogene Proliferation des Parasiten sprechen.

Untersucht man nämlich systematisch die den Echinococcus einhüllende, vom Wirt abstammende Bindegewebskapsel in den verschiedenen Stadien der Entwicklung der Echinococcusblase genau, so läßt sich leicht folgendes feststellen.

In den mir zur Verfügung stehenden frühesten Stadien von Mensch und Tier handelt es sich um kleinhaselnußgroße Blasen, welche dicht unter der Serosa gelegen, von einer deutlichen, ca. $^1/_2$ mm

dicken, derben, sehnig glänzenden Kapsel umhüllt waren. Löste man die weiche Echinococcusmembran an irgendeiner Stelle von der Wand ab, so sah man, daß die Kapsel eine vollständig glatte glänzende Innenfläche besaß, so daß sich sofort der Gedanke aufdrängen mußte, daß sich der Echinococcus in einem Pfortaderast angesiedelt habe, und die Kapsel von der verdickten Gefäßwand gebildet würde; indeß hat die mikroskopische Untersuchung keinen Beweis dafür erbracht. Die Kapsel besteht nämlich aus einem derbfasrigen, kernarmen Bindegewebe, welches nach außen gegen das deutliche Verdrängunserscheinungen zeigende Lebergewebe zell- und kernreicher wird. Dort, wo die Kapsel an die wohlerhaltene Cuticula anstößt, findet sich ein mehr oder weniger schmaler Saum von Zellen, welche bald als rundliche, nebeneinander gelegene und wie Endothelien aussehende Gebilde, bald als größere Zellen mit feinschaumigem Protoplasma und kleineren geschrumpften Kernen zu erkennen sind. Daneben kommen alle möglichen Formen von Zellen vor, auch größere, langgestreckte Riesenzellen mit deutlichem Protoplasma, die entweder Bindegewebszellen oder Wanderzellen (Leukocyten) ihre Entstehung verdanken.

Die Chitinlamelle, welche diesen zelligen Gebilden anliegt, sieht oft wie angenagt aus, während an andern Stellen durch ein zapfenförmiges Vorspringen der gallertigen Membran gegen die Bindegewebsschicht der Zellsaum unterbrochen wird. In der Kapsel selbst verlaufen nur wenige Gefäße, die sich namentlich in den nach Weigert gefärbten Präparaten durch ihren Reichtum an elastischen Fasern in der Umgebung deutlich von der übrigen Schicht abheben. Der erste Gedanke, daß es sich um ein Gefäß handele, in welchem der Parasit zur Entwicklung gekommen wäre, ist durch die Färbung nach Weigert höchst unwahrscheinlich geworden, denn man findet in dem breiten Saum nur hier und da vereinzelte, zirkulär verlaufende, elastische Fasern, die hauptsächlich in der Nähe von Gefäßen und um dieselben herum sich zu kleinen Bündeln vereinigen. Da außerdem der Sitz des Echinococcus dicht unterhalb der Glissonschen Kapsel gelegen ist, wo sich größere Gefäße nicht befinden, so dürfte die Annahme, daß die Zellschicht den Endothelsaum eines Gefäßes darstelle, in welchem durch irgendwelche Reize eine Wucherung der zelligen Elemente bis zur Riesenzellenbildung stattgefunden habe, von der Hand zu weisen sein. Zu bemerken wäre noch, daß die erwähnten, das jüngste zur Beobachtung gekommene Entwicklungsstadium von Echinococcus hydatidosus darstellenden Blasen bereits fertil waren, denn man konnte

im Innern, der schmalen Parenchymschicht anliegend, zahlreiche Brutkapseln mit Scolices erblicken. Von einer exogenen Sprossung ist in diesem Stadium noch nichts zu erkennen.

Untersucht man dagegen ältere Stadien, so sieht man zwischen der Bindegewebskapsel und den deutlich erhaltenen äußeren Cuticularschichten eine mehr oder weniger breite, aus einer feinkörnigen Masse bestehende Zwischenschicht, in der sich leicht bei genauerem Suchen eigentümliche ovale Gebilde erkennen lassen, die sich bei stärkerer Vergrößerung als abgestorbene Scolices erweisen, denn man findet an ihnen nicht selten noch den deutlich erhaltenen Hakenkranz; aber auch sonst sind Haken regellos in dieser eigentümlichen körnigen Zwischenschicht vorhanden, — ein Beweis dafür, daß hier, außerhalb der Cuticula, bereits lebende Brut lag, durch exogene Proliferation entstanden, die jedoch entweder durch den Druck der wachsenden Hauptblase, oder aber infolge der Unmöglichkeit, sich durch die derbe Bindegewebskapsel hindurch in die Umgebung auszubreiten, zum Absterben gebracht worden ist. Was diese Bindegewebskapsel selbst anlangt, so sind ihre innersten Schichten abgestorben, die nekrotischen Fasern jedoch noch deutlich von der oben erwähnten körnigen Schicht zu trennen, so daß sie an der Entstehung der letzteren unbeteiligt sind; vielmehr läßt sich bei genauerer Betrachtung nachweisen, daß diese körnigen Massen in innigem Konnex mit den äußeren Cuticularschichten stehen und wahrscheinlich ihre Bildung einem Zerfall derselben verdanken. Hier und da schieben sich diese feinkörnigen Massen zwischen die abgestorbenen Bündel der bindegewebigen Kapsel hinein, so daß es aussieht, als wenn sie unter hohem Druck in die Spalten der letzteren hineingepreßt worden wären, es ist jedoch aber auch möglich, daß diese feinkörnigen Massen aktiv sich zwischen die Bindegewebsspalten vorgeschoben haben und sekundär durch ihre Ausscheidungsprodukte eine Nekrose der umgebenden Gewebsschichten bedingten. Gerade an der Grenze zwischen abgestorbener Bindegewebskapsel und nekrotischer Cuticularschicht, aber in letztere eingebettet, liegen die oben erwähnten abgestorbenen Scolices und ihre Reste. Verfolgt man indes die den Echinococcus umhüllende Kapsel auf größere Entfernungen, so sieht man leicht, daß an Stelle der kernarmen, bindegewebigen Faserschicht hier und dort ein aus Spindelzellen, Leukocyten und Riesenzellen aufgebautes Granulationsgewebe tritt, oder daß wenigstens die inneren Schichten der Bindegewebskapsel in ein solches umgewandelt sind. Statt der Nekrose ist hier also lebhafte Neubildung bezw. frisches Zuströmen von

Zellen festzustellen. Gerade an solchen Punkten enthält nun die nach innen angrenzende körnige Schicht besonders reichlich abgestorbene Scolices und Haken, oder lebende, durch exogene Sprossung entstandene kleinste Echinococcusbläschen. Diese Granulationsgewebsbildung zeigt in ihrem feineren Aufbau genau dasselbe Verhalten, wie wir es in der Grenzschicht beim Echinococcus multilocularis seu alveolaris kennen gelernt haben. Interessant ist es, daß stets an diesen Berührungsstellen der Membranen und Granulationen sich Riesenzellen, und zwar offenbar Fremdkörperriesenzellen, einfinden, die ihrerseits an dem eigenartigen palissadenartigen Aufbau in der Umgebung teilnehmen. Daß diese Riesenzellen keine Gallengangsquerschnitte sind, wie dies für den multilokulären Echinococcus vielfach behauptet worden ist, konnte mit Sicherheit festgestellt werden, da weder in der nächsten Umgebung noch in der Bindegewebsschicht Gallengänge derartiger Größe nachzuweisen waren. Diese kleinen, mehr virulenten Blasen lassen nur selten in ihrem Innern Brutkapseln und Scolices erkennen, die meisten sind steril und zeigen so mehr die gleiche Beschaffenheit, welche für den multilokulären Echinococcus typisch ist.

In noch mehr vorgeschrittenem Stadium ist die ganze nach van Gieson gelblich färbbare Intermediärschicht, oder besser gesagt, Nekroseschicht — denn alle zelligen Elemente sind durch die Giftwirkung der Parasiten zugrunde gerichtet — viel dicker und breiter geworden und enthält Lamellen, Scolices, Haken etc. Die Verbreiterung ist hauptsächlich auf Kosten der zerstörten, wie zerklüftet und zerrissen erscheinenden Bindegewebskapsel zu setzen, von der nur die äußersten Züge noch erhalten sind. Auch hier finden sich gelegentlich Unterbrechungen der nekrotischen Innenschicht der Bindegewebskapsel durch Granulationsgewebe, welches sich auch dort nachweisen läßt, wo die fasrige Bindegewebskapsel völlig zerrissen ist und die Haken oder abgestorbene Scolices enthaltenden nekrotischen Massen bis an das umgebende lebende Gewebe vorgedrungen sind. Mit andern Worten, wir haben hier beim einfachen hydatidösen Echinococcus genau dasselbe Bild, welches die multilokuläre Form in der Umgebung der einzelnen Blasen aufweist.

Gerade dieser Befund von Scolices und Haken in einer Schicht, welche außerhalb der Cuticula des unilokulären, hydatidösen Echinococcus gelegen ist, weist darauf hin, daß hier genau wie bei den multilokulären, exogene Proliferation stattgefunden haben muß, die

jedoch wahrscheinlich durch die vom Organismus produzierte Bindegewebsschicht, welche als Reaktion auf den durch die Toxine des Parasiten ausgeübten Reiz sich bildete, aufgehalten und zum Absterben gebracht wurde infolge des von innen her wirkenden Drucks der sich durch Flüssigkeitsvermehrung vergrößernden Hauptblase.

Warum diesem Einschmelzungsprozeß beim unilokulären Echinococcus bald ein Ziel gesetzt wird, ist schwer zu entscheiden. Ob der Grund in der stärkeren Flüssigkeitsansammlung innerhalb der Blasen und dadurch vermehrten Druck nach außen, oder in dem früh auftretenden starken Bindegewebsschutz zu suchen sei, ließ sich nicht entscheiden. Auch verminderte Giftigkeit der Ausscheidungsprodukte des Parasiten, oder Verhinderung in präformierten Spalten weiter zu wuchern, könnte hierbei als Ursache mitspielen; auf jeden Fall ist es eine auffallende Tatsache, daß nur an den großen, langsam wachsenden, meist fertilen Blasen eine derb fibröse Faserschicht mit dem erwähnten nekrotischen Prozesse außerhalb der Cuticula zu finden ist, während die schnell wachsenden kleinen, meist sterilen, und vielleicht deshalb virulenten Cysten (vergl. darüber auch die Bemerkungen von Benda. Deutsch. Zeitschr. f. Chirurgie, Bd. 52, S. 212) eine stärkere, reizende, chemische Substanz absondern, und genau dieselben Bilder hervorzubringen vermögen, welche wir bei dem multilokulären Echinococcus finden.

Schon Lehne (22) hatte aus seinen mikroskopischen Untersuchungen unilokulärer Echinococcusblasen den dabei erhobenen Befunden einer Bildung von Granulationsgewebe und Riesenzellen an solchen Stellen, wo Membranen und Flüssigkeit hingelangten, den Schluß gezogen, daß es nahe läge, die histologischen Befunde für die Frage der Identität von Echinococcus unilocularis und multilocularis zu verwenden. Posselt (l. c. S. 238) wendet gegen diese Andeutung Lehnes ein, daß rein äußerliches, durch mechanische Momente bedingtes Verhalten doch nicht als genügender Beweis herangezogen werden könnte. Führen wir uns jedoch vor Augen, daß neben diesen Granulationsbildungen mit Riesenzellen sich in der die Cuticula umgebenden sogenannten Intermediärschicht bei unilokulären Echinokokken Scolices und Haken fast regelmäßig nachweisen ließen, die bekanntlich auch in der Umgebung der Blasen des multilokulären Parasiten angetroffen werden, so ist damit eine weitere Stütze für die Annahme erbracht, daß doch rein äußerliches, durch mechanische Momente bedingtes Verhalten bei der Bildung des multilokulären Echinococcus mitspricht, denn beide Arten zeigen die gleiche Proliferationssucht, das gleiche Bestreben,

durch Sprossung nach außen weiter auf die Umgebung überzugreifen. Hierzu kommt die Eigenschaft der Chitinmembranen vieler kleiner hydatidöser Blasen, dann sich in zahlreiche Falten zu legen, wenn die Umgebung eine Weiterwucherung nach außen nicht zuläßt. Wir sehen nämlich sehr oft an einfachen Blasen eine enorme Faltung der Chitinmembran, eine Erscheinung, die des öfteren für ein Zeichen nekrobiotischen Zerfalls gehalten wurde, während gerade im Gegenteil hierin enorme vitale Energie, die Sucht, gleich der beim multilokulären Echinococcus bekannten Eigentümlichkeit, sich schlauchförmig auszudehnen, zu suchen ist, was jedoch durch die stärkere Bindegewebskapsel inhibiert wurde.

Daß das jeweilige verschiedenartige Wachstum des Parasiten neben der Giftigkeit und Proliferationsenergie von mechanischen, äußeren Verhältnissen abhängt, glaube ich auch daraus schließen zu dürfen, daß die bei den Tieren in der Leber vorkommenden multilokulären Formen, was Größe der einzelnen Cysten anlangt, einen bedeutenden Unterschied untereinander sowohl, als auch von der beim Menschen auftretenden Affektion zeigen, bei den ersteren Blasen bis zu Walnußgröße und darüber hinaus, die beim Menschen fast niemals Bohnengröße überragen. Auch die mikroskopische Untersuchung der von Tieren stammenden multilokulären Echinokokken erbringt den Beweis, daß es überhaupt keine einheitliche Definition für diese Art der Proliferation von Echinokokken gibt und nur in dem ganzen Auftreten als zahlreiche nebeneinander gelegene Bläschen die Bezeichnung als multilokulär ihre Begründung findet. Auf Grund der verschiedenen Größenverhältnisse der Blasen allein kann keine Klassifizierung stattfinden, wenn nicht neben dieser Anordnung zahlreicher Blasen nebeneinander noch der Beweis erbracht ist, daß sämtliche Cysten aus einer gemeinsamen Muttterblase entstanden sind. Man könnte ja sonst auch annehmen, daß durch Ansiedlung zahlreicher Onkosphären, durch multiple Infektion die Form des multilokulären Echinococcus vorgetäuscht worden wäre. Also nur in der kontinuierlichen exogenen Sprossung mit sekundärer Abschnürung liegt der Unterschied des Echinococcus multilocularis vom hydatidösen. Und da wir durch unsere Untersuchungen festgestellt haben, daß auch beim einfachen Echinococcus stets der Versuch gemacht ist, durch exogene Sprossung sich weiter auszudehnen, so liegt der Schluß nahe, daß entweder durch äußere, rein mechanische Verhältnisse das verschiedene Wachstum bedingt ist, oder aber in dem Parasiten selbst und seiner verschiedenen Giftigkeit der Grund für die Formvarietät zu suchen sei, beide Formen

jedoch von ein und derselben Tänie (Siebold) erzeugt werden. Zur Erhärtung dieser Ansicht dient auch der von Wilms (61) bei multilokulärem Knochenechinococcus erhobene Befund, wo speziell die Verschiedenheiten in Größe und Form der einzelnen Blasen nur durch rein mechanische äußere Momente ihre Erklärung finden konnten, denn sämtliche innerhalb der Wirbelkörper gefundenen kontinuierlich zusammenhängenden oder durch sekundäre Abschnürung entstandenen Bläschen waren nur kleine, erbsengroße, während die in das paravertebrale Zellgewebe und die Muskulatur vorgedrungenen Blasen, den äußeren Verhältnissen entsprechend große, ganz der hydatidösen Form gleichende Cysten darstellten. Allerdings wird gerade von diesen multilokulären Knochenechinokokken, von denen eine große Anzahl in Norddeutschland beobachtet wurde, behauptet, daß sie wegen der Verschiedenheit der Blasengröße nicht mit den multilokulären Echinokokken innerer Organe identisch wären, und gerade Vierordt (55) meint am Schlusse seiner Monographie, daß über die spezielle Form multilokulärer Echinokokken im Knochen noch weitere Erfahrungen zu sammeln seien, ehe man selbige schlechtweg als solche bezeichnete. Die Mitteilungen jedoch von Hahn (10), Virchow (58), Trendelenburg (53), Ernst Müller (33), Wilms (l. c.) beweisen zur Genüge, daß es sich in der Tat um echte multilokuläre Echinokokken handelt. Auch der Einwurf, daß des öfteren neben dem Vorkommen des multilokulären Echinococcus der einfache beobachtet wäre, in ein und demselben Organ schon des öfteren Bildungen verschiedener Tänienarten gefunden seien, kann nichts daran ändern, vielmehr halte ich es für viel zu weit gegangen, wenn in der aprioristischen Annahme zweier verschiedener Tänien für die uni- und multilokuläre Form — eine Hypothese, die erst noch des Beweises bedarf — die Möglichkeit der „Formvarietät" strikte negiert wird, zumal aus den von mir angestellten Ermittelungen zur Genüge hervorgeht, daß in der Tat alle Übergangsformen stattfinden können, und eine Unterscheidung zwischen Echinococcus hydatidosus und granulosus gerade so verfehlt wäre, wie die von Küchenmeister (20) aufgestellte Einteilung in scoliciparіens und altriciparіens.

Das Resultat meiner Untersuchungen ist infolgedessen auch ein ganz anderes als dasjenige von Melnikow-Raswedenkow. Die Ansicht dieses Forschers, daß beim einkammrigen Echinococcus die protoplasmatische Parenchymschicht nur die Innenfläche der Chitinblase auskleidet, während als prinzipieller Unterschied hiervon beim multilokulären Echinococcus sowohl an der Innen- als auch an der

Außenseite der Chitingebilde körniges Protoplasma sich befände, wird durch meine oben ausgeführten Untersuchungen widerlegt. Damit fällt aber der Hauptgrundpfeiler der Melnikowschen Theorie gegen die Annahme einer Formvarietät.

Andere Autoren, wie Posselt (40, 42), verlegen sich darauf, in der Verschiedenheit der Haken einen Grund für die Annahme zweier verschiedenen Tänien zu finden und stützen sich dabei auf die Untersuchungen von Vogler (60), Müller (34), Mangold (28) und Bider (3), deren Ergebnisse in der Hauptsache mit den eigenen, an Tänienhaken vorgenommenen Untersuchungen sich deckten. Bider (l. c.) weicht allerdings in bezug auf die Gesamtlänge von dem Befunde Posselts und der übrigen Autoren ab, „doch dürfe dieser Differenz weniger Bedeutung zuerkannt werden, da ja die Gesamtlänge bis zu einem gewissen Grade mit dem Alter der Scolices variiere." Bereits Küchenmeister (l. c.) glaubte auf Grund der Hakenverschiedenheiten zwei Arten aufführen zu dürfen, mußte dann aber infolge der überzeugenden Beweise Leuckarts (l. c.) seinen Irrtum eingestehen. Auch Wilms (l. c.) und Sobolotnow (l. c.) schließen sich Leuckarts Ansicht an, daß auf Grund der Hakenbefunde kein Unterschied zwischen ein- und vielkammrigem Echinococcus zu finden sei, und wenden sich (Wilms) ganz entschieden gegen die von Vogler und Mangold (l. c.) geäußerte Meinung, da ja bekannt sei, daß Größe, Form und Zahl der Haken bei keinem anderen Wurm so variabel sei, wie bei dem Echinococcus. Krabbe (17) konnte allein 42 verschiedene Hakenformen abbilden, von denen keine einzige mit der andern übereinstimmte, v. Linstows (25) Untersuchungen bestätigten die Befunde Leuckarts; ein Unterschied der Haken zwischen Echinococcus alveolaris und Echinococcus polymorphus besteht nach v. Linstow nicht.

Wir sehen demnach, daß auch in diesem Punkte bislang keine Einigung zu erzielen gewesen ist, obwohl zahlreiche Untersuchungen angestellt wurden, um die strittige Frage in dem einen oder andern Sinne beantworten zu können.

Wie steht es nun mit den Fütterungsversuchen, haben dieselben kein einwandfreies Ergebnis erbracht? Bekanntlich hatte Klemm (15) den Echinococcus alveolaris an einen Hund verfüttert und darauf mehrere Tausende von Taenia echinococcus (v. Siebold) im Darm der Hunde gefunden; die Scolices des Echinococcus führten 18—25 Haken, die Tänien bestanden aus 3—4 Troglottiden. Seinem Experiment wird aber vorgeworfen, daß der Hund nicht vorher auf das Vorhandensein der Tänien untersucht war; dagegen ist zu bemerken,

daß in Deutschland die Tänie verhältnißmäßig selten im Hunde gefunden wird, und daß sie eine kurze Lebensdauer hat; es müßte also der merkwürdige Zufall gewaltet haben, daß der Hund etwa gleichzeitig mit der Fütterung auch Blasenechinokokken gefressen hätte. Müller (34) und Mangold (28) konnten auch durch Fütterung mit Echinococcus alveolaris Tänien im Darm des Hundes züchten; dieselben bestanden aus 4—5 Gliedern, am Scolex standen 24—28—32 Haken, die 0,023 und 0,034 mm groß waren; die Eieranhäufungen im Uterus bildeten nicht, wie bei Taenia echinococcus v. Siebold einen Strang in der Längsachse des letzten Gliedes, sondern einen ovalen Körper in der Mitte desselben.

Die letzten einwandsfreien Züchtungsversuche mit angeblich positivem Resultat führte Posselt (42) im Januar 1902 aus. Einem jungen, eben entwöhntem Hunde wurden vor dem Versuche Anthelmintica verabfolgt, und die Stühle eingehend auf Parasiten und deren Eier untersucht und zwar mit negativem Erfolg. 45 Tage nach der Fütterung mit den ungemein fertilen Blasen eines von einem Menschen stammenden Leberalveolarechinococcus, nahm bei dem Tier die Freßlust ab, es zeigte rapide Abmagerung und ging 4 Tage darauf an schwerer Enteritis zugrunde. Bei der Sektion zeigte sich der Dünndarm des Hundes übersät mit weißlichgrauen, über 2—2 1/2 mm langen Tänien. Diese Taenia echinococcus alveolaris unterscheidet sich nach Posselt von der gewöhnlichen Taenia echinococcus von Siebold

1. durch die Form und die Dimensionsverhältnisse der Haken welche ganz denen der Alveolarechinokokken-Scolices kongruent erscheinen. Sie sind schlank, langgestreckt, schwachgekrümmt und lassen einen auffallend langen, dünnen Wurzelfortsatz erkennen. Das Verhältnis zwischen der Länge dieses zur Gesamtlänge ist das gleiche, wie bei den der Köpfchen derselben Art;

2. durch das Aussehen und die Beschaffenheit des Uterus.

Während in den reifen Endgliedern der Taenia echinococcus cysticus sich ein schmaler, schlauchförmiger, spiralig gedrehter, event. sehr reichlich seitwärts gelappter, die ganze Länge des Endglieds durchziehender Uterus vorfindet, beherbergt das voll entwickelte Endglied der Taenia echinococcus alveolaris im vordersten Anteil einen rundlichen, oft sogar eher leicht querovalen Eierballen, in welchem die Eier, dicht aneinander gedrängt, in einem Haufen angeordnet sind. Posselt (42) weist auf Grund dieses letzterwähnten Befundes eines rundlichen Eierballens im Endglied der

Tänie auf die früher angestellten Experimente von Bollinger, Müller und Mangold (l. c.) hin, deren übereinstimmende Resultate dadurch erhöhte Bedeutung gewinnen sollten. Auch sei der Fütterungsversuch von Klemm (l. c.), gegen den Posselt zwar den doppelten Einwurf erhebt, daß das Versuchstier zu alt war und daß die anthelmintische Vorbehandlung fehlte, insofern für die dualistische Auffassung von besonderem Wert, als die gezüchteten Tänien auch einen Eierhaufen — wenn auch in der Mitte des Körpers — enthielten, und das Vergleichsobjekt ebenfalls eine in einem Münchener Hunde zufällig angetroffene Tänie betraf, dessen ältere Exemplare gleiche Anhäufungen zeigten. Da aber in München der Echinococcus hydatidosus zu den größten Seltenheiten gehört, vielmehr hier der Alveolarechinococcus vorwiegend angetroffen wird, so schließt Posselt daraus, daß auch das Vergleichsobjekt eine Taenia alveolaris gewesen sei und nicht die gewöhnliche Tänie von Siebold.

Posselt (42) vergleicht zuerst die Haken vom Echinococcus alveolaris mit jenen vom einkammrigen Blasenwurm (hydaditosus cysticus) — der in seiner Arbeit erwähnte Vergleich zwischen Haken der Scolices und jener der Tänien dürfte ein Lapsus sein, da ja auch die Tänien ihren Scolex haben, vielmehr dürften die Haken des Echinococcus im Blasenzustand und jene der Tänie selbst gemeint sein, — und sagt, die Haken des Echinococcus hydatidosus zeichneten sich durch ihren plumpen Aufbau, ihre scharfe Krümmung, den kurzen hinteren Wurzelfortsatz aus; das Verhältnis der Länge dieses Wurzelfortsatzes zur Gesamtlänge sei im Durchschnitt 1 : 4,7, während jenes beim Alveolarechinococcus 1 : 2,5 ausmache. Die Haken beim Alveolarechinococcus seien schlank, die Krallen nur sehr wenig gebogen, die Wurzelfortsätze schmal und auffallend lang und häufig am Ende mit einem Knauf versehen.

Ich habe bereits oben die Hakenfrage kurz besprochen und kann mich bei der Beurteilung dieser von Posselt ausgesprochenen Ansicht nur auf die genauen Untersuchungen v. Linstows (25) berufen, welcher absolut keinen Unterschied zwischen Alveolarechinococcus und Echinococcus polymorphus (hydatidosus, endogenus, hominis, altricipariens) entdecken konnte. v. Linstow (l. c.) schreibt von den Haken des letzteren: „Ihre Form gleicht ganz der von Echinococcus alveolaris, nur sind sie mitunter etwas plumper. Ich habe also bei Echinococcus alveolaris und Echinococcus polymorphus dieselbe Hakenform gefunden; dasselbe berichtet Leuckart." Posselt führt als Hauptunterschied zwischen den beiden Arten die differente Form des Uterus an; beim alveolaris sei im vordersten

Teil des Endglieds eine rundliche, oft sogar eher leicht querovale Anhäufung der Eier (Eierballen) zu sehen, während beim hydatidosus ein schmaler, schlauchförmiger, spiralig gedrehter, eventuell sehr reichlich seitwärts gelappter, die ganze Länge des Endglieds durchziehender Uterus sich vorfindet. Hat Posselt mit dieser Anschauung recht? Leuckart gibt in seinen Beschreibungen über den Geschlechtsapparat der Taenia echinococcus genauere Einzelheiten nicht an. Seine schematische Zeichnung, die fast in alle Lehrbücher übergegangen ist, kann für einen Vergleich mit der von Posselt gefundenen Tänie nicht herangezogen werden, da die letzte Proglottis resp. der in derselben enthaltene Uterus bereits einen großen Teil der in ihnen enthaltenen Eier (Embryonen) nach außen abgesetzt hat. Die letzte Proglottis ist überhaupt zu genaueren Untersuchungen über den Geschlechtsapparat weniger geeignet als die vorletzte oder zweitälteste Proglottis, da die letzte oder älteste Proglottis meistens durch die zahlreichen, im Uterus enthaltenen Embryonen so verändert wird, daß im Parenchym nichts anderes als der stark erweiterte Uterus und die Endstücke der Ausführungsgänge des männlichen und weiblichen Geschlechtsapparates übrig bleiben.

Nach den Untersuchungen v. Erlangers (8) ließ sich über den Uterus der zweiten Proglottis folgendes feststellen: „Der schlauchförmige, blind endigende Uterus, welcher eine deutlich zellige Wand besitzt, entspringt mit einem engen, mehr oder weniger gewundenen Anfangsteil aus dem Ootyp und zwar ventral, verläuft dann schräg dorsalwärts nach vorn, bis an die vordere Grenze der Proglottis und kommt dort dorsal von der Achse zu liegen. Mit der zunehmenden Zahl der in den Uterus gelangenden Eier wird der anfangs glattwandige Schlauch durch die ihn erfüllenden Eier (resp. Embryonen) ausgedehnt, so daß er beträchtlich erweitert wird, seitliche Ausbuchtungen bekommt und bei der reifen Proglottis fast den ganzen von dem Parenchym oder Mark gebildeten inneren Teil ausfüllt. Der Uterus ist nie verzweigt, sondern nur seitlich ausgebuchtet, wobei die kräftigen Ringmuskeln des Parenchyms von Strecke zu Strecke unvollständige, d. h. in der Mitte weit offene Septen bilden, zwischen welchen die Erweiterungen liegen. Da der Uterus sich bis an die vordere Grenze der Proglottis erstreckt, so platzt er bei Druck oder Zerrung ganz besonders leicht an dieser Stelle und entleert dann die Embryonen."

Die Form des Uterus im Endglied der Taenia echinococcus ist

je nach dem Grade der Anfüllung mit Eiern eine ganz verschiedene und wechselnde. Betrachtet man die in den Lehrbüchern aufgeführten Abbildungen von Leuckart, Braun, Heller, so wird man keine mit der andern in dieser Beziehung übereinstimmend finden. Ist jedoch wie im Zustande völliger Reife der Uterus des Endglieds prall mit Eiern erfüllt, so finden wir auch bei der gewöhnlichen Tänie von Siebold den von Posselt erwähnten Eierhaufen im vordersten Teil des Endglieds, da ja gerade hier der mit Eiern stark gefüllte Sack leicht platzt, und dann die Eier das Parenchym in Ballenform ausfüllen. An mehreren Vergleichsobjekten des hiesigen zoologischen Instituts konnte ich diesen Befund erhärten. Je nach dem Reifezustande ist die Form des Uterus eine verschiedene, im Zustande voller Reife läßt sich im vorderen Abschnitt eine starke, rundliche, vielfach querovale Anhäufung der Eier feststellen, an einem Präparat war offenbar durch den Druck des Deckglases die letzte Proglottis von der vorletzten abgerissen, und es hatte sich der Eierballen des letzten Gliedes nach außen hin entleert und lag hier als runder Eierhaufen zusammen.[1])

Posselt irrt sich, wenn er meint, daß in den reifen Endgliedern der Taenia echinococcus cysticus sich stets nur ein schmaler, schlauchförmiger, spiralig gedrehter, evehtuell sehr reichlich seitwärts gelappter, die ganze Länge des Endglieds durchziehender Uterus vorfindet, man kann vielmehr auch bei der Taenia echinococcus cysticus im reifen Zustande den rundlichen, oft sogar eher leicht querovalen Eierballen im vordersten Anteil des Endglieds der Tänie finden. — Aber ganz abgesehen hiervon hätte man beim Nachweis einer besonderen, bisher nicht bekannten Tänie andere Unterscheidungsmerkmale vorbringen müssen. Man fragt da nach der Mündung der männlichen und weiblichen Geschlechtsorgane, ob einseitig rechts, einseitig links, regelmäßig abwechselnd rechts und links, unregelmäßig abwechselnd rechts und links, doppelseitig rechts und links, oder ob die Mündung sich ventral in der Mittellinie befindet; man erwähnt die Zahl der Hoden, die Anordnung der Dotterstöcke, Lage, Größe und Form des Keimstocks, Form, Größe und Anzahl der Eier, Form des Cirrus usw. Aber hiervon berichtet Posselt gar nichts, wahrscheinlich weil keine Unterschiede zu finden waren, er hebt vielmehr ausdrücklich hervor, daß die von ihm gezüchtete Taenia

1) Fig. 1, 4, 5, 6 zeigen die letzte Proglottide von Taenia echinococcus hydatidosa. Der „Eierhaufen" im vorderen Abschnitt ist sehr gut zu erkennen, und bietet dasselbe Bild, wie es Posselt für seine Taenia alveolaris (Fig. 2) anführt.

alveolaris in ihrer Form und Gestalt so ziemlich der des cystischen Echinococcus gleiche. Ich komme daher zum Schluß, daß der Nachweis einer besonderen Tänie für den Alveolarechinococcus von Posselt nicht erbracht ist.

Nach dem histologischen Verhalten ist es mir gar nicht zweifelhaft, daß ein und dieselbe Tänie beide Arten hervorbringt, mithin

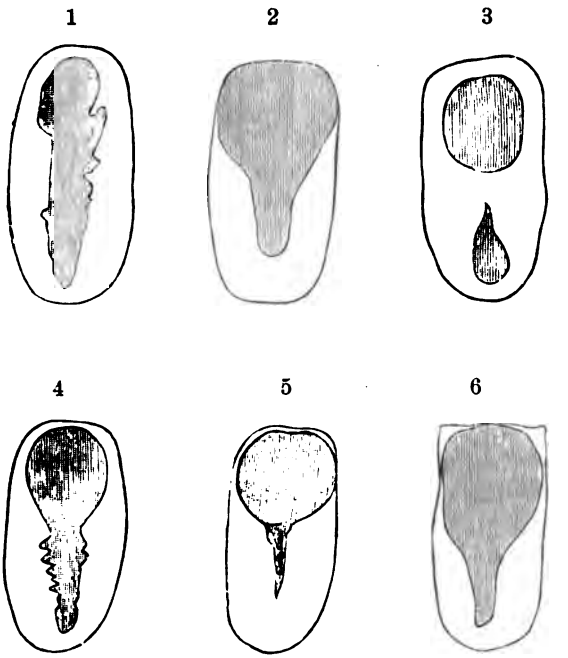

Letzte Proglottide von Taenia echinococcus im Zustande völliger Reife.

Nr. 1. hydatidosa von Linstow-Göttingen. Nr. 2. alveolaris von Posselt.
„ 4. 5. 6. hydatidosa Zool. Institut, Göttingen. „ 3. alveolaris von Müller.

die auch heute von den meisten Zoologen geteilte Ansicht, daß beim Alveolarechinococcus eine Formvarietät vorliege, zu Recht besteht.

Ich möchte den Echinococcus, was seine Formvarietät anlangt, vergleichen mit dem Cysticercus, der einmal als einfache Blase (Cysticercus cellulosae) bei Mensch und Tier beobachtet wird, dann aber auch im Gehirn in Form maulbeerähnlicher oder traubenartig gruppierter Bläschenhaufen auftritt (Cysticercus racemosus) und von dem es doch fest steht, daß die Finne von ein und derselben Tänie (T. solium) abstammt.

Allerdings muß es ja auffallen, daß in Gegenden, wo der einkammerige, Blasenwurm verhältnismäßig häufig vorkommt, wie in Island und Mecklenburg kaum jemals — in Mecklenburg wurde außer dem von Madelung (27) erwähnten Fall nur noch einmal nach einem mir zugestellten Schreiben des Herrn Dr. Deetz von der chirurg. Klinik zu Rostock ein Alveolarechinococcus der Leber beobachtet — der multilokuläre Echinococcus gefunden worden ist, während man doch gerade hier annehmen sollte, daß eine Formvarietät in Gestalt des Echinococcus alveolaris des öfteren zu konstatieren sei. Umgekehrt wird der Echinococcus hydatidosus in Ländern, wo die vielkammerige Form häufiger vorkommt — wie in Bayern, Württemberg, der Schweiz, Tirol — und herdweise beobachtet wurde, nicht nur nicht häufig, sondern sogar selten angetroffen (Vierordt).

Posselt konnte feststellen, daß der cystische Echinococcus an die Länder des Vorkommens der echinokokkenkranken, feinwolligen Merinoschafe gebunden ist (Mecklenburg), während in Gegenden, wo die Rinderzucht floriert, wie in Bayern, Nordtirol der Alveolarechinococcus häufig, der hydatidöse dagegen selten vorkommt. „Während der Echinococcus cysticus vorzüglich durch Schafe (auf dem Umwege der Hunde als Zwischenwirt) vermittelt wird, erfolgt die Ansteckung beim Alveolarechinococcus mit größter Wahrscheinlichkeit durch das Rind, den Hauptträger dieses [Parasiten bei Tieren. Der Modus ist allerdings noch in Dunkel gehüllt. Möglicherweise gibt es bei den Tieren eine Autoinfektion."

Wäre diese Anschauung Posselts richtig, daß in Gegenden, wo die Rindviehzucht vorherrscht, der Alvleolarechinococcus beim Menschen auch öfter beobachtet wird als die cystöse Form, so müßte man auch in unseren nördlichen Distrikten, wo wie in Schleswig-Holstein, Oldenburg, Ost-Friesland, Nord-Hannover in ausgedehnter Weise Rindviehzucht betrieben wird, auch öfters den Alveolarechinococcus finden, zumal bei dem regen Handel und dem öfteren Aufkaufen von Großvieh aus der Schweiz, Bayern und Tirol oft genug Gelegenheit zum Import des Alveolarechinococcus aus den südlichen Ländern gegeben ist. In der Veterinärmedizin haben sich in den letzten Jahren überhaupt die Ansichten über die Häufigkeit des Vorkommens multilokulärer Echinokokken bei einzelnen Tieren sehr geändert. Während Madelung (l. c.) hervorhebt, daß bis zum Jahre 1885 multilokuläre Echinokokken in Mecklenburg nicht beobachtet sind und Ostertag (37) im Jahre 1891 unter 200 000 im Berliner Schlachthof untersuchten

Tieren 29 alveoläre Echinokokken beim Hornvieh und nur einen einzigen beim Schwein entdecken konnte und infolgedessen diese Affek-

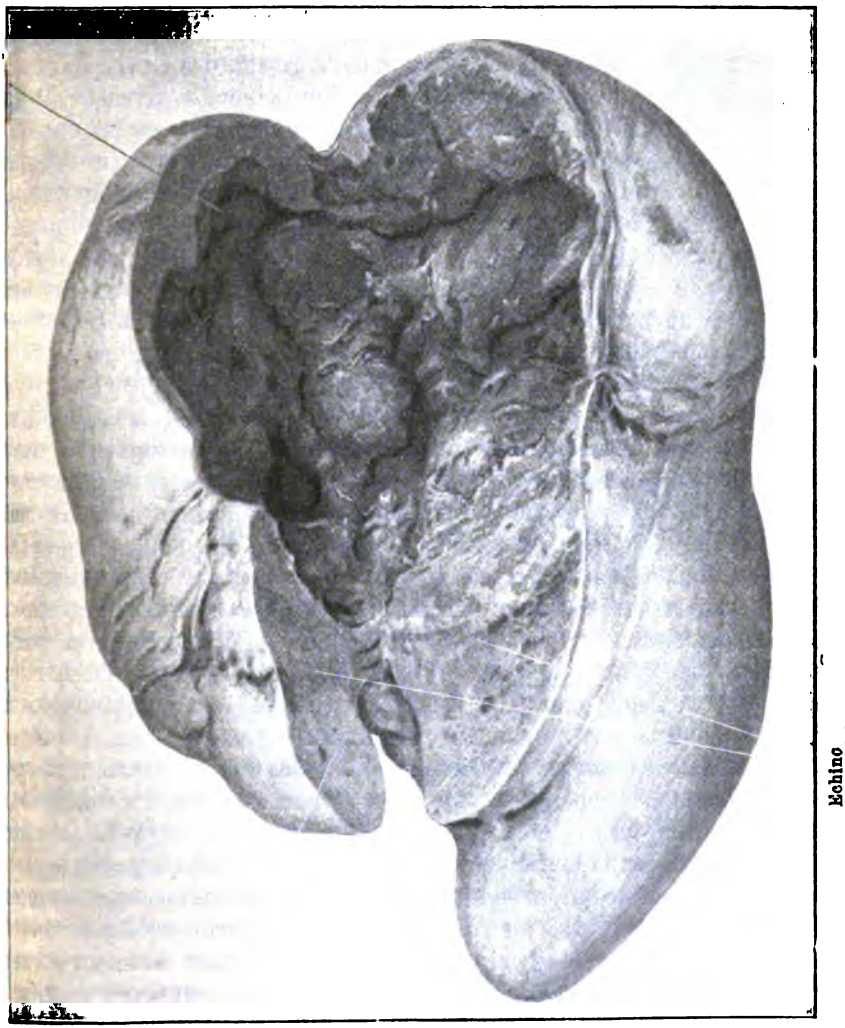

Fig. 7.

Echinococcus alveolaris hepatis.

tion bei Schweinen und Schafen als eine äußerst seltene anführt, wird von Raillet und Morot (45) behauptet, daß der Echinococcus multi-

locularis in Frankreich bei Hornvieh und bei Schafen im Gegensatz zum Menschen oft zu finden sei. Melnikow (31) zeigt auf Grund einer Sammlung sämtlicher bisher bei Tieren beschriebener Fälle, daß beim Hornvieh diese Form ziemlich häufig, beim Schwein und Schaf dagegen seltener gefunden wird. Hier im städtischen Schlachthause zu Göttingen wird dagegen nach Aussage des Herrn Direktor Dr. Jost bei Schweinen namentlich in der Leber die alveoläre Form verhältnismäßig oft gefunden. Dévé (7) behauptet zwar, daß der Alveolarechinococcus beim Vieh in denjenigen Ländern oft angetroffen werde, wo diese Form beim Menschen unbekannt sei. Doch dürfte dieser Angabe keine größere Bedeutung beizumessen sein, da ja Posselt in seiner letzten Arbeit gerade auf das häufige Befallensein des Hornviehs in denjenigen Distrikten Tirols hinweist, wo auch beim Menschen diese Affektion auftritt und deshalb die Erkrankung beim Menschen auf Infektion vom Rind aus zurückführt. Wir ersehen daraus, daß bei genauerer Nachforschung und Beobachtung doch verhältnismäßig häufiger der multilokuläre Echinococcus gefunden wird. Daß bei einem derartigen häufigen Vorkommen des Echinococcus bei Tieren nicht öfter beim Menschen Infektionen bei uns gefunden werden, ist auch auf die strenge Durchführung der sanitätspolizeilichen Vorschriften, die genaue Kontrolle in den Schlachthäusern, sofortige Vernichtung der vom Parasiten befallenen Teile, Fernhaltung aller Hunde usw. zurückzuführen. Außerdem muß man berücksichtigen, daß die im Hundedarm vegetierende Taenia echinococcus nur eine kurze Lebensdauer hat. Finden sich aber bei den Tieren in hiesiger Gegend Alveolarechinokokken vor, so müßte man — in der Annahme einer separaten Tänie — doch auch beim Menschen hiesiger Gegend diese Affektion in der Leber häufiger beobachten, als es nach den wenigen Publikationen den Anschein hat. Und in der Tat, glaube ich — obwohl ich den unitarischen Standpunkt vertrete — daß der Alveolarechinococcus hier verhältnismäßig öfter vorkommt, als man früher angenommen hatte, und vermute, daß die Angaben für Island nicht genügend durch Nachforschung gestützt sind. Daß in äußerlichen Momenten ein Grund für die Verschiedenheit des Wachstums zu suchen ist, ersieht man beim Vergleich der bei Tieren in der Leber gefundenen Alveolarechinokokken mit den beim Menschen beobachteten, wie ich dies bereits oben ausgeführt habe.

Dévé (7) weist mit Recht daraufhin, daß schon makroskopisch vielfach der Unterschied zu erkennen sei; der beim Menschen vorkommende Parasit wuchere genau wie ein Carcinom weiter, und sei mit diesem

äußerst leicht zu verwechseln, der beim Hornvich angetroffene Parasit habe dagegen die Tendenz zu verkäsen und biete dann ein der Tuberkulose äußerst ähnliches Bild, habe auch nicht die Eigentümlichkeit, die Umgebung zu infiltrieren, dringe niemals in die Blut- und Lymphgefäße hinein, sondern bewahre stets den Charakter einer zirkumskripten, gutartigen Geschwulst.

Wilms (l. c.) sucht auf andere Weise das seltene Vorkommen des Aloeolarechinococcus in den nördlichen Distrikten Deutschlands zu erklären. Er meint, daß vielleicht in äußeren Verhältnissen (Klima- und Bodenverhältnisse) der bislang unbekannte Grund für das Prävalieren der alveolären Form in einigen Gegenden zu suchen sei. „Warum soll nicht in uns unbekannten Verhältnissen gewisser Landesteile ein noch unerforschter Faktor mitspielen, der eine Variation des Echinococcus bedingte, eine Variation, deren Unterschiede bis jetzt als viel zu große hingestellt worden sind." Wilms meint allerdings, daß weniger in der Leber selbst der Grund für die verschiedene Wachstumsform als im Parasiten, das heiße in seiner Giftigkeit zu suchen sei; den Buhlschen Satz: „es liegt weniger im Echinococcuskeim, warum einmal die cystöse (hydatidöse), ein anderesmal die alveoläre (multilokuläre) Form der Erkrankung entsteht, als im betreffenden Menschen resp. in seiner Leber" verwirft er in seiner allgemeinen Fassung, weil man in Berücksichtigung des auf Süddeutschland und einige Nachbarbezirke beschränkten Vorkommens der multilokulären Form aus dem Buhlschen Satze die Schlußfolgerung ziehen müßte, daß ein Unterschied in der Leber der Menschen in Süd- und Norddeutschland bestehe — „eine doch wohl unverständliche Anschauung". Bostroem weist durch die Arbeit seines Schülers v. Tabora (52) mit Recht daraufhin, daß diese Anschauung so ganz unverständlich denn doch nicht zu sein scheine, denn weshalb sollten nicht die verschiedene Lebensweise der Bewohner der betreffenden Gegenden, die klimatischen Verhältnisse, das Wasser usw. in der Tat eine solche Verschiedenheit bedingen und erklären? Daß eine durch die aufgezählten Faktoren bedingte Verschiedenheit der Organbeschaffenheit gerade und in ganz besonderem Maße die Leber betrifft, ist unschwer verständlich, wenn man z. B. an die tropischen Leberentzündungen und das verschiedene Verhalten der einheimischen und der fremden Rassen denselben gegenüber denkt; der Einfluß der Ernährung, des Klimas usw. macht sich eben in der Leber in besonderem Maße geltend. Und wäre nicht aus der so vollständig verschiedenen Lebensweise der Bewohner Nord- und Südtirols das von Posselt für diese Gebiete angenommene Ausschließungsverhältnis beider Echinokokkenarten ganz zwanglos erklärt?"

Wir sehen demnach, daß es genug Gründe gibt, um die Formvarietät zu erklären, zumal in der geographischen Ausbreitung meines Erachtens keine Veranlassung für die Annahme einer besonderen Tänie für den Alveolarechinococcus liegt. Haben sich doch auch in Nord- und Mitteldeutschland die Fälle gemehrt, seitdem auf die Eigentümlichkeit und den eigenartigen Wachstumsmodus hingewiesen worden war.

Fasse ich in Kürze das Resultat meiner Untersuchungen zusammen, so ergibt sich folgendes:

1. das augenblicklich noch auffällig erscheinende Prävalieren des Echinococcus multilocularis s. alveolaris in gewissen Gegenden gibt durchaus keinen Grund ab zur Annahme einer besonderen Tänie;

2. aus dem histologischen Verhalten sowohl des Echinococcus hydatidosus, als auch des Echinococcus alveolaris muß man auf die Abstammung von ein und derselben Tänie (Siebold) schließen, denn

3. auch der hydatidöse Echinococcus zeigt stets exogene Proliferation und läßt in der Außenschicht die gleichen Bilder (im kleinen) erkennen, welche für den Alveolarechinococcus charakeristisch sind;

4. ein Unterschied zwischen Echinococcus hydatidosus und veterinorum auf Grund verschiedener Sprossung besteht nicht;

5. zwischen Echinococcus hydatidosus und multilocularis gibt es alle möglichen Übergangsformen, sowohl was das Wachstum des Parasiten als auch die Reaktionserscheinungen im Gewebe des Wirts anlangt;

6. die von Posselt gezüchtete Taenia alveolaris ist identisch mit der gewöhnlichen Taenia echinococcus von Siebold.

Literaturverzeichnis.

1. Abée, Über multilokulären Echinococcus der Leber und einen Fall von Echinococcus des Beckens und des Oberschenkels. Virch. Archiv, Bd. 57, 1899, S. 519.
2. Baumgarten, Über Tuberkel nnd Tuberkulose. Berlin, Hirschwald 1885.
2a. Bernet, Zur Kasuistik des Echinococcus multilocularis. Inaug.-Dissert., Gießen 1893.
3. Bider, Echinococcus multilocularis des Gehirns, nebst Notiz über das Vorkommen von Echinococcus in Basel. Inaug.-Dissert., Basel 1895 und Virch. Arch., Bd. 141.
4. Birch-Hirschfeld, Lehrbuch der pathol. Anatomie.
5. Braun, M., Bronns Klassen u. Ordnungen des Tierreichs, IV. Bd., Vermes. Leipzig 1894—1900
6. Dévé, Sur quelques caractères zoologiques de l'echinococcose alvéolaire bavaro-tyrolienne. Extrait des Comptes rendus des séances de las Société de Biologie Paris. Seance du 21 janvier 1905.

7. Dévé, Echinococcose multiloculaire du boeuf et Echinococcose alvéolaire humaine. Comptes rendus des séances de la Société de Biologie, Paris T. LIX, S. 297. Séance du 14 Octobre 1905.
8. v. Erlanger, Der Geschlechtsapparat der Taeniaechinococcus. Zeitschr. f. wiss. Zoologie, Bd. 50, S. 555.
9. Guillebeau, Über die Histologie des multilok. Echinococcus. Virch. Arch. Bd. 119.
10. Hahn, Berl. klin. Wochenschr. 1884, Nr. 6, S. 181.
11. Hauser, Primärer Echinococcus multilocularis der Pleura und Lunge mit Entwicklung multipler Metastasen, namentlich im Gehirn. Erlangen 1901.
12. Helm, Über die Produktivität und Sterilität der Echin. Blasen. Virch. Arch., Bd. 79, 1880.
13. Huber, Bibliographie der klinischen Helminten, H. 4. Echin. cyst. 1891, S. 9.
14. Jenckel, Über den Echinococcus multilocularis und sein Verhältnis zum Echin. hydatidosus. Orth-Festschr., Berlin 1903, S. 497, Verlag von Hirschwald.
15. Klemm, Zur Kenntnis des Echinococcus multilocularis der Leber. Inaug.-Dissert., München 1883.
16. Kolmarow, siehe Posselt, Zur pathol. Anat. des Alveolarechinococcus. Zeitschr. f. Heilkunde, Abt. f. int. Medizin 21, 1900, S. 147.
17. Krabbe, Recherches Helminthologique en Denmark et en Islande. Paris. London et Copenhague 1866, 7. tab. 88 p.
18. Krückmann, Über Fremdkörpertuberkulose und Fremdkörperriesenzellen. Virch. Arch., Bd. 138, Suppl. S. 118.
19. Kuhn, Recherches sur les Acephalocystes et de la manière, dont ces productions peuvent donnerlieu à des tubercules. Mém. de la Soc. d'hist. nat. de Straßbourg, T. I, 1830.
20. Küchenmeister und Zürn, Die Parasiten des Menschen. II. Aufl.. 1. Liefg.
21. Langenbuch, Chirurgie der Leber und Gallenblase. Deutsche Chirurgie 1894.
22. Lehne, Über seltenere Lokalisation des multil. Echinococcus beim Menschen nebst Bemerkungen über die durch Echin. hervorgebrachte histol. Veränderung. Arch. f. klin. Chir. 1896, Bd. 52, 3. Heft.
23. Leuekart, Die Parasiten des Menschen. 2. Aufl., Bd. I, Abt. 1. Leipzig und Heidelberg 1879—1886, S. 789—798.
24. Liebermeister, Beitrag zur Kasuistik des multiloculären Echinococcus. Dies., Tübingen 1902, S. 37.
25. v. Linstow, Echinococcus alveolaris und Plerocercus Lachesis. Zool. Anzeiger, Bd. 26, Nr. 690, 29. XII. 1902.
26. Ljubimow, siehe Poselt, Zur pathol. Anatomie des Alveolarechinococcus. Zeitschr. f. Heilkunde, Abt. f. int. Medizin, 21. Bd., S. 147.
27. Madelung, Beitr. mecklenburg. Ärzte zur Lehre von d. Echin.-Krankheit. Stuttgart 1885.
28. Mangold, Über den multil. Echin. und seine Tänie. Berl. klin. Wochenschrift 1892, Nr. 2, S. 21—25; Nr. 3, S. 50—55.

29. Méguin, Sur une nouvelle forme de ver vésiculaire. Journ. de l'anatomie et de la physiologie 16, 1886, S. 181.
30. Melnikow-Raswenkow, 1. Untersuchungen über Alveolärechinokokken beim Menschen. Bericht über die Verhandlungen des VII. Kongresses russischer Ärzte zum Andenken an Pirogow. Sekt. f. pathol. Anatomie und allgem. Pathol. Sitzungsbericht vom 30. April (12. V. 1899). Autoreferat im Zentralbl. f. allgem. Pathol. und pathol. Anatomie 1899, X, Nr. 16/17, S. 670.
31. Derselbe, 2. Studien über den Ech. alveolaris sive multilocularis. Histol. Untersuchungen, Jena. Beitr. z. pathol. Anatomie und zur allgem. Pathologie, 1901. Suppl.
32. Meyer, Ein Fall von Echinococcus multilocularis. Inaug.-Dissert, Göttingen 1881.
33. Müller, Ernst, Ein Fall von Knochenechinococcus. Beitr. z. klin. Chir., Bd. 2, 1886, S. 400.
34. Müller, A., Beitrag zur Kenntnis der Taenia echinococcus. Münch. med. Wochenschr. 1893, Nr. 13, S. 241.
35. Nannyn, De echinococci evolutione. Diss. in Berol. 1862. Übers. in Müllers Archiv f. Anatomie und Physiologie, Jahrg. 1862, S. 612.
36. Neisser, Die Echinokokkenkrankheit, Berlin 1877.
37. Ostertag, Über Echinokokken bei Menschen und Tieren. Deutsche Zeitschrift f. Tiermedizin, Bd. 17.
38. Posselt, 1. Echin. multilocularis in Tirol. Arch. f. klin. Med., Bd. 59, 1897.
39. Derselbe, 2. Zur pathol. Anatomie des Alveolarechinococcus. Zeitschr. f. Heilkunde, Abt. f. int. Medizin 21, 1900.
40. Derselbe, 3. Zur Pathologie des Echin. alveolaris multilocularis der Leber. Symptomatologie und klinische Diagnose. Deutsch. Archiv f. klin. Med. 63. Bd., 1899.
41. Derselbe, 4. Die geographische Verbreitung des Blasenwurmleidens insbesondere des Alveolarechinococcus der Leber und dessen Kasuistik seit 1886. Stuttgart 1900.
42. Derselbe. Zur Stellung des Alveolarechinococcus. Münch. med. Wochenschrift, Nr. 12, 1906.
43. Prougeansky, Über die multilokuläre ulcerierende Echinococcusgeschwulst in der Leber. Diss. Zürrich 1873.
44. De Quervain, Über Fremdkörpertuberkulose des Peritoneums bei multilokulärem Echinococcus. Zentralbl. f. Chir., Nr. 1, 1897.
45. Raillet und Morot, L'échinocoque multiloculaire observé en France chez les animaux. Bulletin de l'Académie 3, S. 39; 16, S. 428; 19, 4, 1898.
46. Reiniger, Zwei neue Fälle von multil. Echinococcus der Leber. Diss. Tübingen 1890.
47. Riemann, Über die Keimzerstreuung des Echinococcus im Peritoneum. Beitr. z. klin. Chir., Bd. 26, H. 1.
48. Romanow, Zur Frage über den multil. Echinococcus der Leber. Wissenschaftliche Mitteil. aus d. Univ. zu Tomsk 1892.
49. Rostoski, Über Echin. multilocularis hepatis. Diss. Würzburg 1896.
50. Schwarz, s. Posselt, Zeitschr. f. Heilkunde, Abt. f. int. Medizin, S. 147.
51. Sobolotnow, zit. von Poselt, Nr. 2, S. 243.

52. v. Tabora, Zur Kasuistik der Leberechinococsus mit Durchbruch in die Gallenwege. Diss. Gießen 1902.
53. Trendelenburg, Verh. d. deutsch. Gesellsch. f. Chir. 1881, S. 60.
54. Tschmarke, Ein Beitrag zur Histologie des Echin. multiloc. Diss. Freiburg 1891.
55. Vierordt, 1. Abhandlungen über den multil. Echinococcus. Freiburg i. Br. 1886.
56. Derselbe, 2. Der multil. Echin. der Leber. Berl. klin. Wochenschr. 1890, Heft 28.
57. Derselbe, 3. Über das Vorkommen des cystösen Echin. in Württemberg. Med. Korresp. des württ. ärztl. Landesvereins 1891, Nr. 18.
58. Virchow, Verhandl. d. physik. med. Gesellsch. zu Würzburg, Bd. VI, S. 84.
59. Derselbe, Berl. klin. Wochenschr. 1883, S. 824 u. 1884, S. 81.
60. Vogler, Korrespondenzblatt schweiz. Ärzte 1885.
61. Wilms, Echin. multiloc. der Wirbelsäule und das Verhältnis des multilok. Echin. zum Echin. hydatidosus. Beitr. z. kl. Chir. 21, S. 163.
62. Zürn, Beitrag zur Kenntnis der Verbreitungswege des Echin. multiloc. und der bei demselben auftretenden Riesenzellen. Inaug.-Diss. Heidelberg 1899.

V.

Aus der chirurgischen Abteilung des städtischen Krankenhauses im Friedrichshain zu Berlin.

Zur Freilegung der zentralen Teile der mittleren Schädelgrube (Ganglion Gasseri und Sinus cavernosus) und der Hypophyse.

Von

Dr. W. Braun,
Oberarzt der Abteilung.

(Mit 6 Abbildungen im Text und Tafel I.)

Die Frage, welcher Weg zur Freilegung der mittleren Schädelgrube, insbesondere des Ganglion Gasseri, der beste ist, wird nicht einheitlich beantwortet; es hat beinahe den Anschein, als nähmen in letzter Zeit die Anhänger der zygomatico-infratemporalen und der zygomatico-basalen Methoden zu.

Als Schüler Fedor Krauses hatte ich in den Jahren 1898 bis 1903 häufig Gelegenheit, zu sehen, in welch meisterhafter Weise Krause auf rein temporalem Wege die Exstirpation des Ganglion Gasseri ausführte. Aber als Assistent bei diesen Operationen konnte ich gleichzeitig lernen, daß es sich hier um technisch ganz verschieden schwierige, zuweilen durch Blutung, Hirnspannung und -kompression, äußerst gefährliche Eingriffe handelte. Krause selbst hat stets das lebhafteste Interesse an allen zur Verbesserung der Operationstechnik vorgeschlagenen Modifikationen genommen. So regte Krause mich auch bereits vor Jahren dazu an, die verschiedenen, vorgeschlagenen Operationsverfahren noch einmal vergleichend anatomisch, an einem größeren Leichenmaterial zu prüfen, um nicht dem Fehler der Subjektivität bei der Wahl des Operationsweges zu verfallen. Im letzten Jahre habe ich nun Gelegenheit gehabt, selbständig diese Untersuchungen auszuführen, und zwar habe ich

an 25 Leichen etwa 50 vergleichende Darstellungen und Exstirpationen des Ganglion ausgeführt. Über diese will ich im folgenden berichten. Vielleicht haben dieselben deshalb etwas mehr Wert, weil mir bei ihrer Ausführung die Verhältnisse am Lebenden völlig geläufig waren und weil ich gleichzeitig während dieser Zeit dreimal Gelegenheit hatte, Operationen in der mittleren Schädelgrube auszuführen und dadurch meine an der Leiche gewonnenen Vorstellungen zu kontrollieren und zu ergänzen. Denn schließlich ist die Frage nach den Vorzügen der verschiedenen Operationsverfahren, nur zum Teil anatomisch, in erster Linie vielmehr praktisch zu lösen.

Ich möchte mich deshalb im folgenden auch nicht auf einen rein anatomischen Vergleich der verschiedenen Methoden beschränken, sondern unter Berücksichtigung der besonderen Gefahren der Operation (insbesondere Größe des Voraktes, Gefahr der Blutung und Hirnläsion) prüfen, welche operativen Maßnahmen im allgemeinen geeignet sind, die Gefahren derartiger Operationen herabzusetzen.

Die Leichenversuche sollten vor allem die Frage beantworten, ob unter gleichen anatomischen Bedingungen, also an derselben Leiche, das temporale Verfahren einen schlechteren Zugang zum Ganglion Gasseri gewährt, wie die übrigen Verfahren, und zwar insbesondere das zygomatico-infratemporale von Cushing und das zygomatico-basale von Quénu-Sebileau und Lexer. Diese Modifikationen verdanken ihre Entstehung dem Bestreben, die Gefahren für das Gehirn dadurch herabzusetzen, daß man von unten an das Ganglion heranzukommen versucht. Nach Cushing, Tichonowitsch, Lexer und anderen, soll bei dem temporalen Vorgehen nach Krause der Weg zum Ganglion kein direkter sein, oder das Ganglion mehr zu heben sein, wie bei den von ihnen angewandten bezw. empfohlenen Methoden. Ich habe mich von solchen Nachteilen der temporalen Methode nicht überzeugen können.

Ehe ich das temporale mit den erwähnten Hauptvertretern der übrigen Verfahren vergleiche, ist es notwendig, die Technik bei temporalem Vorgehen zu präzisieren. Krause bevorzugt prinzipiell — in erster Linie allerdings aus kosmetischen Gründen — die Resektion des Schädelknochens in der bekannten Weise.

Den daraus erwachsenden Zeitverlust, den Krause anerkennt, hält er nicht für wesentlich genug, um auf die temporäre Resektion zu verzichten. Für weniger geübte Gehirnoperateure möchte aber die Bildung des Weichteilknochenlappens in dieser Form doch manchmal eine ganz erhebliche Verlängerung und Vergrößerung des Eingriffs bedeuten. Deshalb möchte ich der definitiven Preisgabe des

Knochens prinzipiell den Vorzug geben. Krause selbst hat übrigens des öfteren bei elenden Individuen den Knochen geopfert und sein Vorgehen in solchen Fällen in seinen verschiedenen Abhandlungen genau geschildert.

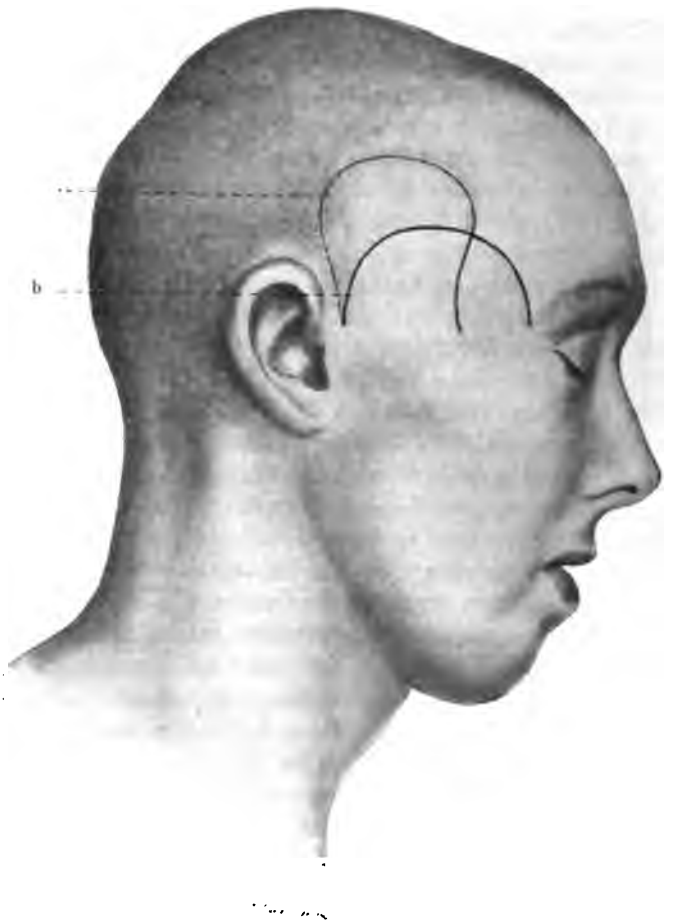

Abb. 1.
a) Krauses Schnittführung. b) Eigene Schnittführung.

Nach meinen Untersuchungen ist es nun nicht nötig, den Weichteilknochenlappen bei temporalem Vorgehen so weit nach oben zu bilden, wie Krause es tut (Abb. 1, a). Ich möchte die Bildung eines Weichteillappens mit breiterer Basis, dessen Scheitel aber nur wenig

die Ohrmuschel überschreitet, bei definitiver Preisgabe des Knochens für ausreichend halten (Abb. 1b). Die diesem Weichteillappen entsprechende Knochenbresche hat etwa eine Höhe von 2,5—3 cm, eine

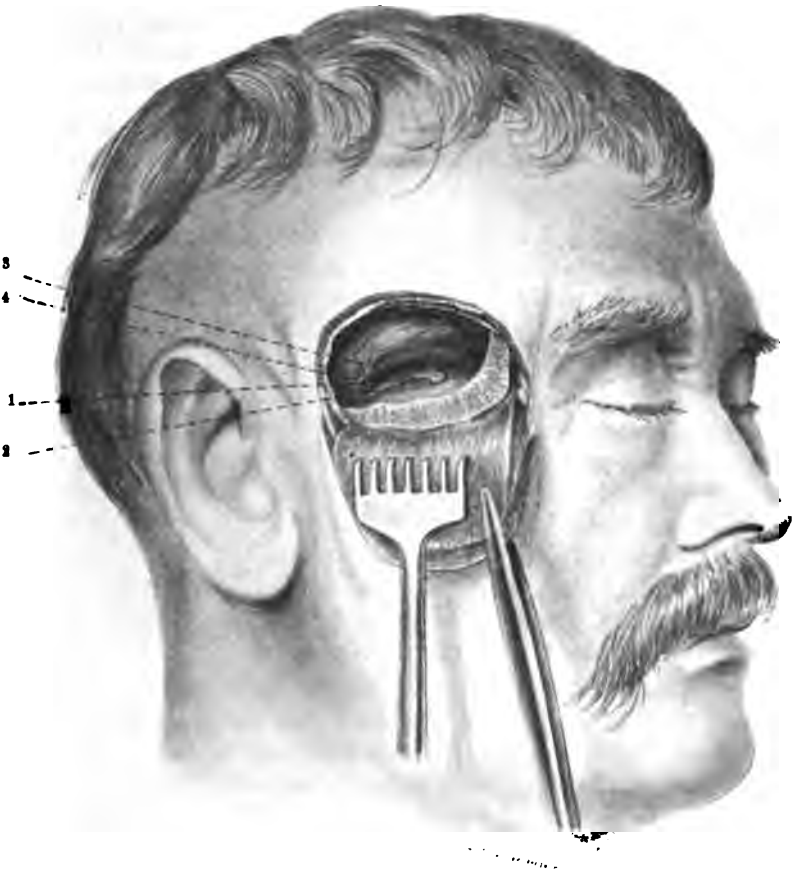

Abb. 2.

Temporales Vorgehen (Jochbogen erhalten; Äste und lateraler Teil des Ganglion ohne Heben des Gehirns sichtbar).
1) 2. Ast. 2) 3. Ast. 3) Ganglion. 4) Art. meningea.

Breite von $3\frac{1}{2}$—4 cm; sie soll möglichst die ganze Breite der mittleren Schädelgrube, soweit sie bequem zugänglich ist, einnehmen (Abb. 2).

Für die Eröffnung des Schädels und die Erweiterung der Knochenbresche empfehle ich mit Krause Doyens Perforatorien und die Luersche Zange.

Für diesen niedrigeren Knochendefekt fallen die kosmetischen Bedenken Krauses fort. Ein solcher hat aber meines Erachtens noch direkte Vorzüge vor der ausgedehnten Schädelresektion. Einmal wird das Gehirn in weniger großer Höhenausdehnung freigelegt und behält an dem bedeckenden Knochen einen größeren Schutz gegen den Spateldruck, wie bei den großen temporalen Lappen, ein Umstand, den Lexer auch als Vorzug bei seinem Vorgehen erwähnt.

Nach meinen Erfahrungen wählt man übrigens statt den von Krause und Lexer angegebenen dicken Spateln besser etwa 2—3 cm breite, dünne und biegsame Instrumente, die möglichst wenig Raum einnehmen.

Weiter habe ich den Eindruck gewonnen, daß bei dem großen Knochendefekt der laterale Pol des Gehirns wegen der ausgedehnten Lösung der Dura weniger Halt behält und ein wenig mehr nach unten rückt, wie bei kleinerer Knochenbresche. Die Annahme Schloffers, daß bei großem Knochendefekt das Gehirn besser ausweichen kann, entspricht nicht den tatsächlichen Verhältnissen. Ist die Knochenbresche zu klein, so gibt die Dura und das Gehirn zu wenig nach. Die oben angegebene Größe der Knochenbresche dürfte deshalb nach meinen Erfahrungen die beste sein. Vergleiche in dieser Richtung zog ich in der Weise, daß ich entweder an den beiden Seiten die verschiedenen temporalen Variationen zur Ausführung brachte, oder aber, daß ich, nach anfänglicher Anlegung einer kleineren Knochenlücke, nachträglich die Bresche bis zur Größe von Krauses Defekt erweiterte.

Eine absolute Voraussetzung für die bequeme Zugänglichkeit des Ganglion bei temporalem Verfahren ist nun, daß, wie Krause immer betont hat, und Cushing völlig mißverstanden hat, der Schädelknochen bis zur Basis entfernt wird, gleichgültig, ob dabei der Knochen im übrigen temporär oder definitiv reseziert wird. Um das temporale Verfahren würdigen zu können, darf man natürlich nicht, wie Cushing, glauben, daß Krause einen Knochenrand stehen läßt. Das würde einen prinzipiellen Fehler bedeuten. Um eine möglichst klare Vorstellung zu geben, möchte ich darauf hinweisen, daß der Knochen nach Krause bis zum tiefsten Punkte der mittleren Schädelgrube, bis zur bezw. über die Crista infratemporalis hinweg, zu resezieren ist. Der Abstand des medialen, unteren Randes der Knochenbresche vom äußeren Rande des Foramen ovale in der Frontalebene beträgt etwa $2^1/_2$—$3^1/_4$ cm nach einigen Messungen (s. Abb. 3).

Der dann noch bleibende Rest der mittleren Schädelgrube bildet

nun keine Höhle mehr, sondern eine durch einige Eminentiae unregelmäßig gestaltete Ebene. Es kommt vor, daß ein oder mehrere lateral von den Ästen oder der Art. meningea stärker vorspringende

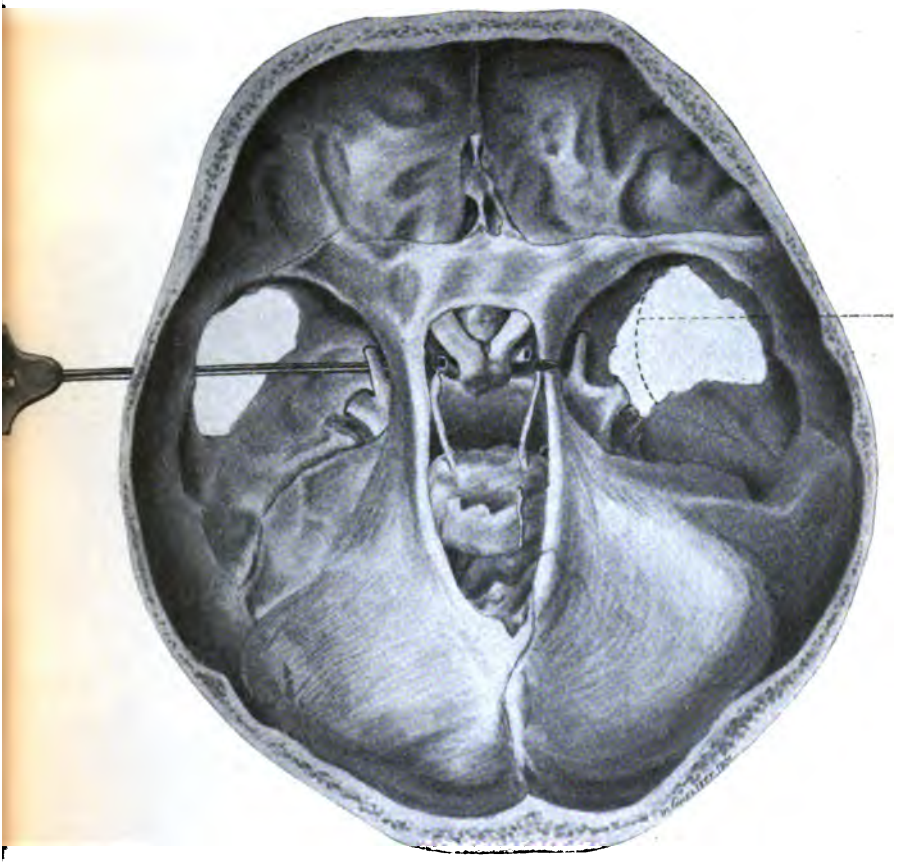

Abb. 3.

Links: Knochenbresche bei temporalem Vorgehen (lateral nur zum Teil sichtbar). Sonde von dieser Bresche aus unter dem 2. Ast und dem Sinus cavernosus in die Sella turcica eingeführt.

Rechts: Knochenbresche bei Lexers Vorgehen. Punktierte Linie: mediale Grenze von Cushings Knochenbresche.

Knochenhöcker den Zugang so sehr stören, daß sie flach weggemeißelt werden müssen. Auch senkt sich die erwähnte Ebene zuweilen noch etwas bis zu den Foramina, so daß diese dann etwas tiefer liegen, wie der äußere Rand der Basis, ein Umstand, der den

Zugang nicht erschwert, da ein direktes Vordringen auf geneigter Ebene möglich ist. Bei guter Kenntnis der topographischen Verhältnisse kann man sich nun auf diesem Terrain ausgezeichnet orientieren. Man stößt beim Vordringen auf der beschriebenen Ebene unter schrittweisem Ablösen der Dura mit Sicherheit auf den durch den 2. und 3. Ast ausgespannten lateralen Rand des Ganglion und hinter bezw. lateral vom 3. Ast auf die Meningea.

Um das Ganglion mit Sicherheit darstellen zu können, ist meines Erachtens die Meningea zu durchschneiden; die Frage, ob dies nach direkter Ligatur derselben oder nach Unterbindung der Carotis externa zu erfolgen hat, soll später erörtert werden.

Bei einem solchen Vorgehen habe ich nun in zwei einschlägigen Operationen an Lebenden (Fall I und III) sehr guten Zugang und Einblick in die Tiefe erhalten. In Fall I gelang es mir, ohne Anwendung des Hirnspatels, also ohne Heben des Gehirns, die ganze Freilegung, bis auf die medialen Teile des Ganglion, auszuführen. Die Dura wurde während des Vordringens nur etwas mit dem Raspatorium gelüftet; man konnte über dem Jochbogen ganz bequem unter dem Hirn bis an die Äste und den lateralen Teil des Ganglion in die Tiefe sehen. In Fall I und III konnten auf dem Sektionstisch noch, allerdings nachdem beide Male Tamponade vorangegangen war, die Äste und der laterale Rand des Ganglion bezw. das leere Bett des Ganglion ohne Lüftung durch den Hirnspatel demonstriert werden. In Fall I wurde die Tiefe ebenso noch photographiert, in Fall III auf dem Sektionstisch eine Sonde vor dem zweiten Ast medianwärts eingeführt.

Auch an frischen — sezierten und nichtsezierten — Leichen war es sehr oft möglich, völlig ohne Anwendung des Spatels die Freilegung des Ganglion zu beendigen, mehrmals sogar die Äste und den lateralen Rand des Ganglion ohne Spatelhub des Gehirns zu photographieren (Abb. 2). In dem Abbildung 4 entsprechenden Fall ist das Ganglion ebenfalls rein temporal dargestellt worden. Nur, um bei dem herrschenden, trüben Wetter einen besseren Lichteinfall für die photographischen Aufnahmen zu bekommen, wurde nachträglich der Jochbogen reseziert. Ohne Vergleich mit Abb. 2 würde man auf die Idee kommen können, dieser ausgezeichnete Zugang wäre erst durch die Jochbogenresektion geschaffen worden (s. Abb. 4).

Für die günstig liegenden Fälle treffen also zunächst die gegen das temporale Verfahren vorgebrachten Argumente nicht zu. Es wäre aber möglich, daß unter weniger günstigen Bedingungen die

Zugänglichkeit bei den übrigen Verfahren erheblich besser, und deshalb die Gefahr einer Hirnläsion bei diesen erheblich geringer sei.

Ich habe hier besonders Vergleiche mit Cushings, von Kocher besonders empfohlener, zygomatico-infratemporaler und mit Quénu-

Abb. 4.
Temporales Vorgehen. Jochbogen nachträglich reseziert. Äste und lateraler Teil des Ganglion ohne Heben des Gehirns sichtbar.

Sebileaus und Lexers zygomatico-basalen Methoden gezogen, dabei aber auch Doyens, Poiriers, Coelhos und anderer Modifikationen berücksichtigt. Cushings, Quénu-Sebileaus und Lexers Verfahren seien zunächst kurz skizziert:

1. Cushing: Breiter Temporallappen aus den Weichteilen mit unterer Basis in ganzer Breite des Arcus zygomaticus. (Die Fußpunkte des Lappens reichen soweit nach unten, daß dadurch der Facialis geschädigt werden muß.)

Abb. 5.

Vorgehen nach Cushing. (Dura läßt sich infolge Spannung der erhaltenen Meningea media schlecht zurückhalten.)

Resektion des Jochbogens, subperiostale Abschiebung des M. temporalis, bis die Crista infratemporalis völlig frei gelegt ist. Trepanation ohne Erhaltung des Knochens in 3 cm Breite bis über die Crista infratemporalis nach unten. (Vgl. Abbildung 3 rechts die punktierte Linie.) Dar-

stellung der Äste und des Ganglion unter Verzicht auf die Unterbindung und Durchschneidung der Art. meningea.

2. Quénu-Sebileau: Nach oben konvexer Bogenschnitt. Jochbogenresektion. Abschieben der Weichteile vom Knochen so tief wie möglich.

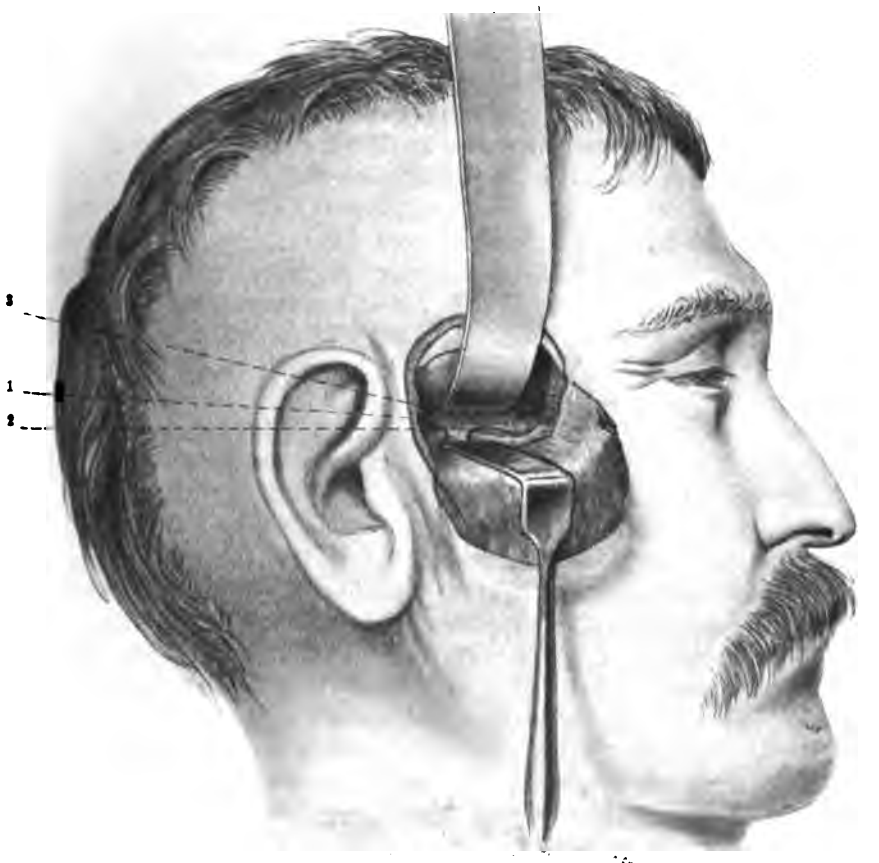

Abb. 6.

Vorgehen nach Lexer. 1) 2. Ast. 2) 3. Ast. 3) Ganglion.

Eröffnung des Schädels dicht oberhalb der Crista temporalis des Os sphenoidale. Nach Abschieben der Dura nach oben, der Weichteile nach unten Resektion der Basis mit der Hohlmeißelzange bis zum Foramen ovale.

3. Lexer: Umschneidung des Weichteillappens (vorderer Fußpunkt etwas oberhalb des oberen Jochbeinwinkels, hinterer etwa fingerbreit vor dem Ohre. Oben schneidet der Lappen etwa mit der Höhe der Ohrmuschel ab).

Temporäre Resektion des Jochbogens, Lösen des ganzen Lappens bis zur Crista infratemporalis und Freilegung der Fossa infratemporalis, Öffnen der Schädelhöhle, Ablösen der Dura bis zum Foramen spinosum, Wegnahme der Schädelbasis bis in die Nähe des Foramen spinosum, Unterbinden der Art. meningea, Öffnen des Foramen ovale; Hochlegen des Oberkörpers, Präparation des Ganglion und Ausdrehung nach Krause.

Zunächst zu der Frage der Jochbogenresektion. Krause hat niemals die Resektion des Jochbogens ausgeführt; auch bei meinen Leichenversuchen und Operationen war sie nicht notwendig, bei den Leichenversuchen war außerdem zu konstatieren, daß die nachträgliche Resektion keinen besseren Zugang gab. Dies ist verständlich, wenn man sich erinnert, daß wenigstens für die in Deutschland in Frage kommenden Rassen fast immer der Jochbogen in oder sogar unter dem Niveau der Innenfläche der Schädelbasis liegt (s. Abb. 3). Nur zweimal habe ich bei den von mir untersuchten Leichen ein ganz minimales Überragen des Jochbogens konstatiert, ohne dadurch aber im temporalen Vorgehen gestört worden zu sein. Für das weitere Vordringen in die Tiefe nützt die Resektion des Jochbogens allein also gar nichts, da wir zwischen Schädelbasis und Dura in horizontaler oder bisweilen auch in einer wenig von oben nach unten geneigten Richtung vorzudringen haben. Eine Resektion des Jochbogens allein, ohne ausgedehnte Basisresektion (Cushing), erscheint deshalb bis auf Ausnahmefälle mit stark nach oben vorspringendem Jochbogen völlig überflüssig. Der bessere Lichteinfall, der mir bei einer photographischen Aufnahme an der Leiche einmal zu statten kam, spielt beim Lebenden keine Rolle, da wir geeignete Hilfsmittel haben, die Lichtmenge zu verstärken, wenn das Tageslicht nicht genügt, z. B. durch Stirnlampe, Reflektor usw.

Die Kombination des großen temporalen Lappens nach Krause mit der Jochbogenresektion (Coelho u. a.) erscheint ebenfalls überflüssig. Wenn Cushing auf der einen Seite bestrebt ist, durch Jochbogenresektion das Operationsfeld zu vergrößern, so beengt er es andererseits wieder dadurch, daß er eine kleine Knochenbresche anlegt, und daß er ohne Durchtrennung der Meningea, wie Dollinger, zum Ziele zu kommen versucht. Gerade hierdurch wird das Operationsfeld aber nach hinten sehr beengt und die exakte Freilegung des hinteren Teiles des Ganglion und des Nervenstammes sehr erschwert, da die Dura sich erst nach Durchschneidung der Meningea bequem weiter medianwärts abschieben läßt. Es liegen mir Photogramme von Leichenpräparationen vor, welche zeigen, wie wesentlich besser die Isolierung des 3. Astes und des hinteren

Ganglionabschnittes nach Durchschneidung der Meningea gelingt. Ganz abgesehen von der Blutungsgefahr, auf die ich später zurückkomme, halte ich also den Verzicht auf die Durchschneidung der Meningea (Dollinger, Cushing) in vielen Fällen für gleichbedeutend mit einer Erschwerung der exakten Darstellung des Ganglion. Die Gefahr der Facialisverletzung, wie sie nach Cushings Abbildung notwendig eintreten muß, ist durch weniger tiefes Herabführen des Weichteilschnittes zu vermeiden.

Bei Vergleichen von Cushings Methode mit der temporalen ergab sich in allen Fällen, daß auf der Seite, auf der nach Cushing operiert war, das Gehirn genau so hoch gehoben werden mußte, wie an der Seite der temporalen Darstellung, trotzdem Cushing nach seiner Abbildung noch etwas von der Basis entfernt.

Nun zu den zygomatico-basalen Methoden: Auch diese Verfahren, deren wesentlichster Punkt die Wegnahme der Basis bis an das Foramen ovale ist, haben meines Erachtens keine Vorzüge vor dem temporalen Vorgehen. Die Verfahren von Doyen, Poirier und Jakob sind wegen der größeren Weichteilknochenverletzung, der großen Blutungsgefahr und zum Teil schlechten Orientierung durch Quénu-Sebileaus und Lexers Modifikationen überholt, bei denen subperiostal in das Planum temporale und infratemporale vorgedrungen wird. Wir können uns deshalb im großen und ganzen auf einen Vergleich mit diesen Verfahren beschränken. Nach Tichonowitsch erleichtern all diese Verfahren im Gegensatz zum temporalen Vorgehen den Zutritt zum Ganglion und schaffen einen geraden Weg zu demselben, während im Gegensatz dazu bei temporalem Vordringen das Gehirn auf die Höhe einer Linie vom unteren knöchernen Wundrand zum Cavum Meckelii gehoben werden müßte. Nach Lexer soll bei seinem Vorgehen nur eine Lüftung der Dura nötig sein.

Wir haben bei dem Vergleiche der Verfahren den intrakraniellen Teil der Operation in zwei Abschnitte zu zerlegen:

1. von Eröffnung des Schädels bis zur Freilegung des 3. Astes,
2. von da bis zur Entfernung des Ganglion.

1. Bei dem Verfahren von Doyen, Poirier und Jakob werden die Äste bezw. die Foramina extrakraniell aufgesucht und dadurch tatsächlich die Möglichkeit geschaffen, ohne Berührung der Dura und des Gehirns bis zum 3. Ast vorzudringen, was Krause schon in seiner Monographie bei der Kritik von Doyens Verfahren erwähnt.

Quénu-Sebileau und ebenso Lexer gehen gleichzeitig extra- und intrakraniell vor; Lexer insbesondere löst die Dura zuerst von der Innenfläche der Basis bis zu den Ästen und der Meningea ab und reseziert erst dann die Basis.

Bei den ersterwähnten Methoden, die die gleiche Blutungsgefahr wie die extrakraniellen Resektionen an der Basis haben, ist die Orientierung oft sehr mühsam. Ich habe öfter den Versuch gemacht, ohne vorherige Ablösung der Dura, rein extrakraniell bis an die Foramina zu gelangen. Dabei fehlte aber die exakte Kontrolle und kamen unbeabsichtigte Verletzungen der Meningea und des 3. Astes beim Eröffnen von deren Foramina vor. Es ist mit solchem Vorgehen verglichen, die Darstellung unter Leitung und ständiger Orientierung durch die blanke Innenfläche des Schädels ganz erheblich einfacher und schneller möglich. Lexer bezeichnet deshalb auch als den der Basisresektion vorangehenden Teil der Operation die Abschiebung der Dura vom Knochen und hat bei manchen schwierigen Operationen die Lösung derselben mit dem Raspatorium, dem Finger oder Tupfer vornehmen müssen. Außer der Meningeaunterbindung ist aber bei temporalem Vorgehen überhaupt nichts weiter auszuführen als Abschieben der Dura vom Knochen bis zu den Ästen. Dies gelang an der Leiche immer ohne Spatel, und zwar bei temporalem Vorgehen ebensogut und mit der gleichen Schonung des Gehirns wie bei basalem Vorgehen. Wenn es, wie in einigen von Lexers Fällen, notwendig wird, die Dura mit dem Finger abzuschieben, so bedeutet dies das Maximum dessen, was bei temporalem Vorgehen bei stärkerer Hirnspannung an Anheben der Dura und des Gehirns überhaupt einmal erforderlich sein kann. Treten bei diesem Abheben der Dura vor Resektion der Basis Blutungen auf, so muß die in beiden Fällen notwendige Tamponade natürlich den gleichen Raum beanspruchen. Da Lexer vor Abschieben der Dura aber nur durch eine kleine Knochenbresche Zugang zum Schädelinnern hat, so hat er bei Eintreten der Blutung auf einem engeren Terrain mit derselben fertig zu werden.

Die Meningea hat Lexer in seinem Fall VII unterbunden, ehe er die Knochenbresche bis an das Foramen spinosum erweitert hatte, da, wo er die Meningea von unten oder nach Eröffnung des Foramen spinosum unterband, ist zuzugeben, daß dies ohne Berühren des Gehirns möglich ist. Tichonowitsch bezeichnet dies auch als einen Vorzug von Quénus Verfahren. Die extrakranielle Unterbindung der Meningea ist aber nach meinen Erfahrungen auch nicht immer leicht und bei den bisher berichteten Operationen sind wohl

ebenso häufig wie beim temporalen Vorgehen Verletzungen derselben vorgekommen (z. B. Lexer und Körte), ehe zu ihrer Unterbindung geschritten werden konnte. Immerhin ist anzuerkennen, daß bei Eintreten von Blutungen aus derselben die Komplikation, die durch Tamponade oder längere Manipulationen zwischen Dura und Basis bei temporalem Vorgehen geschaffen werden können, bei Quénus und Lexers Vorgehen zuweilen zu vermeiden sind. Dieser Komplikation können wir aber durch Verzicht auf die Unterbindung der Meningea und durch präliminare Unterbindung der Carotis externa ebenfalls entgehen.

2. Auf dem Teile des Weges, auf dem die Gefahr der Hirnläsion am größten ist, nämlich auf dem zwischen Foramen ovale und dem medialen Teil des Ganglion, nützt aber die Wegnahme des Knochens bis ins Foramen ovale nichts, vielmehr ergeben sich hier gewisse Nachteile bei basalem Vorgehen. Bei der Ablösung der Dura muß hier genau so wie bei Krauses und Cushings Verfahren horizontal zwischen Basis und Dura gearbeitet werden. Würde man hier von unten arbeiten wollen, so würde man, da zwischen Ganglion und Foramen ovale einerseits und anderseits lateral vom Foramen rotundum doch noch eine nicht unbedeutende Knochenplatte stehen geblieben ist, nicht gegen das Ganglion, sondern gegen lateral vom Ganglion gelegene Hirnpartien arbeiten, wie ich mich oft an der Leiche überzeugt habe.

Leichen mit geringer Hirnspannung geben hier natürlich ebensowenig eine richtige Vorstellung von den möglichen Schwierigkeiten wie Operationen an Lebenden bei stark zurückgesunkenem Gehirn, Ist das Gehirn schlaff und zurückgesunken, so ist die Operation auf der temporalen Seite ebenso einfach, und ebenso oft ohne Spatel möglich, wie auf der anderen Seite.

Ich habe deshalb noch besonders an nichtsezierten, frischen Leichen die Verhältnisse studiert und hatte das Glück, einige Fälle mit stärkerer Hirnhyperämie und völliger Ausfüllung der Schädelkapsel durch das Gehirn zu finden. Hierbei habe ich festgestellt, daß an beiden Seiten die Darstellung gleich mühsam und das Gehirn gleich weit zu verdrängen war.

Der bessere Lichteinfall bei zygomatico-basalem Vorgehen kann ebensowenig wie für Cushings Verfahren maßgebend sein. Unbefangene Zuschauer fanden sogar einige Male, daß die Übersicht an der temporalen Seite besser, das Operationsfeld heller sei, eine Auffassung, die ich mir mit der leichteren Möglichkeit der Orientierung bei erhaltener Basis und besseren Kontrasten zwischen der weißen

Schädelfläche und dem Ganglion wie zwischen der roten etwas vorquellenden Muskulatur und dem Ganglion erkläre.

Es fand sich aber bei basalem Vorgehen der Nachteil, daß nach Eröffnung des Foramen ovale das Ganglion seine natürliche Spannung einbüßte, die uns bei der stumpfen Ablösung der Dura nach Krause so sehr zustatten kommt, ein Nachteil, gegen den sich übrigens Lexer durch Anschlingen und Anspannung des 3. Astes mit einem Faden zu schützen sucht. In Ausnahmefällen kann übrigens auch bei erhaltener Basis die Ablösung der Dura wegen mangelnder Spannung schwierig sein; so hatte z. B. bei einer mageren Leiche der 3. Ast am Rande des Foramen ovale und in der schlaffen Kaumuskulatur keinen Halt mehr.

Mit Krause muß ich deshalb betonen, daß unter weniger günstigen Verhältnissen bei jedem Verfahren das Heben des Gehirns nötig werden kann, unter günstigen Bedingungen ist aber bei temporalem, ebenso wie bei basalem Vorgehen häufig nur ein geringfügiges Heben des Gehirns bezw. nur eine Lüftung der Dura erforderlich.

Wenn somit eine irgendwie nennenswerte, stärkere Gefährdung des Gehirns in gleichartigen Fällen bei temporalem Vorgehen, mit den für die Meningea-Unterbindung gemachten Einschränkungen, nicht erwiesen ist, so spricht gewichtig gegen das zygomatico-basale Vorgehen die Größe des vorbereitenden Aktes.

Ich habe manchmal bei muskulösen Leichen mit festen Knochen die größte Mühe gehabt, den Schädelknochen mit der Luerschen Zange wegzukneifen bezw. wegzumeißeln. Der Schädel splitterte in solchen Fällen weithin, so daß das Foramen spinosum und ovale, ehe es beabsichtigt war, eingebrochen waren. Auch Lexer erwähnt (Fall IV), daß er die fingerdicke Basis bis zum Foramen wegmeißeln mußte.

Wenn bei temporalem Vorgehen schon die venöse Blutung zwischen Schädel und Dura enorm störend sein kann, so kommt bei basalem Vorgehen zu dieser noch die Blutung aus dem Knochen und aus dem Plexus pterygoideus. Daß diese letztere lebensgefährlich werden kann, wissen wir. So hat Krause infolge von Blutungen aus dem Plexus pterygoideus bei einer extrakraniellen Operation an der Basis eine Patientin verloren. Bei Körtes zweitem Fall gestaltete sich die Operation schwieriger „durch die reichliche Blutung aus Weichteilen und Knochen, welche das enge Operationsfeld beständig überschwemmten und häufige Unterbrechung der Operation durch Tamponade erforderten. Die Arteria meningea riß

beim Ablösen ein. Blutstillung durch Eindrücken eines Hakens ins Foramen spinosum.“ Lexer selbst hatte mehrfach beim Freilegen der Foramina heftige Blutungen, die z. B. in Fall VII aus dem geöffneten Foramen ovale kam und in Fall IV bei Lösung des fest am Knochen haftenden 3. Astes eintrat.

Der Raum, der durch die Resektion der Basis gewonnen wäre, kann in solchen Fällen durch die Notwendigkeit ausgedehnterer Tamponade wieder verloren gehen.

Eine weitere Gefahr liegt in der Möglichkeit von Facialisläsionen, wie sie z. B. auch Körte begegnet ist.

Das temporale Vorgehen unter Preisgabe des Knochens in der oben geschilderten Weise bedeutet im Vergleich dazu einen ganz erheblich geringeren Eingriff.

Kombinationen des temporalen mit dem zygomatico-basalen Verfahren mochte ich ebenso wie Krause und Lexer meist für unangebracht und entbehrlich halten. Sollte einmal aus irgend einem Grunde eine ausgedehntere Freilegung des Operationsfeldes nötig werden, so gestattet das temporale Vorgehen in der geschilderten Form eine beliebige Erweiterung der Knochenbresche nach oben und unten und nachträgliche Jochbogenresektion. Man muß aber sich bewußt sein, daß die Schwierigkeiten bei Ganglionexstirpationen meist nicht auf anatomischem Gebiet beruhen, sondern durch Blutungen und Hirnspannung bedingt werden.

Durch die bisher bekannt gewordenen Sektionsbefunde wird meines Erachtens nur die Tatsache bestätigt, daß es sich bei der Exstirpation des Ganglion um eine Operation handelt, welche schwere Gehirnverletzungen mit sich bringen kann; es kann daraus aber bisher nicht die größere Gefährlichkeit der temporalen und die geringere der basalen Methoden gefolgert werden. Denn es ist nicht erwiesen, daß die Läsionen des Gehirns, die nach temporalen Operationen beobachtet sind, nicht auch bei Anwendung anderer Methoden eingetreten wären. Da, wo während der Operation wegen Blutungen tamponiert werden muß, werden bei keinem Verfahren direkte und indirekte Läsionen des Hirnes und der Hirnnerven ganz zu vermeiden sein. Bei Beschränkung der Knochenbresche und Benutzung aller sonstigen technischen Hilfsmittel und größter Vorsicht sind diese Gefahren bei temporalem Verfahren m. E. genau so zu reduzieren wie bei basalen Operationen.

Ich halte es deshalb nicht für richtig, wenn Poppert, der sonst nie Gehirnerscheinungen nach Ganglionexstirpationen nach Krause gesehen hat, nach einem unglücklichen Ausgang bei einem

69jährigen Kranken von jetzt an die Methode Doyens und Lexers bevorzugen will. Die Operation war in diesem Fall durch starke venöse Blutung aus der Dura und häufige Tamponade kompliziert und dauerte zwei Stunden. Es fand sich bei der Sektion eine Erweichung und Quellung des Marklagers der gleichseitigen Hirnhälfte, im Corpus striatum ein kirschgroßer Erweichungsherd, in dessen Umgebung beginnender Zerfall und außerdem Erweichung der Rindensubstanz.

Poppert nimmt Kompression der Art. fossae Sylvii durch Spateldruck und eine dadurch bedingte Schädigung des Gehirns an. Wenn ich hier auf meinen Sektionsbefund in Fall I verweisen darf, so zeigt dieser, daß die schwere Änderung der gesamten Zirkulationsverhältnisse, wie sie bei Ganglionoperationen an alten Leuten immer eintreten werden, auch ohne direkte Einwirkung des Spatels verhängnisvoll werden kann. Denn hier fand sich eine Encephalomalacie der andern Gehirnhälfte, wohl bedingt durch Embolie, sicherlich nicht bedingt durch lokale Insultierung des Hirns, denn auf zahlreichen Querschnitten des gehärteten Gehirns zeigte sich die Erweichung des linken also gleichseitigen Temporallappens als „ganz superficial und unbedeutend". Dies ist um so bemerkenswerter, als wegen der Meningeaverletzung und Blutung eine feste Tamponade nötig geworden war.

Die Gefahren für das Gehirn, die Gefahr der intrakraniellen Blutungen und die der Hirnnervenverletzung können durch die Art der Anlegung der Knochenbresche meiner Ansicht nach nicht wesentlich beeinflußt werden. Glücklicherweise aber sind wir in der Lage, denselben mit Hilfe anderweitiger technischer Maßnahmen, wenigstens bis zu einem gewissen Grade, erfolgreich zu begegnen, und zwar ganz gleichgültig, ob temporal oder basal vorgegangen wird.

In diesem Sinne wirken alle Bestrebungen, welche darauf gerichtet sind, den intrakraniellen Eingriff möglichst zu beschränken. Je weniger zwischen Dura und Schädel manipuliert werden bezw. tamponiert werden muß, um so weniger ist das Gehirn gefährdet.

Es fragt sich nun zunächst, in welcher Weise wir arteriellen und venösen Blutungen am schonendsten begegnen, bezw. sie am besten beschränken können.

Zunächst die Frage der Versorgung der Arteria meningea media. Dollinger und Cushing wollen prinzipiell ohne Unterbindung bezw. Verletzung der Meningea media die Exstirpation des Ganglion ausführen; Krause und Lexer halten diesen Verzicht auf die Meningea-Unterbindung aber nicht für eine Verbesse-

rung der Methoden. Nach meinen Leichenerfahrungen leidet, wie erwähnt, die Freilegung des Ganglion in manchen Fällen darunter.

In meinem Fall I und III hatte ich bei der Operation mit Komplikationen infolge von Blutungen aus der nicht exakt versorgten Meningea zu tun. Im Fall I verletzte ich bei der Durchtrennung des 3. Astes dicht oberhalb der Basis die zwar etwas oberhalb ligierte, aber nicht durchschnittene und deshalb nicht hinreichend isolierte Meningea und mußte die Operation unmittelbar vor ihrer Vollendung abbrechen. In Fall III riß die Meningea beim Abschieben der Dura ab; hier konnte die Blutung nach mehrfacher Tamponade durch Einführen eines Hakens ins Foramen spinosum gestillt werden. Nach diesen eigenen Erfahrungen werde ich mich nicht mehr zu dem Versuche verstehen, ohne sorgfältige Vorbeugung einer Meningeablutung den letzten Akt der Operation auszuführen.

Nach Durchsicht der in der Literatur niedergelegten Krankengeschichten auf Komplikationen, die durch die Meningea bedingt waren, kann ich mich wie Friedrich dem Eindruck nicht verschließen, daß solche in einem recht großen Prozentsatz der Operationen eintreten. Krause wie Lexer sind mehrfach Blutungen aus der Meningea begegnet; entweder dadurch, daß sie vor der beabsichtigten Unterbindung abriß, oder daß sich die zentrale Ligatur löste. In Körtes Fall II riß die Meningea ebenfalls ab; König mußte die Operation deswegen unterbrechen. Ebenso erging es mir im Fall I, in dem die Unterbindung an sich äußerst leicht möglich gewesen war. Czerny erlebte in allen drei Fällen Meningeablutungen und in seinen beiden ersten Fällen schwere Störungen infolge derselben. Auf weitere Beispiele sei verzichtet. Jede nicht ganz glatt verlaufende Versorgung der Meningea bedeutet eine Gefahr für das Gehirn, die allerdings in manchen Fällen durch extrakranielle Unterbindung derselben nach Lexer zu beschränken ist. Tritt eine Meningeablutung auf, so ist manchmal die Einführung eines Häkchens nach Krause oder irgendeiner Plombe ins Foramen spinosum möglich, aber öfter doch auch erst nach manchen vergeblichen Versuchen (mein Fall III) und stärkerem Anheben des Gehirns und wiederholter Tamponade. Zuweilen gelingt die Blutstillung nur durch Tamponade (mein Fall I). Aber eine solche Tamponade legt uns völlig lahm, ganz abgesehen davon, daß bei alleiniger Tamponade Nachblutungen auftreten können (Fall II).

Unter diesen Umständen möchte ich doch Fowlers, Fried-

richs und anderer Vorschlag, die Carotis externa prophylaktisch zu unterbinden, für sehr diskutabel halten. Ich habe mich wie Friedrich nach Unterbindung der Carotis externa bei Oberkieferresektionen davon überzeugt, daß die Blutung aus dem Gebiet der Maxillaris interna ganz minimal oder gleich null ist. Ich kann die Befürchtung, daß der Nutzen einer solchen Unterbindung durch die zahlreichen Anastomosen in Frage gestellt würde, nicht teilen. Wird die Carotis externa unterbunden, so kann auf den Teil des intrakraniellen Aktes, der durch die Meningeaversorgung sonst bedingt wird, verzichtet werden, da dieselbe einfach scharf durchschnitten werden darf. Daß die Blutung zentral hierbei absolut steht, sah ich in meinem Fall I, in dem ich 30 Stunden nach der ersten Operation die Carotis ligierte und daraufhin die Tamponade aus dem Schädel entfernen konnte, ohne daß irgendwelche Blutung aus der Meningea eintrat. Sollte eine geringfügige Blutung aus dem peripheren Ende auftreten, so macht dieselbe keine Schwierigkeit, da sie durch Umstechung an irgendeiner, in der Wunde bequem vorliegenden Stelle im Verlauf der Meningea gestillt werden kann.

Ich möchte ebenso wie Friedrich die tiefe Externa-Unterbindung am Halse, nicht die hohe Unterbindung nach Fowler empfehlen. Sie läßt sich hier schnell und schonend ausführen, so daß man mit dem Zeitverlust nicht zu rechnen braucht, denn man spart schon allein infolge der fehlenden Blutung bei der Bildung des Weichteillappens in der Schläfe Zeit und Blut. Die in den Weichteilen vorhandenen Anastomosen verhüten einerseits eine Nekrose des Lappens, andererseits sind sie nicht stark genug, um irgendwelche nennenswerte Blutung bei der Operation zu verursachen.

Wenn es auch von Dollinger und anderen für unwahrscheinlich gehalten wird, daß die Carotisunterbindung einen Einfluß auf die venösen Blutungen an der Basis haben kann, so halte ich dies doch nach Art der Venenverzweigungen für sehr wohl möglich. Auch bei den Oberkieferresektionen sehen wir nach Carotisligatur eine ganz erhebliche Abnahme der venösen Blutungen. Da ein großer Teil des Blutes durch die verschiedenen Äste der Maxillaris interna in die Knochen und die Dura geführt wird, so ist es selbstverständlich, daß auch die Meningea- und Basisvenen nach Unterbindung der Carotis externa erheblich weniger Blutzufluß haben. Ich glaube deshalb, daß, soweit die Blutungen nicht direkt oder indirekt aus den Sinus stammen, und

diese kommen doch erst im Bereiche der Foramina und medial von diesen in Betracht — auch für die Beschränkung der venösen Blutungen die einfache Ligatur der Carotis externa nützlich werden kann.

Leider sind die Erfahrungen in dieser Richtung noch zu gering, ich glaube aber mit Friedrich, daß es nicht berechtigt ist, einfach über diese Frage zur Tagesordnung überzugehen. Je weniger wir von Zufälligkeiten bei solch eingreifenden Operationen abhängen, um so besser sind erfahrungsgemäß schließlich für die Gesamtzahl der Beobachtungen die Erfolge. Für Lexers Vorakt könnte die durch Carotisunterbindung gewonnene Blutersparnis übrigens besonders wesentlich sein.

Ein ausgezeichnetes Hilfsmittel, das uns gegen Hirnspannung, wie venöse intrakranielle Blutungen zu Gebote steht, ist die Hochlagerung des Oberkörpers. Krause hat seine Kranken immer halb sitzend operiert; Lexer empfiehlt für den rein intrakraniellen Teil der Operation srenge Hochlagerung. Ich selbst bin in meinen Fällen in völliger vertikaler Sitzstellung (Steilsitz) von Anfang der Operation an vorgegangen und habe dadurch eine vorzügliche Übersicht des Operationsfeldes infolge des Zurücksinkens des Gehirns erhalten, und nur sehr geringfügige venöse Blutung im Schädelinnern beobachtet. Lexer setzt erst nach Eröffnung der Foramina ovale und spinosum die Kranken aufrecht. Bei einem so großen Eingriff, wie Lexers Basisresektion, dürfte ein Operieren in Steilsitz von vornherein vielleicht wegen der Gefahr der Ohnmacht und Narkosenzufälle seine Bedenken haben; bei dem kurz dauernden Vorakt, wie ich ihn empfehle, läßt sich ohne solche Bedenken die Trepanation schon im Steilsitz ausführen, wie ich das praktisch erprobt habe. Das Zustandekommen der Hyperämie während des ersten Aktes der Operation wird auf diese Weise schon von vornherein erheblich eingeschränkt. Man gewinnt übrigens aus Lexers Krankengeschichten den Eindruck, daß trotz der basalen Knochenbresche der Zugang zur Tiefe erst in dem Moment günstiger wird, in dem die Kranken aufgesetzt werden.

Sehr wesentlich beschränkt wird die venöse Hyperämie und damit die Blutung und Hirnspannung durch die sorgfältigste Beachtung der Atmung und Narkose. Die geringste Respirationsstörung steigert die Hyperämie und die venösen Blutungen. Deshalb ist Äther nicht anzuwenden. Die Lumbalpunktion bezw. die Incision der Dura, um durch Liquorabfluß das Hirnvolumen zu vermindern, sind nicht unbedenklich und durch Steilsitz, wie Lexer betont.

zu ersetzen. Medikamente, welche geeignet wären, die Hirnspannung oder die venösen Blutungen zu vermeiden, stehen uns noch nicht zur Verfügung.

Das letzte Mittel, uns gegen die Gefahren der Operation zu schützen, beruht auf dem zweizeitigen operativen Vorgehen. In den Fällen, wo trotz der erwähnten Maßnahmen die Blutung sehr stark oder die Gehirnspannung sehr groß bleibt, soll man abbrechen, die Wunde tamponieren und nach wenigen Tagen die Operation vollenden. Die Übersicht über das Operationsfeld ist, wie ich mich auch in meinem Fall I und III überzeugen konnte, nach Entfernung der Tamponade eine ausgezeichnete. Das einzige Bedenken gegen zweizeitiges Operieren, Steigerung der Infektionsgefahr und Wiederholung der Narkose, dürften völlig zurücktreten, wenn man berücksichtigt, wie sehr die schweren Operationsgefahren, welche in solchen Fällen das einzeitige Operieren bedingt, vermindert werden.

Ich möchte auf Grund dieser Ausführungen ein Vorgehen, bei denen folgende Gesichtspunkte berücksichtigt sind, weiterer Prüfung wert halten:

1. Unterbindung der Carotis externa am Halse.
2. Hochlagerung des Kranken (Steilsitz).
3. Bildung einer temporalen Knochenbresche unter Preisgabe des Knochens (vgl. Abb. 2).
4. Freilegung der Äste und des Ganglion.

Meine eigenen hierher gehörigen klinischen Beobachtungen sind folgende:

Fall I. 73jährige Frau, leidet seit 25 Jahren an heftiger, linksseitiger Trigeminusneuralgie.

In den Jahren 1887—1888 etwa 9 extrakranielle Operationen, darunter einmal die Resektion des III. Astes an der Basis. Die Neuralgie kehrte trotzdem immer wieder, und zwar wechselten Zeiten geringerer mit Zeiten exzessivster Schmerzanfälle.

4. VIII. 1906. Wiederaufnahme wegen unerträglicher Schmerzen seit Juni. Pat. befindet sich für ihr Alter in leidlichem Gesamtzustande. Heftige Schmerzen im Gebiet des 2. und 3. Astes des linksseitigen Trigeminus. Totale Facialislähmung. Während des Krankenhausaufenthaltes öfter heftige Schmerzanfälle. Pat. wünscht auf jeden Fall noch einen Versuch operativer Befreiung von ihren Sehmerzen, da sie so keinesfalls weiter leben will.

11. VIII. 1906. Operation: Chloroformnarkose, Steilsitz. Lappenschnitt mit nach oben konvexem Bogen über den linken Jochbogen (vgl. Fig. 2). Ablösung der Muskulatur samt Periost vom Planum temporale. Eröffnung des Schädels etwa 2 cm oberhalb des Jochbogens mit Doyens Perforatorium. Erweiterung der Knochenbresche nach unten bis zur Linea

infratemporalis in ganzer Breite der mittleren Schädelgrube. Nach vorsichtiger Ablösung der ausgedehnt mit dem Schädelknochen verwachsenen Dura liegen 2. u. 3. Ast. des Trigeminus und die Art. meningea so deutlich vor und scheinen die Raumverhältnisse so günstig, daß auf die Unterbindung der Art. meningea zunächst verzichtet wird. Durchtrennung des Duralrandes zwischen 2. u. 3. Ast.; stumpfe Ablösung der Dura medianwärts, Darstellung der Äste und des Ganglion in kurzer Zeit. Blutung bis auf eine von der Basis herkommende venöse Blutung hinter dem Foramen rotundum minimal. Abhebung des Ganglion von der Basis mit dem Elevatorium. Um bei dem Herausdrehen des Ganglion einer eventuellen Blutung durch Anreißen der Meningea zu entgehen, wird dieselbe doch noch, — ohne irgendwelche Mühe — schnell doppelt unterbunden, aber nicht durchtrennt, da die Durchschneidung des 3. Astes anscheinend unter Schonung der Meningea möglich erscheint.

Anlegung der Thiersch'schen Zange an das Ganglion. Bisher schneller, glatter Verlauf, die Darstellung des Ganglion bis auf seinen medialen Teil gelingt ohne Anwendung des Hirnspatels und ohne irgendwelche Hebung oder Schädigung des Gehirns. Bei der Durchtrennung des 3. Astes mit dem Tenotom Verletzung der Meningea media zentralwärts von der Ligatur; profuse, arterielle Blutung, die auf Fingerdruck und Tamponade zum Stehen zu bringen ist. (Die Arterie war sehr weit, sklerosiert und näherte sich mit einer Windung dem 3. Ast dicht oberhalb des Foramen spinosum. Eine Verletzung wäre bei vorheriger Durchtrennung des unterbundenen Gefäßes sicher vermieden worden.) Die Einführung eines Stiftes in das Foramen spinosum gelingt nicht. Infolgedessen wird mit Rücksicht auf das Alter der Patientin die Operation abgebrochen und die Wunde fest tamponiert. Der Puls nach der Operation voll, ohne Besonderheit.

12. VIII. 1906. Pat. hat bis heute mittag auf Anrufen reagiert und geantwortet, klagt über wenig Schmerzen, ist aber ziemlich apathisch. Gegen Abend schnell zunehmender soporöser Zustand. Wegen Verdachts auf Hirndruck, bezw. Reizung durch die feste Tamponade wird Beendigung der Operation beschlossen.

II. Akt. Da in der kurzen Zeit (30 Stunden) mit einer Nachblutung sicher zu rechnen ist, zunächst Unterbindung der A. carotis externa am Halse in wenigen Minuten. Nach Lüftung der Tamponade bleibt die Höhle bei gutem Blutdruck bluttrocken und in ihrer ganzen Ausdehnung unverändert bestehen. Vorsichtshalber noch einmal schnelle Ligatur der Meningea dicht über dem Foramen spinosum (gegen eventuelle Nachblutung aus Kollateralen), Durchschneidung der Äste, Extraktion des Ganglion, Drainage der Wundhöhle, Naht der Weichteilwunde.

Nach der Operation kehrt das Bewußtsein nicht wieder, Pat. zeigt zunehmendes Coma. Auf Anwendung stärkster Reizmittel kehren die Reflexe vorübergehend wieder, am 14. VIII. schließlich schneller Verfall. Exitus. 16. VIII. 1906 Autopsie (Obdukt. Dr. Hart). „Geringe Blutreste an der linken Hirnbasis, totale Erweichung der rechten Großhirnhemisphäre, zirkumskripte Erweichung des linken Temporallappens. Keine wesentliche Arteriosklerose der basalen Hirngefäße."

„Am gehärteten Präparat zeigt sich auf zahlreichen Hirnquerschnitten

die Erweichung des linken Temporallappens als ganz superficial und unbedeutend."

Atrophia cordis fusca; Arteriosclerosis levis, Pleuritis adhaesiva duplex etc.

Die wichtigen Momente aus dieser Beobachtung haben wir oben bereits verwertet. Es sei nur noch einmal darauf hingewiesen, daß die schwere Encephalomalacie der rechten, also gegenseitigen Großhirnhälfte nur durch eine Embolie erklärlich ist, und daß im Vergleich dazu die Veränderungen am zugehörigen Schläfenlappen trotz der nötig gewordenen festen Tamponade und nachträglichen Gehirnentlastung (Dekompression) minimal waren.

Nur kurz sei ein nur in gewisser Richtung hierher gehörender Fall von Meningeazerreißung mit Atemstillstand während der Operation berichtet.[1])

Fall II. 14jähriger Knabe. 8. VIII. 1906. Abends Schlag mit einer Flasche gegen die rechte Schläfe.

Zunächst heftige Kopfschmerzen, Bewußtsein zuerst erhalten. Nach einiger Zeit Erbrechen und Benommenheit.

9. VIII. 1906. Etwa 14 Stunden nach der Verletzung schwere Bewußtlosigkeit, Puls klein, stark verlangsamt (44). Temperatur 35,6. Atmung flach. Der linke Mundwinkel ist leicht herabgesunken, Ptosis des rechten Auges, die linke Pupille erscheint etwas weiter wie rechts, Lähmungen der Glieder sind nicht vorhanden. Leichte Schwellung über der rechten Schläfe.

In der Annahme einer Meningeablutung Bogenschnitt in der rechten Schläfe in leichter Chloroformnarkose. Pat. machte schon vor der Operation einen stark verfallenen Eindruck. Blutdruck bei Durchtrennung der Temporalgefäße noch gut. Während der Ligierung der Gefäße plötzlicher Atemstillstand. Künstliche Atmung, etwa 4—5 Minuten fortgesetzt, bleibt vergeblich; dagegen sind deutliche Herzpalpitationen wieder zu sehen, der Puls gut fühlbar. Pupillen maximal weit, reaktionslos, Aussehen fahl. Deshalb unter Fortsetzung der künstlichen Atmung schnelle Eröffnung des Schädels mit Doyens Perforatorium und Luerscher Zange wie zur Freilegung des Ganglion. Es quellen starke Blutcoagula aus der Tiefe. Weitere Coagula des mindestens faustgroßen epiduralen Hämatoms werden ausgeräumt. Das Gehirn pulsiert nun kräftig und die Atmung beginnt wieder einzusetzen. Tamponade der mittleren Schädelgrube, der Weichteillappen wird provisorisch fixiert. Pat. erholt sich allmählich, die Atmung wird gleichmäßiger. Sensorium noch benommen.

10. VIII. 1906. Pat. reagiert noch nicht auf Anrufen.

Keine weitere Blutung.

11. VIII. Pat. ist klarer, linksseitige Facialisparese im Abnehmen. Komplette Okulomotoriuslähmung rechts. Verbandwechsel, dabei Blutung, deshalb erneute Tamponade.

---

1) Herrn Direktor Dr. Neumann danke ich bestens für die Überlassung des in seiner Vertretung von mir operierten Falles.

Im Laufe der nächsten Wochen treten noch zwei weitere Nachblutungen auf, die allerdings leicht beherrscht werden.

16. X. Nach Zurückgehen aller Lähmungserscheinungen mit vernarbter Wunde beschwerdefrei entlassen. Hirnpulsation deutlich sichtbar. Keine Einziehung der Narbe.

Der Fall ist interessant, weil es gelang, den Patienten durch die Eröffnung des Schädels noch zu retten, nachdem schon eine Athemlähmung eingetreten war.

Weiter zeigt er wie Fall I, daß es im Notfall genügt, durch Tamponade Meningeablutungen zu stillen, andererseits aber auch wieder, daß bei dieser Form der Versorgung mit Nachblutungen zu rechnen ist.

Ich glaube, daß in analogen Fällen die Unterbindung der Meningea an der Basis nach Krause, oder wenn die Meningea-Unterbindung Schwierigkeiten machen sollte, wieder die Carotis-Unterbindung am Halse neben der Ausräumung der Coagula in Frage kommt. In unserem Falle verbot sich irgend ein weiterer Akt wegen des kaum wiedergewonnenen Lebens des Patienten.

Fall 3. 27jähriger Mann. 8. VIII. 1905 Selbstmordversuch durch zwei Schüsse in die rechte Schläfe. In den ersten zwei Tagen völlige Benommenheit.

10. VIII. 1905. Pat. ist zeitweise klar; es besteht völlige schlaffe Lähmung der linken Seite; völlige Lähmung der rechtsseitigen Augenmuskelnerven, Störung im Bereich des 1. Ramus des Trigeminus. Rechte Pupille erweitert, völlig starr, Finger und sonstige Gegenstände in 1 m Entfernung gut wahrnehmbar. Gesichtsfeld nicht beschränkt. Funktion des linken Auges völlig normal.

1. IX. Allgemeinbefinden bis auf zeitweise heftige Kopfschmerzen gut. Arm- und Beinbewegungen machen schnelle Fortschritte, nur der rechte Fuß ist noch fast völlig schlaff.

9. IX. Pat. kann auf dem rechten Auge nicht lesen, erkennt aber Gegenstände und zählt Finger richtig.

25. IX. Amaurose des rechten Auges; Lähmungserscheinungen nicht weiter zurückgegangen.

2. X. Rechtsseitige Sehnervenatrophie; 1. Ramus des N. trigeminus hypästhetisch; heftige Kopfschmerzen.

10. X. In der letzten Zeit öfter starkes Nasenbluten aus dem rechten Nasenloche.

14. X. 1905. Zeitweise sehr heftige Kopfschmerzen, öfter Nasenbluten; rechte Opticuspapille ganz abgeblaßt, scharf begrenzt.

1. XI. 1905. Steigerung der Kopfschmerzen und des Nasenblutens. Bei Palpation vom Rachen, ebenso durch Spiegelbefund nichts Bestimmtes nachweisbar.

8. XI. 1905. Linke Papille und linker Augenhintergrund normal: Sehvermögen links normal.

9. XI. 1905. Pat. klagt über schlechtes Sehen auf dem linken Auge. Fingerzählen in 1 m Entfernung richtig, gewöhnliche Druckschrift wird in 30 cm Entfernung nur undeutlich gelesen.

11. XI. 1905. Sehvermögen rapide verschlechtert. Rechte Pupille ganz blaß, weiß glänzend, linke Pupille ebenfalls deutlich blaß, aber nicht so erheblich wie rechts; Umrisse scharf, an der temporalen Seite abgeflacht, Gefäße eng. Sonst nichts Abnormes im Augenhintergrund.

Starkes Nasenbluten, starke Kopfschmerzen. 13. XI. 1905 völlige Amaurose. Bei der Spiegeluntersuchung der Nase läßt sich nur feststellen, daß von oben her das Blut hervorquillt. Oberer Nasengang ohne weiteres nicht zu übersehen.

17. XI. 1905. Auf Grund des Verlaufes und der Symptome mußten die rechtsseitigen Augenmuskelnerven im Bereich des Sinus cavernosus durchschossen, die Optici dagegen erst sekundär ergriffen sein. Und zwar war die Erblindung auf einen sekundären, fortschreitenden Prozeß zurückzuführen. In Betracht kamen zunächst vor allem eine Callus- oder Narbenbildung, oder besonders in Anbetracht des Nasenblutens eine Blutung, die zunächst in oder um den rechten, dann um der linken Opticus eingetreten war, schließlich ein entzündlicher Prozeß, insbesondere auch eine Abszeßbildung. Aus dem Umstande, daß 7 Wochen nach Erblinden des rechten Auges auch das linke Auge plötzlich erblindete, mußte eine plötzliche Fortpflanzung des Prozesses auf die linke Seite angenommen werden. Die Röntgenbilder ließen annehmen, daß das eine Geschoß möglicherweise in dem medialsten Teil der rechten mittleren Schädelgrube stecken geblieben war, während das andere anscheinend bis in den linken Oberkiefer gedrungen war. In Anbetracht des kurzen Bestandes der Erblindung auf dem linken Auge und weiter mit Rücksicht auf den trostlosen Zustand des Kranken (Hemiplegie, völlige Erblindung, rasende Kopfschmerzen, völlige Verzweiflung) und auf den dringenden Wunsch des Kranken entschloß ich mich trotz der geringen Aussichten zur Trepanation, in der Hoffnung, vielleicht eine Flüssigkeitsansammlung irgendwelcher Art entleeren zu können.

17. XI. 1906. Bei der Operation hatte ich die Absicht, die Richtung auf den Processus clinoideus anterior einzuhalten und hinter diesem mich zu orientieren.

Schnittführung wie zur Freilegung des Ganglion (s. Abb. 1—3), rein temporal in völligem Steilsitz. Ziemlich flacher, 5 cm breiter Bogenschnitt, Herunterklappen des Weichteillappens, der die etwa bohnengroße Einschußöffnung in der Nähe seiner Basis umfaßt. Eröffnung des Schädels mit Doyens Perforatorium, Erweiterung der Knochenbresche mit der Luerschen Zange. Das Hirn, etwas gespannt, wölbt sich ziemlich stark vor, pulsiert aber deutlich. Nach Ablösung der Dura sinkt das Gehirn ganz auffällig zurück. Bei weiterem Vordringen reißt die Meningea ein. Starke Blutung, welch ezunächst durch Tamponade zu stillen versucht wird. Da immer wieder Nachblutungen eintreten, Einführen eines Hakens in das Foramen spinosum. Darauf bequemes Vordringen nach der Mitte zu, ohne jegliche Blutung. Nach Freilegen des 2. und 3. Astes wird die Dura noch weiter nach vorne zu etwas abgeschoben und nun mit der Nadel nach der Mitte und nach vorne durch den Sinus mehrfach punktiert. Dabei wird mehrfach ziemlich reichlich dunkles Blut aspiriert. Von einer kleinen Öffnung

etwas nach vorn und innen vom 2. Ast, möglicherweise dem alten Schußkanal, wird nun mit einer mittelstarken Sonde eingegangen. Die Sonde ließ sich 3—3½ cm nach innen, also über die Mittellinie und durch den Sinus cavernosus hindurch vorschieben. Man hatte das Gefühl, sich in einer großen, mit weichen Massen angefüllten Trümmerhöhle zu befinden.

Die Kugel wird nicht gefühlt. Die Blutung aus dem Sinus cavernosus, die erwartet worden war, bleibt aus, es blutet nur bei Einführen, nicht beim Herausziehen der Sonde aus dem Kanal. Da die Hoffnung, einen Abszeß usw. zu finden, aufgegeben werden muß, wird die Operation abgebrochen, nachdem die Wundhöhle tamponiert und der Haken aus dem Foramen spinosum entfernt ist.

18. XI. 1905. Pat. hat die Operation gut überstanden. Verband etwas blutig, serös durchtränkt. Status wie vor der Operation, keine weiteren Lähmungen.

20. XI. 1905. Puls gestern und heute meist 80—92, zeitweise starke Unruhe, keine sonstigen cerebralen Erscheinungen. Beim Verbandwechsel wird der vordere Streifen entfernt, dabei setzt eine sehr starke venöse Blutung aus der Tiefe ein. Erneute Tamponade.

21. XI. 1905. Zeitweise starke Aufregung, Puls beschleunigt, aber kräftig. Kein Druckpuls. Amaurose besteht beiderseits fort.

23. XI. 1905. Pat. zeitweise nicht orientiert. V. W. Entleerung von etwas trübem Blut, kein Eiter. Schwere Blutung aus der Nase. Pat. sehr anämisch.

25. XI. 1905. Pat. verwirrter als bisher, verfällt. Temperatur nie über 37,6°.

27. XI. 1905. Exitus.

Autopsie: Gehirnsektion (Prof. v. Hansemann). „An der rechten Schläfe ist eine Trepanation gemacht. Man sieht in eine etwa hühnereigroße Höhle, extradural gelegen. Dieselbe ist mit eitrigem Belage ausgekleidet und enthält etwas Blut. In dem gebildeten Hautlappen sieht man die Narbe der vor Monaten eingedrungenen Pistolenkugel. Mit einer Sonde kommt man an einer Stelle durch die Dura bis in die Keilbeinhöhle. Der rechte Schläfenlappen ist in großer Ausdehnung gelb erweicht (Encephalomalacia inveterata). In der grauen Substanz sitzen mehrfach eingeheilte Knochensplitter. Die Reste der alten Blutungen und Zertrümmerungen lassen sich bis weit auf die Konvexität des Gehirns verfolgen. Die Hypophysis ist zertrümmert. Nach vorn vor derselben ist die Dura vorgebuchtet. Der darunter liegende Knochen ist resorbiert und nach Eröffnung der darüber liegenden Dura kommt man in eine große, mit Blut gefüllte Höhle, die im wesentlichen die Keilbeinhöhle ist, die aber außerdem mit der Nase und mit der Highmorshöhle kommuniziert. In dieser Höhle findet sich ein Geschoß von 4 mm Durchmesser. Die linke Highmorshöhle ist mit Schleim gefüllt. Eine zweite Kugel nicht zu finden. Die Blutung in die Keilbeinhöhle ist zum Teil alten Datums, zum Teil frisch. Die Blutcoagula liegen bis in die Nase hinein. Beide Opticuspapillen, besonders die rechte, sind deutlich atrophisch, die Nerven selbst lassen makroskopisch eine Atrophie nicht erkennen."

Im Darm Blut, hochgradige Anämie.

Daß nach Verlauf längerer Wochen zuerst der rechte Opticus, und dann wieder nach einiger Zeit der linke funktionsuntüchtig und atrophisch wurde, ist nach dem Ergebnis der Sektion wohl nicht anders als durch die Sehnerven komprimierende oder sonstwie alterierende Blutungen zu erklären.

Dieser Fall regt nun in erster Linie zu Erwägungen über die Angreifbarkeit der Sella turcica und der Hypophyse von der mittleren Schädelgrube aus an. Ich glaube, daß ein genaueres Eingehen auf denselben in dieser Richtung deshalb wichtig ist, weil nur durch Gewinnung eines größeren kasuistischen Materials Grundlagen für die Ausbildung einer operativen Technik dieser Gegend gewonnen werden können. Welcher Art die Fälle sein werden, die später einmal durch chirurgische Maßnahmen zur Heilung geführt werden, und ob es überhaupt der Fall sein wird, entzieht sich heute noch unserer Schätzung.

In Schloffers kürzlich erschienener Arbeit ist alles Wissenswerte über die verschiedenen auf extra- und intrakraniellem Wege gemachten Versuche und Vorschläge, die Hypophyse anzugreifen, mitgeteilt. Ich beschränke mich hier auf meinen Fall und einige Leichenversuche, welche die Angreifbarkeit der Hypophyse von der mittleren Schädelgrube bestätigen.

Wie selten derartige Beobachtungen, wie die vorliegende sind, geht daraus hervor, daß Madelung 1904 bei der Demonstration seines, allerdings nur klinisch beobachteten Falles von Hypophysis-Schußverletzung kein weiteres Beispiel einer Hypophysisverletzung aus der Literatur beibringen konnte. In meinem Fall hatte ich, um es kurz zu rekapitulieren, die Absicht, den Opticus bezw. die Gegend des Chiasma hinter dem Processus clinoideus ant. zu erreichen. Ich habe dann bei der Operation zwischen Processus clinoideus anterior und 2. Ast des Trigeminus eine Sonde durch den Sinus cavernosus über die Schädelmitte in die Sella turcica eingeführt und hier eine größere, mit weichen Massen gefüllte Höhle konstatiert. Die Sektion ergab dementsprechend eine Zertrümmerung der Hypophyse und an Stelle der Sella und des zerstörten Keilbeinkörpers die sondierte, mit Blut und Blutcoagula gefüllte Höhle und auf deren Grund das Geschoß (vgl. Tafel I). Vielleicht hätte ich, wenn ich in vivo die Verhältnisse völlig richtig gedeutet hätte, doch den Versuch gemacht, durch Tamponade dieser Höhle der später erfolgenden Verblutung entgegenzuwirken, da unter den hier vorliegenden pathologischen Veränderungen — völlige Durchschießung des rechten Sinus cavernosus und der in ihm ver-

laufenden Gebilde und irreparable Amaurose des rechten Auges, ein rücksichtsloses Vordringen durch den Sinus hindurch möglich gewesen wäre. So brach ich die Operation ab, als ich nur Blut und keinen Eiter oder serösen Erguß fand.

Ich möchte besonders darauf hinweisen, daß die hier gefundenen Veränderungen am Knochen auch bei Hypophysistumoren vorkommen können. Leider befürchte ich, daß die Deutung von Röntgenbildern analoger Fälle immer recht schwierig sein wird. Trotzdem uns 3 verschiedene gute Aufnahmen zur Verfügung standen, wurden uns die Verhältnisse erst nach der Sektion klar, möglicherweise allerdings, weil das bewegliche Geschoß seine Lage bei den verschiedenen Aufnahmen wechselte. Die Knochengrenzen der pathologischen Höhle sind in den Bildern unschwer zu erkennen. Um aber einen Vergleich mit Schloffers Abbildungen zu ermöglichen, gebe ich im folgenden eine etwas schematisierte Abbildung (Tafel I) nach einem der Röntgenogramme.

Nun zu den ergänzenden Leichenversuchen!

Caton und Paul haben bei Hypophysistumor die Absicht gehabt, nachdem sie zunächst zur Druckentlastung in der Schläfe eine Trepanation ausgeführt hatten, in einer zweiten Zeit den Hypophysistumor von hier aus direkt anzugreifen. Sie planten, den Zugang durch Ausräumung der Orbita und Resektion der äußeren Orbitalwand zu erweitern.

Nach Schloffer hat Caselli in einer anatomisch-experimentellen Studie vorgeschlagen, wie zur Freilegung des Ganglion den Schädel temporär zu resezieren; nach Emporheben des Schläfelappens soll man dann den Processus clinoideus anterior, die Carotis und den Sinus cavernosus deutlich abtasten können. Knapp hinter dem ersteren soll man ohne Verletzung derletzteren in die Sella turcica eindringen und mit einer eigenartig konstruierten Curette ihren Inhalt ausräumen können.

Nach Schloffer hat Heßler empfohlen, den Sinus cavernosus auf dem Wege aufzusuchen, den Krause zum Ganglion eingeschlagen hat und hat Voß so operiert, allerdings auf zygomatico-basalem Wege.

Schloffer beurteilt das operative Vorgehen von der mittleren Schädelgrube in folgender Weise: „Der Weg durch die mittlere Schädelgrube ist aber m. E. stets oder fast stets ungangbar. Denn wenn auch ausnahmsweise die Erweiterung der Sella in allen Dimensionen, sowie die dadurch bedingten anatomischen Verschiebungen zwischen Opticus, Carotis, Sinus cavernosus einen schmalen Zugang zur Sella ergeben können, so ist dies doch gewiß nicht die Regel, wie Caselli meint. Die Erweiterung des Zuganges durch Wegnahme der äußeren Orbitalwand (eventuell nach Ausräumung der Orbita) würde hier nicht viel nützen."

Ich habe mich nun an der Leiche mehrfach davon überzeugt,

daß von der oben geschilderten temporalen Knochenbresche aus die Sella turcica und die Hypophyse leicht mit der Sonde zu erreichen ist; und zwar kann man einmal zwischen 1. und 2. Ast unter dem Sinus cavernosus (in pathologischen Fällen durch den Sinus) und unter und vor dem offenen Winkel der Carotis interna dahin gelangen. Dieser Zugang ist aber für gewöhnlich zu eng; er ist aber bequem durch Resektion des II. Astes des Trigeminus und Abhebung des 2. Astes und des Ganglion bis zum 3. Ast von der Basis und Abschieben des Sinus cavernosus bis an die Fissura orbitalis superior nach vorne auf mehr wie 1 cm Breite, — von der Fissura superior bis zur Carotis interna, — zu erweitern, so daß man z. B. bequem mit einem Raspatorium nach der Sella zu eindringen kann. Ich habe den Eindruck gewonnen, daß die Sella auf diesem Wege unter völliger Vermeidung der beim Vorgehen von der vorderen Schädelgrube aus den Optici drohenden Gefahren, unter gleichzeitiger Vermeidung der Gefahren für den Sinus cavernosus und die Carotis interna unter normalen Verhältnissen erreichbar ist.

Ich kann deshalb zunächst die theoretischen Bedenken Schloffers, daß der Weg durch die mittlere Schädelgrube zur Hypophyse stets oder fast stets ungangbar ist, nicht teilen. Die Betrachtung der Abbildungen Schloffers macht es mir sogar wahrscheinlich, daß man bei Hypophysistumoren genau so gut, wenn nicht besser, wie unter normalen Verhältnissen unter dem Sinus cavernosus und den in ihm verlaufenden Gebilden und vor der Carotis zur Mitte gelangen kann.

Die weitere genaue Prüfung analoger Beobachtungen in dieser Richtung wird hier, wie ich mit Schloffer glaube, gewisse Anhaltspunkte geben.

Was für Zufälligkeiten und Komplikationen bei solchen Operationen sich herausstellen mögen; wissen wir nicht. Gegen Blutungen aus Venen, die vom Sinus cavernosus zur Basis gehen und gegen Sinusblutungen können wir uns voraussichtlich durch Tamponade und zweizeitiges Operieren schützen. Wieweit bei Thrombose des Sinus oder Amaurose des einen Auges ein rücksichtsloses Freilegen des Clivus anterior und dessen Resektion angebracht sein wird, muß ebenfalls offen bleiben. Bei sehtüchtigem Auge befürchte ich von der Resektion eine starke Gefährdung des Opticus, denn bei den Leichenversuchen brach das Foramen opticum manchmal mit ein. Ob eventuell durch präliminare Unterbindung der Carotis

interna am Halse (trotz ihrer Anastomosen im Schädel) der Zugang nach hinten erweitert werden kann, ist ebenfalls noch ungeklärt.

Ich glaube aber, daß bei einer weiteren kritischen Prüfung der verschiedenen zur Hypophyse weisenden Wege, neben dem Wege von der vorderen Schädelgrube und den extrakraniellen Wegen auch der Weg durch die mittlere Schädelgrube in der geschilderten Weise sehr wohl Beachtung verdient, denn wie ein Blick auf Abbildung 3 lehrt, führt eine vom einer temporalen Knochenbresche eingeführte Sonde direkt unter dem 2. Ast in die Sella turcica.

Literaturverzeichnis.

1. Von Beck (Czerny), Beitr. z. klin. Chir., Bd. XIII, H. 3.
2. Coelho, Revue de Chirurgie 1899 I.
3. Cushing, Journal of the American Medical Association 1900, 28. April.
4. Dollinger, Zentralblatt f. Chir. 1900, Nr. 44.
5. Doyen, Archives provinciales de chirurgie, Juli 1895.
6. Fowler, Medical record, New York 1894, 16. Juni.
7. Friedrich, Deutsche Zeitschr. f. Chir., Bd. 52, S. 360 ff.
8. Jakob, Revue de Chirurgie 1899. II, S. 29.
9. Kocher, Chirurgische Operationslehre. 4. Aufl., 1902, S. 151 ff.
10. Körte, Freie Vereinigung Berliner Chirurgen 1905, November.
11. F. Krause, Die Neuralgie des Trigeminus nebst der Anatomie und Physiologie der Nerven. Leipzig 1896.
12. Derselbe, Münch. med. Wochenschr. 1901, Nr. 26—28.
13. Derselbe, Verhandlungen d. deutschen Gesellsch. f. Chir. 1901.
14. Derselbe, Zentralbl. f. Chir. 1900, Nr. 16.
15. Derselbe, Freie Vereinigung der Berliner Chirurgen 1905, Dezember.
16. Lexer, Arch. f. klin. Chir., Bd. 65, S. 843 ff.
17. Marchant und Herbet, Revue de Chirurgie 1897, S. 287 ff.
18. Poirier, Bullet. et mém. de la soc. de Chirurgie de Paris 1896, S. 574 ff.
19. Poppert, Deutsche med. Wochenschr. 1906, S. 901.
20. Quénu-Sebileau in Chipaults Chirurgie opératoire du System nerveuse, Bd. 2, S. 612 ff. 1895.
21. Schloffer, Prager med. Wochenschr. 1901, Bd. XVII.
22. Tichonowitsch, Zentralbl. f. Chir. 1900, S. 322 ff.

Verletzungen der Hypophysis.

1. Madelung, Verhandlungen der Deutschen Gesellsch. f. Chir. 1904.
2. Schloffer, Zur Frage der Operationen an der Hypophyse. Beitr. z. klin. Chir., Bd. 50, S. 767 ff.

VI.

Appendicitis und Ikterus.

Von

Dr. G. Aldehoff,
Chefarzt des Elisabeth-Krankenhauses zu Halle/S.

Unter obigem Titel hat vor kurzem Reichel-Chemnitz[1]) eine Arbeit veröffentlicht, die sich aus der großen Zahl kasuistischer Mitteilungen über die Appendicitis abhebt.

Das Auftreten von schwerem Ikterus im Verlauf fortschreitender allgemeiner Sepsis — welchen Ausgangspunkt immer diese haben mag — ist ja zur Genüge bekannt und als Komplikation auch der Appendicitis, möge sie operiert sein oder nicht, sicher von allen Chirurgen beobachtet worden.

Reichel kennzeichnet aber ein besonderes klinisches Bild; und zwar handelt es sich um einen bald nach der Operation einsetzenden Ikterus, der schon der ernsten Prognose wegen eine besondere Würdigung verdient. Er beobachtete das Auftreten von Ikterus in den 3 Jahren 1903—1905 unter 165 Fällen von Appendicitis 18 mal. Von diesen 18 Patienten starben 10, d. i. 55,5 Proz.!

In allen Fällen handelte es sich um eine akute Appendicitis. Von 43 im Intervall operierten Patienten bekam nur einer, dessen Wundverlauf auch durch Eiterung gestört war, einen leichten Ikterus und niemand starb.

Den klinischen Verlauf schildert Reichel folgendermaßen:

„Bei Fehlen anderweitiger Komplikationen pflegen die bedrohlichen stürmischen Erscheinungen nach dem Eingriff zunächst zurückzugehen, der Scmerz läßt nach, das Fieber fällt ab, die Pulsfrequenz mindert sich, mitunter auf 50—60 Schläge pro Minute. Der Patient macht zunächst bisweilen einen durchaus günstigen Eindruck, bis nach 36 bis 48 bis 60 Stunden ein leichter Ikterus

1) Deutsche Zeitschrift für Chirurgie, Bd. 83, 1.—2. Heft.

bemerkbar wird. In einigen günstigen Fällen bleibt das Allgemeinbefinden auch weiterhin trotz des geringen Ikterus ungestört. Bei der Mehrzahl der Betroffenen fällt aber schon früh eine gewisse psychische Unruhe, Schlaflosigkeit, vorübergehende Unklarheit auf; auch pflegt die Pulsfrequenz zuzunehmen, während die Temperatur bald normal bleibt, bald ansteigt. Die psychische Störung nimmt nun in den ungünstig verlaufenden Fällen meist mit zunehmendem Ikterus rasch zu, die Unruhe und Aufregung steigern sich zu furibunden Delirien, so daß der Kranke kaum im Bett zu halten ist, die Unklarheit wird zur völligen Benommenheit, die Pulszahl geht auf 100—120—140 in die Höhe.

Das Krankheitsbild erinnert in diesem Stadium sehr an das einer akuten Jodoformintoxikation, um so mehr, wenn die Temperatur niedrig bleibt. Bei meinen Kranken wurde jedoch Jodoform nie in Substanz benutzt; höchstens wurde ein Jodoformgazestreifen hehufs Tamponade in die Wunde eingelegt. Die Entfernung dieser Gaze änderte auch nichts an dem Symptomenkomplex; er trat in ganz gleicher Weise auf, auch in Fällen, in denen nur mit steriler Gaze tamponiert oder nur drainiert wurde.

In wenigen Fällen gingen selbst diese bedrohlichen Erscheinungen noch binnen 1—2 Tagen zurück und die Kranken genasen vollständig, ohne daß es etwa später zu Leberabszessen oder dergl. gekommen wäre. In der Mehrzahl der Fälle aber folgte den Delirien tiefes Coma und binnen ca. 24 Stunden der Tod."

Die Beobachtungen Reichel's kann ich in allen Einzelheiten bestätigen. Ich bin auf das Auftreten von Ikterus im Anschluß an Appendektomie seit etwa 3 Jahren aufmerksam geworden und habe ihn, wenn ich hier nur die genauer beobachteten Fälle der beiden letzten Jahre berücksichtige, unter 147 Fällen 14 mal gesehen. Von diesen 14 Patienten starben 3, d. i. 21,4 %. Am ausgesprochensten waren die Erscheinungen bei Kindern oder jugendlichen Individuen Die Komplikation hat mir um so mehr Sorge gemacht, weil ich ihre Ursache nicht ermitteln konnte.

Bei der Suche nach dieser habe ich zunächst denselben Gedankengang durchgemacht wie Reichel. Den anfänglich gehegten Verdacht, daß das Chloroform anzuschuldigen sei, von dem wir ja wissen, daß es schwere Degenerationen in lebenswichtigen Organen mit Ikterus, Delirien, Bewußtlosigkeit herbeiführen kann, glaubte ich bald fallen lassen zu können. Abgesehen davon, daß die mikroskopische Untersuchung des Urins in den betreffenden Fällen keine Nierenelemente, speziell keine Cylinder ergab, war die Chloroform-

menge auch zu gering, um derartige schwere Folgezustände erklären zu können. Außerdem erlebte ich diese Störung nur nach den Operationen der eitrigen Appendicitis, während sie bei zahlreichen anderen, auch weit länger dauernden Laparotomien niemals auftrat. Die größte Ähnlichkeit bot das Bild in einem gewissen Stadium — ich muß auch da Reichel zustimmen — mit der Jodoformintoxikation. Aber auch diese Annahme, zu der ich vorübergehend neigte, erwies sich bald als irrig. Ich pflege nach der Exstirpation des Wf. nur ein dünnes, in eine einfache Lage Jodoformgaze geschlagenes Glasdrain einzuführen und im übrigen die Wunde zu vernähen. Es war von vornherein unwahrscheinlich, daß der kleine Streifen Jodoformgaze ein so schweres Krankheitsbild hervorrufen könne, und in der Tat blieb die Komplikation uns auch nicht erspart, wenn die Jodoformgaze durch sterile Gaze ersetzt wurde.

Die Ursache mußte daher in der Erkrankung selbst gesucht werden. Mit der Diagnose „fortschreitende Sepsis" war das Krankheitsbild, wenigstens anfangs, nicht recht in Einklang zu bringen. Ich betone, daß ich die Fälle, welche schon vor der Operation Ikterus boten und unter dem ausgesprochenen Bilde schwerer septischer, durch den Eingriff so gut wie gar nicht beeinflußter Peritonitis verliefen, hier nicht im Auge habe. Das Eigentümliche lag im wesentlichen darin, daß nach der Operation die Temperatur zum Teil kritisch abfiel und eine kurze Periode des vollkommensten Wohlbefindens mit Fieberlosigkeit, ruhigem, zuweilen sogar verlangsamtem Puls, mit Fehlen jeglicher Beschwerden, speziell auch von seiten des Peritoneums, einsetzte. Etwa am zweiten oder an einem der folgenden Tage machte uns eine leichte ikterische Färbung der Skleren stutzig. Gleichzeitig damit pflegte sich eine gewisse, zunächst nicht besonders auffällige Schläfrigkeit einzustellen. Handelte es sich um Kinder, so erschienen sie weniger lebhaft, zögerten mit der Antwort, waren unfreundlich, schlossen, sobald man sie in Ruhe ließ, wieder die Augen, um weiter zu schlummern. Dabei war der Leib vollkommen weich, nirgends druckempfindlich; es bestand niemals Erbrechen. Die Urinentleerung ging gut von statten.

Am folgenden Tage oder nach weiteren 24 Stunden wurde der Ikterus intensiver, ging auch auf die Haut über, der Urin wurde dunkel, deutlicher gallenfarbstoffhaltig. Parallel damit nahm die Schläfrigkeit und Apathie zu. Temperatur und Puls änderten sich nicht. Auffällig war mir in den meisten Fällen die Weite und die sehr träge Reaktion der Pupillen. Ging der Fall in Genesung über, so

änderte sich das Bild meist sehr rasch, oft schon nach 24 Stunden. Der Blick wurde lebhafter, die Pupillen reagierten prompter, der Ikterus nahm nicht mehr zu, ging eher zurück, und damit wurde der Urin heller. Die Stimmung schlug bald wieder um, der Appetit meldete sich und die Genesung machte ungestörte Fortschritte. Immerhin konnte ich auch einen Fall beobachten — es handelte sich um einen 12jährigen Jungen, — bei dem der soporöse Zustand mit intensivem Ikterus mehrere Tage anhielt.

Bei den letal verlaufenden Fällen ging die Schläfrigkeit unter zunehmendem allgemeinen Ikterus in schweren Sopor über, dem bald lebhafte Unruhe mit Delirien, Stöhnen und Aufschreien folgten. Der Puls wurde frequenter, die Pupillen erweiterten sich oft maximal, sie reagierten nicht auf Lichteinfall, der Cornealreflex war erloschen. Der Tod erfolgte im Coma, und zwar spielte sich das Drama meist sehr rasch ab, innerhalb 2—4 Tagen nach der Operation.

Da Reichel über Verlauf wie Sektionsergebnis erschöpfende Mitteilungen macht, will ich von beiden Kategorien nur je 2 Krankheitsgeschichten in kurzen Auszügen wiedergeben.

Folgende 2 zur Genesung gekommenen Fälle dürften deutlich das oben Gesagte illustrieren.

Gertrud R., 8 J., aus W. Aufgenommen: 24. VII. 1906. Entlassen: 16. VIII. 1906.

Das Kind war früher stets gesund. Erster Anfall am 23. Juli. 7 Uhr morgens Erbrechen, Schmerz in der Cöcalgegend. Da die Erscheinungen nicht zurückgingen, heute Überführung in das Krankenhaus nach Halle.

Status: Frisches Gesicht, kein Facies abd., Atmung ruhig, Zunge belegt, leicht trocken. Puls mäßig voll, 140. Temperatur (9 Uhr morgens) 38,0. Abdomen nicht aufgetrieben. In der Cöcalgegend, an die Spina sich anlehnend, eine kleine Dämpfungszone; schmerzhafte, nicht deutlich abgrenzbare Resistenz.

Sofortige Operation. Appendektomie, 38 Stunden nach initialem Erbrechen. 7 cm langer Schnitt am Rektusrand. Peritoneum nicht entzündet. Es liegt das Cöcum vor. Der Wf. ist an der Beckenschaufel leicht adhärent, die Bauchhöhle sonst überall frei. Die Wurmfortsatzspitze liegt nach unten. Der Wf. ist in seiner ganzen Länge dem Cöcum dicht angeschmiegt, von dem er lospäräriert werden muß. Amputation. Übernähung mit doppelter Seidennaht; kleines Glasdrain mit Jodoformschürze an die Beckenschaufel. Bis auf dieses Etagennaht der Bauchdecken mit Seide. Wf. 8 cm lang, kleinfingerdick, in seiner ganzen Länge schmierig-grünlich verfärbt, im Zustande beginnender Gangrän.

25. VII. Temp. zur Norm abgefallen, morgens 37,0, Puls 120. Temp. abends 36,9, Puls 104.

Das Kind hat sich nach der Operation gut erholt.

der Skleren und auch der Haut des Körpers. Urin dunkel, gallfarbstoffhaltig. Keine Schmerzen im Abdomen. Bei Verbandwechsel sieht die Wunde tadellos aus.

28. VII. Temp. morgens 36,6, Puls 84. Temp. abends 37,2, Puls 92, voll und kräftig.

Patientin ist heute wieder aufgeweckter, antwortet prompt. Ikterus noch immer deutlich. Nach Einlauf gute Stuhlentleerung.

29. VII. Temp. morgens 36,9, Puls 84. Temp. abends 36,9, Puls 92. Der Ikterus geht zurück, Urin wird heller.

In den folgenden Tagen weiterer Rückgang bei bestem Befinden. 16. VIII. 1906 Entlassung; lineäre Narbe.

Erna W., 8 J., Halle. Aufgenommen: 21. V. 1906. Entlassen: 22. V. 1906.

Das Kind ist angeblich stets gesund gewesen, soll auch nie an Magen- oder Darmstörungen gelitten haben. Am 19. V. machte es eine Kindergesellschaft mit, hat dabei stark gegessen. In der Nacht zum 20. V. mehrmaliges Erbrechen, heftige Leibschmerzen. Ebenso an dem folgenden Tage, am 21. Die Schmerzen lokalisierten sich in der Blinddarmgegend, Beschwerden beim Urinlassen kamen hinzu.

Am 21. V. stärkere Unruhe, Steigerung der Beschwerden. Ich sah die Kleine 11 Uhr im Konsilium, veranlaßte die Überführung in das Krankenhaus zur sofortigen Operation.

Status: Frisches Kind, matter Blick, keine Facies abd., Zunge leicht belegt, etwas trocken, Atmung ruhig, Puls voll, 120. Temperatur (12 Uhr mittags) 38,3. Abdomen sehr empfindlich, namentlich in der Cöcalgegend und nach der Blase hin. Im Urin deutlicher Indikangehalt.

Operation: Appendektomie bald nach der Aufnahme, 33 Stunden nach initialem Erbrechen. In Narkose ergibt die Palpation einen zirkumskripten, etwa walnußgroßen Tumor an der Spina, der in eine diffuse Resistenz nach der Blase hin übergeht. 8 cm langer Schnitt am Rektusrand. Nach Eröffnung der Peritonealhöhle strömt dünne, nicht kotig riechende, eitrige Flüssigkeit in ziemlich reichlicher Menge ab. Das Cöcum liegt vor, ist nur wenig entzündet, folgt leicht dem Zuge, und mit ihm der Wf. Beide werden vor die Wunde gelagert; die Wurmfortsatzspitze ist mit einem Netzmantel überdeckt, aus ihr strömt kotig stinkender Eiter. Das Netz wird reseziert, und dann der Wf. amputiert.

Übernähung mit zweireihiger Seidenknopfnaht. 3 Ligaturen im Mesenteriolum. Glasdrain mit Jodoformschürze nach dem kleinen Becken zu. Dabei strömt reichlich Eiter nach, namentlich bei Druck von der linken Spina her. Schluß der Bauchwunde mit Etagennaht bis auf die Drainstelle. Wf. 9 cm lang, stark entzündlich verändert; in den peripheren Zweidritteln matsch und brandig, grünlichschwarz. Spitze mit Netzzipfel hat etwa Kirschendicke, hier in 2 cm Länge völlige Gangrän der Wand. Bohnengroßer Kotstein.

22. V. Kritischer Temperatur- und Pulsabfall.

24. V. Stuhl auf Einlauf.

25. V. Verbandwechsel, Wunde tadellos.

28. V. Temperatur bis heute nie über 37,0; Puls 80—86.

26. VII. Temp. morgens 36,8, Puls 92. Temp. abends 36,8, Puls 96. Das Kind macht einen etwas apathischen Eindruck, ist weinerlich, schläfrig. Fragen werden nur langsam beantwortet. Keine Schmerzen im Leib. Skleren eine Spur ikterisch. Pupillen weit, jedoch gut reagierend.

27. VII. Temp. morgens 36,8, Puls 92. Temp. abends 37.5, Puls 96. Schläfrigkeit heute auffällig; verstimmtes Wesen. Deutlicher Ikterus Seit heute leichter Ikterus der Skleren, Mattigkeit, Verdrießlichkeit, mangelnder Appetit.

28. V. abends Temperatur 37,3, Puls 84.

29. V. Das sonst sehr lebhafte Kind schläft viel. Ikterus deutlicher, in geringem Grade auch an der Haut des Körpers. Urin etwas dunkel, Stimmung mürrisch. Puls, Temperatur wie bisher. Pupillen mittelweit, träge reagierend.

31. V. Temp. abends 37,6, der Ikterus scheint sich zurückzubilden; das Kind ist munterer.

3. VI. Urin hell. Skleren noch eine Spur ikterisch. Temp. und Puls normal. Stimmung heiter wie in gesunden Tagen. Gutes Befinden.

22. VI. Entlassung. Narbe bis auf eine kleine granulierende Stelle am Drain verheilt.

Bei beiden Kindern handelte es sich um Frühoperationen mit, namentlich im 2. Fall, schon recht schweren Veränderungen resp. Zerstörungen am Wf. Sofort nach der Operation kritische Wendung zum Bessern. Im ersten Fall trat am zweiten Tag, im zweiten sogar erst etwa am 7. Tag bei normaler bis subnormaler Temperatur eine Störung des Befindens bei leichtem, jedoch deutlichem Ikterus auf, mit dessen Verschwinden nach einigen Tagen auch vollkommenes Wohlbefinden sich wieder einstellte.

Nach den reinen Intervalloperationen konnte ich Ikterus ebensowenig wie nach anderen Laparotomien beobachten. Tritt er trotzdem auf, so ist anzunehmen, daß immer noch ein, wenn auch noch so unbedeutendes Eiterdepot vorhanden gewesen ist, welches durch die Operation eröffnet wurde. So verhielt es sich im folgenden Falle:

Minna E., 18 J., aus Heldrungen. Aufgenommen: 1. IX. 1906. Entlassen: 9. X. 1906.

Vor 10 Tagen Beginn der Erkrankung mit Schmerzen in der Cöcalgegend. Kein Erbrechen, auch nicht in der Folgezeit.

Status: Etwas blasses, grazil gebautes Mädchen. Temperatur 38,0 abends, Puls 84. Atmung ruhig; kleinapfelgroßer, epityphlitischer, wenig empfindlicher Tumor; Leib sonst überall weich. Im Urin Indikan.

Es wird Intervalloperation beabsichtigt, da kein Frühfall vorliegt und der Tumor völlig lokalisiert ist. Er nimmt in den folgenden Tagen rasch ab, es bleibt jedoch immer noch eine kleinkirschgroße Kuppe medianwärts von der Spina palpabel. Patientin drängt auf Operation.

19. XI. 1906 Appendektomie; 7 cm langer Schnitt am Rektusrand. Peritoneum parietale an der Stelle des palpablen Tumors mit Netz verwachsen. Wf. liegt an typischer Stelle in eine kleine Netzkappe eingehüllt, nach deren stumpfer Lösung seine Basis zutage tritt. Dabei Eröffnung eines etwa bohnengroßen Abszesses an der Spitze. 3 Ligaturen am Netz. Amputation des Wf. in gewohnter Weise, ein kleines Glasdrain mit Jodoformschürze in die Tiefe; Etagennaht der Bauchdecken bis auf die Drainstelle.

Wf. 6 cm lang, auf das Doppelte verdickt, zeigt Residuen alter Entzündung. Stenose etwa in der Mitte. Spitze in Netz eingeschlagen und in diesem perforiert.

22. IX. Temp. 36,8, abends 37,0. Puls 76. Leichter Ikterus der Skleren. Patientin fühlt sich matt, ist schläfrig. Die Pupillen reagieren träge, Urin etwas dunkel. Am Abend Ikterus deutlicher, Abgeschlagenheit, sonst keine Schmerzen.

23. IX. Ikterus sehr deutlich, über den ganzen Körper verbreitet, subjektives Befinden jedoch besser. Urin gallenfarbstoffhaltig, Temp. 37,0 bezw. 36,5, Puls 76 bezw. 72.

24. IX. Der Ikterus geht zurück; Urin heller, Befinden gut. Temp. abends 37,5, Puls 72.

25. IX. Verbandwechsel, Wunde sieht reizlos aus.

28. IX. Ikterus seit gestern ganz verschwunden. Wohlbefinden. Appetit.

9. X. Entlassung mit linearer Narbe.

Auch hier handelte es sich wieder um ein jugendliches Individuum. Die ursprüngliche Absicht, nach vollkommenem Ablauf der Entzündung zu operieren, konnte nicht durchgeführt werden, da die Patientin auf Operation drängte. Roux fordert, um sicher zu sein, daß man auf keine alten entzündlichen Reste mehr stößt, 6—8 Wochen nach dem Anfall mit der Operation zu warten. Auch in unserem Falle blieb, trotzdem 27 Tage seit dem Beginn der Erkrankung verflossen waren, noch immer ein kleinkirschengroßer empfindlicher Tumor zurück. Und in der Tat — es spricht das für die Berechtigung der Roux'schen Forderung — fand sich in dem die Wf.-Spitze umhüllenden Netzmantel ein kleiner Eiterrest. Es ist anzunehmen, daß von dieser Quelle aus noch Toxine in das Blut gelangt und zu dem Auftreten des Ikterus und der, wenn auch leichten Störung des Befindens geführt haben.

Viel hochgradiger sind die Erscheinungen und viel schwerer entwickelt sich das Bild naturgemäß in den zum Exitus führenden Fällen. Von diesen seien zwei in Kürze mitgeteilt.

Albert St., 27 J., aus Osternienburg. Aufgenommen: 2. X. 1905. Gestorben: 7. X. 1905.

3. Anfall. Beginn vor 8 Tagen mit Schmerzen in der rechten Seite. Kein Erbrechen. Obstipation. Starke Beschwerden beim Urinieren.

Status: Magerer Körper, Abdomen kaum aufgetrieben, beim tiefen Eingehen in der rechten Fossa iliaca empfindliche Resistenz. Temp. 38,1, Puls 80. Urin stark indikanhaltig. In Narkose läßt sich feststellen, daß die Resistenz im medianen Drittel oberhalb des Poupartschen Bandes nach der Symphyse sich hinstreckt.

3. X. Appendektomie, Schnitt am Rektusrand. Es liegt Netz vor, welches mit Cöcum und medianwärts nach Blase und Wirbelsäule hin verwachsen ist. Hier in der Tiefe hühnereigroßer Tumor; Bauchhöhle frei, mit Ausnahme nach der Beckenschaufel hin. Abdichtung mit Kompressen. Beim stumpfen Abschieben des Cöcums von der Beckenschaufel entleert sich plötzlich ein halbes Wasserglas voll stinkenden Eiters. Die an der Wirbelsäule liegende Abszeßhöhle wird sorgfältig ausgetupft. Der Wf. wird bald gefunden, geht direkt nach hinten in dieTiefe, taucht in die Abszeßhöhle. Spitze gangränös und perforiert. Amputation ohne Schwierigkeiten, Übernähung des Stumpfes in zweifacher Naht. Jodoformtampon in den Abszeß, außerdem ein Glasdrain nach der Beckenschaufel. Schichtennaht der Bauchdecken.

Temp. abends 36,8, Puls 112.

4. X. Patient ist fieberfrei. Puls 100. Schmerzen an der Operationsstelle, Abdomen weich, nicht empfindlich.

5. X. Temp. 35,9, Puls 84. Leichter Ikterus. Patient ist somnolent, dazu unruhig, will öfters das Bett verlassen. Ersatz der Jodoformgaze durch sterile Gaze. Krampf der Nackenmuskulatur, Zähnenknirschen; Pupillen weit, wenig reagierend. Allmählich zunehmendes Coma.

6. X. völliges Coma, Ikterus stärker, Pupillen reaktionslos. Temp. abends 38,4, Puls 140—160.

7. X. 6 Uhr morgens Exitus in Coma.

Autopsie: Keine Peritonitis. Punktförmige Hämorragien im Netz und verschiedenen Organen.

Frau Emma G., 30 J., Halle. Aufgenommen: 4. X. 1905. Gestorben: 8. X. 1905.

Chronische Obstipation. 1. Anfall am 2. X. mit Erbrechen und Schmerzen in der rechten unteren Bauchgegend.

Status: Mittelgroße, gutgenährte, blasse Frau; Zunge belegt; Leib etwas aufgetrieben. In der Cöcalgegend nahe der Beckenschaufel in der Tiefe eine etwa faustgroße, undeutliche, sehr empfindliche Resistenz. Temp. abends 38,7, Puls 120. Im Urin Indikan.

5. X. Appendektomie. Etwas schräger Schnitt in der Höhe der Spina. Bei Eröffnung der Bauchhöhle fließt serös-eitrige, nicht riechende Flüssigkeit ab. Peritoneum nach der Lende hin sulzig, ödematös. Cöcum vorliegend, injiziert, an der Beckenschaufel adhärent; mehr nach oben hin schmutzig eitrig belegt. Bauchhöhle sonst überall frei; sorgfältige Abdichtung. Wf. nach außen vom Cöcum liegend, mit der Spitze nach unten. Lösung schwierig, da die Basis weit hinten oben liegt. Blutung aus dem Mesenteriolum. Wf. wird abgebunden, der Stumpf tamponiert, da Übernähung nicht möglich ist. Schichtennaht der Bauchdecken bis auf die Drainstelle.

Wf. 11 cm lang, vollkommen gangränös, an vielen Stellen perforiert.

Temp. abends 37,8, Puls 88. Wohlbefinden.

6. X. Fieberfrei, Puls 100. Pat. ist auffallend apathisch; leichter Ikterus der Skleren. Abdomen weich, nicht druckempfindlich.

7. X. Kein Fieber, Puls 120, unregelmäßig, klein. Patientin liegt da mit starrem Gesichtsausdruck. Pupillen weit, träge reagierend. Verbandwechsel ergibt nichts Besonderes an der Wunde.

Gegen Mittag wird Patientin allmählich verwirrt, ist desorientiert, unruhig. Die Erscheinungen steigern sich zu heftigen Delirien, so daß Patientin um sich schlägt und nur mit Mühe im Bett gehalten werden kann. Fibrilläre Muskelzuckungen; Abdomen weich, nicht schmerzhaft. Ikterus der Skleren und der Haut deutlich. Nach 0,01 Morphium ruhiger Schlaf. Unter Temperaturabfall und Anstieg der Pulsfrequenz 6 Uhr morgens Exitus im Coma.

Auch hier entwickelte sich am Tage nach der Operation in beiden sonst klinisch keine auffällig schweren Erscheinungen bietenden Fällen, bei denen allerdings der Wf. schon vorgeschrittene Veränderungen zeigte, bei völliger Fieberlosigkeit, der mehrfach geschilderte Zustand in besonders hohem Grade und führte schon nach 2—3 Tagen unter zunehmendem Ikterus zum Tode. Es unterliegt, vergleicht man diese Fälle mit den von Reichel geschilderten, wohl keinem Zweifel, daß es sich jedesmal um eine schwere Streptokokken-Sepsis handelt, die in jedem Falle mit Ikterus einhergegangen ist. Die Erklärung ist wohl so zu geben, daß — vielleicht durch die Operation begünstigt — kleine bakterielle Thromben von den Mesenterialvenen aus in den Blutkreislauf hineingeschleudert worden sind.

Ich habe den Eindruck gewonnen, daß namentlich die Patienten, bei denen die Operation Ligaturen oder Resektionen am Netz erforderte, eher gefährdet waren, zumal, wenn die Eiterung sich in der Tiefe nach der Wirbelsäule hin abspielte. Bei mehreren der genesenen Kranken, bei denen die Komplikation nur in geringem Grade zur Entwicklung kam, waren kleine Netzzipfel unterbunden oder Netz vom Wurmfortsatz stumpf abgestreift worden.

Daß unter unseren operierten und derart erkrankten Fällen ein größerer Prozentsatz wie bei Reichel doch diese Störung überwand, dürfte zufällig sein. Jedenfalls ist der eingeschlagenen Therapie ein besonderes Verdienst kaum beizumessen. Sie bestand im wesentlichen, in dem Bestreben, die Giftstoffe möglichst rasch aus dem Kreislauf fortzuschwemmen, in reichlicher Flüssigkeitszufuhr, Entleerung des Darmkanals durch Einlauf, Kochsalz-Infusionen, Excitantien.

Ich bezweifle, daß es uns gelingt, derartige ernste Folgen einer

sonst so dankbaren Operation mit Sicherheit zu vermeiden. Sie wirken um so deprimierender, weil man, getäuscht durch das Wohlbefinden am Tage nach der Operation, glaubt, sich in Sicherheit wiegen zu können, da jegliche Erscheinungen der doch in erster Linie zu befürchtenden, weiter fortschreitenden Peritonitis fehlen. Immerhin wird das Prinzip der möglichst frühzeitigen Operation und der prinzipiell durchgeführten Wegnahme des Wf. das einzig richtige bleiben, denn nur diese bietet uns die Sicherheit, die Krankheitsquelle definitiv verschlossen und damit dem Organismus die Möglichkeit gegeben zu haben, mit den schon vorhandenen Toxinen fertig zu werden. Ich möchte der Reichel'schen Mahnung, daß man sich bei Operation eines typischen Anfalls nach Ablauf der ersten 48 Stunden im allgemeinen auf die einfache Spaltung des Abszesses beschränken solle, nur für Ausnahmen Folge leisten.

Kurz zusammengefaßt sei das Resultat obiger Mitteilungen dahin, daß im Anschluß an die Operationen wegen eitriger Appendicitis sich ohne jegliche Erscheinung von Peritonitis ein septischer Allgemeinzustand, dessen prägnantestes Symptom ein verschieden intensiver Ikterus ist, entwickeln kann, der prognostisch als zweifelhaft zu beurteilen ist. Er kann nach 2, 3 Tagen sich zurückbilden, aber ebenso rasch den Tod des Patienten unter Delirien und nachfolgendem Coma herbeiführen.

Es ist zu hoffen, daß die früheste Frühoperation die Zahl dieser Beobachtungen vermindern wird.

VII.

Ileus bei Appendicitis.

Von

Prof. H. Haeckel,

Direktor der chirurgischen Abteilung des städtischen Krankenhauses zu Stettin.

Eine der wichtigsten und folgenschwersten Komplikationen der Appendicitis, der Ileus, fand bis vor kurzem in der deutschen medizinischen Literatur sehr wenig Beachtung, in auffallendem Gegensatz zu der ins Ungemessene anschwellenden Hochflut von Publikationen über diese Krankheit im allgemeinen und im besonderen. Während französische und englische Autoren, wie Broca, Mc. Burney, Cestan, Hawkins, Marion u. a. schon früher auf das Vorkommen von Ileus bei Appendicitis die Aufmerksamkeit gelenkt hatten, wurden von deutschen Chirurgen, von Christel, Heidenhain, Hermes, Wette u. a. wohl einzelne Fälle mitgeteilt, einer besonderen Untersuchung aber unterwarf erst Sonnenburg[1]) diesen Gegenstand auf Grund von sechs eigenen Fällen, welche Federmann[2]) ausführlich publizierte. Es folgte Loevinsohn[3]) mit einer eingehenden Erörterung des Themas im Anschluß an sechs Beobachtungen aus der Mikuliczschen Klinik und ganz neuerdings widmete Sprengel[4]) in seiner großen Monographie über Appendicitis diesen Komplikationen ein

1) Der Ileus postoperativus, besonders nach Operationen wegen akuter und chronischer Appendicitis. Freie Vereinigung der Chirurgen Berlins. Zentralbl. f. Chir. 1903, S. 1379.

2) Über Adhäsionsileus im Verlauf einer eitrigen Perityphlitis. Arch. f. klin. Chir., Bd. 75, S. 962.

3) Darmverschluß und Darmverengerung infolge von Perityphlitis. Mitteilungen aus den Grenzgebieten der Medizin und Chirurgie, Bd. 14, S. 620.

4) Appendicitis. Deutsche Chirurgie von v. Bergmann und v. Bruns. Liefg. 46d, 1906. — Hier ausführliche Literaturangaben.

eigenes Kapitel, auch Wilms[1]) geht in seinem Werk über den Ileus näher darauf ein.

Was die Häufigkeit dieses Vorkommnisses anbetrifft, so ist die Zahl der in der Literatur niedergelegten Fälle viel kleiner, als man erwarten sollte. Man sollte meinen, daß Darmokklusionen sehr häufig nach Appendicitis eintreten müßten. Führt doch die schwere Entzündung an sich, die Tamponade nach vielen der Operationen, die Abkapselung der Abszesse notwendig zu ausgedehnten Adhäsionen und Verlötungen von Darmschlingen untereinander. Allein der Organismus hilft sich in einer erstaunlichen Weise und vermag auch sehr feste und breite Adhäsionen zur Resorption zu bringen. Hat man einen appendicitischen Abszeß incidiert und, falls er einigermaßen lange bestand, sich von den dicken schwartigen Adhäsionen überzeugt, welche durch Verbackung der Därme untereinander die schützende Barriere gegen den freien Bauchraum bilden, und öffnet man die Narbe nach einigen Wochen oder Monaten, um den Wurmfortsatz nachträglich zu entfernen oder die Narbenhernie zu beseitigen, so ist man oft überrascht, daß von den massigen Schwarten nur einige zarte, dünne Fädchen übrig geblieben sind, daß die Därme frei beweglich geworden sind und sich völlig voneinander gelöst haben. Daher ist es wohl zu erklären, daß Mc. Williams[2]) im Jahre 1904 im ganzen nur 86 Fälle von Appendicitis nach Ileus sammeln konnte — eine verschwindend kleine Zahl im Gegensatz zu der enormen Menge von Operationen, welche in den letzten 10 Jahren wegen Appendicitis ausgeführt worden sind.

Es sind daher weitere Beiträge zur Kenntnis dieser wichtigen Komplikation der Appendicitis erwünscht; rechtfertigt sich so schon an sich die Mitteilung der 4 Fälle von Ileus, welche an meinem Material von 380 Appendicitisoperationen der letzten 7 Jahre zur Beobachtung kamen, so veranlaßt mich dazu ganz besonders der Umstand, daß zwei dieser Fälle zur Klärung eines wichtigen Punktes auf diesem Gebiete sehr wesentlich beitragen können. Dieser Punkt, auf welchen bisher noch nicht mit der nötigen Schärfe hingewiesen wurde, ist die Frage: Wie sollen wir uns beim Ileus nach Appendicitis verhalten, wenn die abgeknickten

1) Der Ileus; Pathologie und Klinik des Darmverschlusses. Deutsche Chirurgie von v. Bergmann und v. Bruns. Liefg. 46g, 1906.

2) Intestinal obstruction following appendicitis operat. Medical and surgical report Presbyt. Hospital New York 1904; zit. nach Sprengel.

Darmschlingen die Wand des Abszesses mit bilden, wenn sie eitrig belegt sind, also nach Lösung der Adhäsionen die freie Bauchhöhle infizieren können?

In allen Stadien einer Appendicitis kann sich ein Ileus entwickeln. Es lassen sich der Entstehungsart nach vier Gruppen unterscheiden: 1. im akuten Anfalle wird durch lokale Darmlähmung die Peristaltik in einer Strecke des Darmes aufgehoben, 2. ein wachsender Abszeß drückt den Darm zusammen, 3. Darmschlingen, welche die Wand eines Abszesses bilden, verlöten miteinander und werden abgeknickt, 4. nach Heilung der Appendicitis, also im Intervall, führen schrumpfende Adhäsionen, Stränge, Verbackungen von Schlingen zu Abknickungen, Strangulationen oder Volvulus.

Den ersten Entstehungsmodus, Ileus durch lokale Darmlähmung, sehen wir im wesentlichen im akuten Anfall. Leichte Andeutungen gestörter Darmpassage sind sehr oft im allerersten Beginn der Appendicitis zu beobachten; häufig wird das Krankheitsbild eingeleitet durch eine allgemeine peritonitische Reizung nach der Perforation der Appendix, deren Folge allgemeine, leichte Darmlähmung, Andeutung eines paralytischen, dynamischen Ileus ist. Diese Erscheinungen gehen gewöhnlich in einigen Tagen zurück in dem Maße, als die Symptome auf die Cöcalgegend sich konzentrieren; sie können aber so imponieren, daß zunächst die Diagnose auf Ileus überhaupt, nicht auf Appendicitis gestellt wird, wie ich das öfters bei Konsultationen erlebt habe. Wie nun die diffuse Peritonitis allgemeine Darmlähmung, so macht die zirkumskripte eine lokale Darmlähmung, wie Reichel[1]) und Heidenhain[2]) genauer begründet haben. Die dem lokalen peritonitischen Entzündungsherde, welchen die Entzündung des Wurmfortsatzes beim Übergreifen auf seine Serosa darstellt, anliegenden Darmschlingen werden durch Entzündung ihres peritonealen Überzugs und seröser Durchtränkung ihrer Muskulatur ihrer Kontraktionsfähigkeit beraubt. Der oberhalb gelegene, selbst noch gesunde Darm hat nicht die Kraft, seinen Inhalt durch die peristaltisch tote Schlinge hindurch zu treiben. Loevinsohn zeigt in seiner oben zitierten Arbeit, welche Rolle diese lokale Lähmung

1) Zur Pathologie des Ileus und Pseudoileus. Deutsche Zeitschrift für Chirurgie, Bd. 35, S. 495.

2) Über Darmverschluß und Enterostomie bei Peritonitis. Arch. f. klin. Chir., Bd. 67, S. 929.

von Darmschlingen in unmittelbarer Nachbarschaft eines appendicitischen Herdes spielt. Dabei betont er mit Recht, daß wohl selten diese lokale Darmlähmung allein, sondern meist nur in Kombination mit leichten mechanischen Störungen durch beginnende Verwachsungen die Ileussymptome herbeiführt; beides wirkt zusammen, da die lockeren Adhäsionen im Beginn ihrer Bildung nicht straff genug sind, den Darm allein zur Unbeweglichkeit zu fixieren. Manchmal mag mehr die lokale Darmlähmung, andere Male mehr die Adhäsion zur Darmunwegsamkeit beitragen, aber eine gemeinsame Wirksamkeit beider Momente liegt wohl stets vor. — Die Therapie dieser Art von Ileus fällt meist zusammen mit derjenigen ihrer Ursache, der Appendicitis. Baldigste Eröffnung des Entzündungsherdes, möglichst mit sofortiger Entfernung des Wurmfortsatzes, bringt die lokale Peritonitis zum Schwinden, mit ihr schwindet die lokale Darmlähmung und damit die Passagestörung im Darm. In weitaus den meisten Fällen kommt man damit aus. Sollten trotz Eröffnung des Herdes Ileussymptome fortbestehen, dann muß dem Darm direkt Luft geschafft werden. Dies geschieht am einfachsten durch Anlegung einer Kotfistel an einer geblähten Darmschlinge von der schon bestehenden Wunde aus; das ist meist möglich, ohne den freien Bauchraum zu eröffnen. Gerade bei lokaler Darmlähmung ist die Enterostomie von bestem Erfolg begleitet; Heidenhain, Broca, Cestan, Federmann u. a. verfuhren so, fast stets mit Erfolg. Auch mir bewährte sich in einigen Fällen dieser kleine Eingriff aufs beste. Falls der gewünschte Effekt dennoch ausbleiben sollte, wäre parallel der ersten Incision, einige Zentimeter von ihr entfernt, die Bauchhöhle frei zu eröffnen, das Hindernis durch Lösung der Adhäsionen zu beseitigen, wie Loevinsohn es aus der Mikuliczschen Klinik berichtet, oder man wird durch eine Enteroanastomose das Hindernis umgehen, wenn man fürchtet, bei Lösung der Darmschlingen von der freien Bauchhöhle aus in die Abszeßhöhle zu geraten und von hier aus das intakte Peritoneum zu infizieren.

Die zweite Entstehungsart des Ileus bei Appendicitis ist zurückzuführen auf die Kompression des Darmes durch einen wachsenden Abszeß. Dies kann nur stattfinden in einem von harten Wänden umschlossenen Raum, in welchem ein Darmteil dem Druck des immer mehr den Raum beengenden Abszesses nicht ausweichen kann, also nur im kleinen Becken bei einem Douglasabszeß. Sprengel nennt die daraus resultierenden Obturations-

erscheinungen, ebenso wie die oft gleichzeitig vorhandenen Blasenstörungen sehr bezeichnend „Einengungssymptome". Die Behandlung dieser Form von Ileus besteht einfach in Beseitigung der Einengung, d. h. Eröffnung des Douglasabszesses. Mit dem Abfluß des Eiters hört die Kompression des Darms auf, die freie Kotpassage ist wiederhergestellt.

Den dritten Entstehungsmodus des Ileus bei Appendicitis: Verlötung und Abknickung von Darmschlingen welche, die Wand eines Abszesses bilden, übergehen wir zunächst, da er besonders wegen der einzuschlagenden Therapie am Schlusse eine ausführlichere Erörterung erfordert, und wenden uns zunächst zum

vierten Entstehungsmodus: nach Ausheilung der Appendicitis, also im Interwall, eventuell lange Zeit nach Erledigung der primären Erkrankung führen Adhäsionen, Stränge, Verlötungen einer Anzahl von Darmschlingen untereinander oder mit dem Appendix zum Ileus. Das ist diejenige Form des Ileus im Gefolge der Appendicitis, welche im Vordergrunde des Interesses gestanden hat und durch zahlreiche Beobachtungen bekannt geworden ist. Die Art der Darmokklusion kann eine sehr verschiedene sein. Es handelt sich entweder nur um scharfe Knickung einer adhärenten Darmschlinge an den narbigen Schwarten, welche um den Wurmfortsatz nach Ausheilen der akuten Entzündung zurückbleiben, oder es ist ein größeres Konvolut von Schlingen fest untereinander verbacken. In anderen Fällen kommt es zu echten Strangulationen, sei es, daß Adhäsionen im Laufe der Zeit in die Länge gezogen werden und Fallen bilden, in denen Einklemmungen erfolgen können, sei es, daß der Wurmfortsatz selbst sich kreisförmig um eine Darmschlinge herumlegt und sie stranguliert. Oder es bleibt ein Netzstrang an den Narbenmassen um den Wurmfortsatz adhärent und bildet einen frei durch die Bauchhöhle ziehenden Strang, über dem Abknickungen erfolgen. Nicht selten verlötet die Spitze des Wurmfortsatzes mit einem Punkt der Bauchwand, dem Mesenterium, dem Uterus usw. und bildet eine gefährliche Brücke, oder es gehen von seinem Ende Adhäsionen aus, die in weiterer Entfernung einen Fußpunkt finden. Auch echter Volvulus durch Umdrehung einer Darmschlinge ist bei zwingenförmiger Umschnürung durch Adhäsionen oder den Wurmfortsatz selbst beobachtet worden. Sehr zu beachten ist, daß der Darm oft nicht nur an einer Stelle, sondern an mehreren weit voneinander entfernten Punkten adhärent oder in sich verbacken ist; geradeso wie wir oft genug weit entfernt von der Cöcalgegend Abszesse antreffen, die

durch versprengte Infektionsmassen im freien Bauchraum entstehen, so können bei geringerer Virulenz der bei der Perforation des Appendix an disseminierten Stellen gesetzten Enzündungsherde bloß Adhäsionen zustande kommen. Die Aufsuchung dieser Stellen und Lösung der Adhäsionen ist dann eine sehr mühsame Arbeit. Die Therapie besteht in breiter Eröffnung des Bauches und Beseitigung der Hindernisse. Das kann unter Umständen sehr schwierig oder unmöglich sein. In einem solchen Falle von Unentwirrbarkeit eines verbackenen Darmkonvoluts umging Sonnenburg (bei Federmann, Fall I) das Hindernis mit Erfolg durch eine Enteroanastomose. Ohne Zweifel ist dieselbe weit der Anlegung einer Kotfistel vorzuziehen, welche von Broca und andern empfohlen wird. Schon Stierlin[1]) riet in einem Aufsatz über Darmokklusionen überhaupt, ohne solche im Anschluß an Appendicitis besonders im Auge zu haben, sich nicht mit Lösung der Verklebungen zu begnügen, sondern womöglich stets eine Enteroanastomose hinzuzufügen, da die Neigung zu Rezidiven der Verklebungen zu groß sei; eventuell brauche man dann die Verklebungen überhaupt nicht zu lösen.

Jedenfalls ist Vorsicht bei Lösung der Adhäsionen dringend geboten, da leicht der Darm einreißt und Kotaustritt zu tödlicher Peritonitis führt. So berichtet Sprengel (l. c. S. 670) in einem Fall: „Außerordentlich schwierige Lösung des Wurmfortsatzes und der Ileumschlingen, wobei mehrere Darmverletzungen trotz größter Behutsamkeit nicht zu vermeiden sind. Schließlich wird nach Entleerung der sehr erheblichen Kotmassen das ganze Konvolut, 160 cm Dünndarm, reseziert. — Nach 3 Tagen Exitus an Peritonitis.“ Und in einem weiteren Fall: „Bei dem Lösen von Adhäsionen entleert sich aus einem kleinen Einriß Kot. Lösung der Darmschlingen gelingt wegen der ungemeinen Festigkeit der Verwachsungen nicht. Die Übernähung muß in der Tiefe des Abdomens vorgenommen werden. Exitus am Tage nach der Operation.“ Auch v. Mikulicz (bei Loevinsohn, l. c. S. 675, Fall III) erlebte das gleiche: „Beim Versuch, die Schlingen weiter zu lösen, reißt der Darm an zwei Stellen ein; das Cöcum liegt wie eingemauert an der Darmbeinschaufel. Der Versuch, dasselbe zu lösen, wird unterlassen, da aus den eingerissenen Darmschlingen sich reichlich dünnflüssiger Kot entleert.“ Der Tod erfolgt nach einigen Tagen. Im ganzen aber gehören diese Adhäsionslösungen, falls die Fälle nicht zu

1) Über Darmokklusionen. Korrespondenzblatt für Schweizer Ärzte 1601. Nr. 13 und 14.

sehr verschleppt sind, so daß schon Gangrän des Darms eingetreten ist, zu den dankbarsten aller Ileusfälle, wie eine ganze Anzahl Beobachtungen aus der Literatur beweist.

Unter meinem Material befinden sich 2 solcher Fälle:

1. Frau P., 45 J. Aufgen. 6. XI. 1899. Entl. 15. I. 1900. Vier Tage vor der Aufnahme stellten sich bei der Frau, welche nichts von einer früher überstandenen Appendicitis oder Peritonitis wußte, Erscheinungen von Ileus ein: Erbrechen, das allmählich fäkulente Beschaffenheit annahm, Auftreibung des Leibes, vollständige Verhaltung von Stuhl und Flatus. Puls klein, wechselnd, 90—110; Leib hauptsächlich in den unteren Partien aufgetrieben, mäßig gespannt. Man sieht deutliches Relief von Darmschlingen und peristaltische Bewegungen derselben. Querverlaufende Dämpfung oberhalb der Symphyse bis zu den Spinae ant. sup.. Bruchpforten frei. Trotzdem die Kranke von mehrstündiger Reise sehr angegriffen, sofort, nachts 12 Uhr, Laparatomie in Chloroformnarkose. Medianschnitt. Reichlich klares, dunkelgelbes Serum im Bauch. Dünndarm dunkelrot, sehr dilatiert, weniger durch Gas als durch massenhaften wässrigen Inhalt. Rasches Auspacken desselben. Eine straffgespannte, stark gefüllte Dünndarmschlinge zieht quer über den Beckeneingang von links nach rechts, hier durch feste Adhärenzen fixiert, und geht scharf geknickt im kollabierten Darm über, der das kleine Becken anfüllt. Nach Lösung der Adhäsionen entfaltet sich der kollabierte Darm, die Passage ist jetzt frei. Rechts war der abgeknickte Darm fest auf der Vorderfläche des Ligamentum latum adhärent gewesen; demselben liegt an der gleichen Stelle der Wurmfortsatz flach angelötet auf; er ist in der Mitte spitzwinklig geknickt, sein Ende kolbig verdickt; nach mühsamer Lösung aus den Schwarten wird er exstirpiert. Nahe dem Cöcum ist er stark verengt; in seinem kolbigen Ende findet sich eine alte Perforation, welche durch Anlötung an das Ligamentum latum verschlossen gewesen war. Der stark gefüllte Darm läßt sich erst reponieren, nachdem $1\frac{1}{2}$ Liter dünnflüssigen Kotes durch Incision entleert; Naht dieser Incision; völliger Schluß der Bauchwunde mit durchgreifenden Nähten in einer Etage. Gegen Schluß der Operation Puls zeitweise nicht fühlbar. Nach einigen Tagen auf Einlauf reichlich Stuhl. Entfernung der Nähte am 12. Tage, 18. XI., der Leib andauernd stark gespannt, trotzdem auf wiederholte Einläufe und Rizinusöl genügende Entleerungen erfolgt waren. 21. XI. geht fast die ganze Bauchwunde wieder auf, stark geblähte Därme, untereinander verklebt, drängen sich heraus. In dem Maße, als der Leib zusammenfällt, ziehen sich in den nächsten Tagen die prolabierten Darmschlingen ohne weitere Maßnahmen von selbst in das Niveau der Wundränder zurück. 9. XII. Sekundärnaht der Bauchwunde; die eingekrempelten Hautränder wurden durch Lospräparieren von der Unterlage entfaltet, was ohne Eröffnung der freien Bauchhöhle gelingt, und in der Mitte über den von Granulationen bedeckten Darmschlingen vereinigt. Incision eines beiderseitigen Parotisabszesses. 15. I. 1900 entlassen, geheilt bis auf eine Parotisfistel, welche später durch Naht geschlossen wurde.

2. Frl. K., 18 J. Aufgen. 1. II. 1906; entl. 2. III. 1906. Patientin

hat früher schon öfters appendicitische Erscheinungen gehabt. Vor 3 Tagen erkrankte sie mit heftigen Schmerzen im Leib, dem bald Erbrechen folgte, welches zuletzt kotige Beschaffenheit annahm. Stuhl zessierte, Leib wurde stark aufgetrieben. — Bei der Aufnahme Leib stark, gleichmäßig aufgetrieben, mäßig druckemfindlich, kein besonderer Befund der Ileocöcalgegend, ebensowenig bei Untersuchung per rectum. Laparotomie in Beckenhochlagerung (in meiner Vertretung von Herrn Dr. Heller ausgeführt). Im kleinen Becken feste Verwachsungen des Darms; eine adhärente Dünndarmschlinge scharf geknickt, ihr zuführender Schenkel stark gebläht, der abführende kollabiert. Lösung der Adhäsionen; dabei zeigt sich, daß in dieselben der Wurmfortsatz hineingezogen ist, der von der Linea innominata abwärts ins kleine Becken geschlagen ist und an dessen hinterer Wand in derbe Schwarten eingebettet liegt; mühsame Lösung des Appendix; in den Adhäsionen finden sich kleine Herde eingedickten Eiters, offenbar Reste eines alten appendicitischen Abszesses. Abtragen des Appendix, Einstülpung seines Stumpfes ins Cöcum und Übernähung. Jodoformgazestreifen auf das als nicht aseptisch zu betrachtende Operationsgebiet, sonst vollkommener Verschluß der Bauchdecken in Etagennaht. In den ersten Tagen nach der Operation Zustand noch bedenklich; Besserung, nachdem Physostigmin guten Abgang von Blähungen bewirkt. Nach Entfernung des Tampons schließt sich die kleine Öffnung rasch. 2. III. geheilt entlassen.

Die bedenklichste Form des Ileus nach Appendicitis stellt die oben genannte dritte Entstehungsart dar: die Okklusion erfolgt in Darmschlingen, welche durch Verlötung untereinander die Wand eines appendicitischen Abszesses mit seinem höchst infektiösen Inhalt bilden. Ich beobachtete zwei Fälle dieser Art, deren einer die großen Gefahren dieser Komplikationen beweist, während der andere lehrt, wie man ihnen mit Erfolg begegnen kann.

3. Frl. B., 20 J. Operation im Hause in kleiner Landstadt 15. III. 1905. Vor 3 Wochen machte sie eine Appendicitis durch mit hohem Fieber, Erbrechen, typischem Schmerz in der Cöcalgegend. Nach einigen Tagen gingen alle Erscheinungen zurück. Vor 3 Tagen setzten unter leichtem Fieber Ileuserscheinungen ein. Als ich sie sah, hatte sie einen mächtig aufgetriebenen Leib, deutliche Peristaltik der Därme, weder in der Cöcalgegend noch im Douglas noch sonst im Leibe eine Resistenz; Verhaltung von Stuhl und Winden. Laparatomie in der Medianlinie. Rasches Auspacken der geblähten Dünndarmschlingen. Am Promontorium sind mehrere Dünndarmschlingen adhärent, unterhalb dieser Stellen kollabierter Darm. Beim vorsichtigen Versuch der Lösung der Adhäsionen quillt stinkender Eiter aus einem unter den Verwachsungen verborgenen Abszeß. Die Spitze des Appendix reicht in den Adhäsionsbezirk hinein. Der Eiter wird sofort ausgetupft; die gelöste Darmschlinge ist talergroß mit Eiter bedeckt, soweit sie an der Bildung der Abszeßwand teilnahm. Die Stelle wird mit Sublimat abgerieben, später an den eingeführten Tampon gelagert. Ein weiterer Versuch, die adhärenten Darmschlingen zu lösen, wird aufgegeben, da sie zu fest sitzen und einzureißen drohen. Die Abszeßhöhle wird tamponiert, die letzte freie geblähte Darmschlinge eingenäht, eine Kotfistel an

ihr angelegt. Exitus am nächsten Tage an Peritonitis. Sektion konnte nicht gemacht werden.

4. M. F., 17 J. Aufgen. 2. III. 1905, entl. 31. III. 1905. Pat. weiß nichts von einer überstandenen Blinddarmentzündung. Seit 14 Tagen langsam sich steigernde Ileuserscheinungen, die erst in den letzten Tagen zu völliger Darmokklusion führten. Leib ziemlich stark aufgetrieben, deutliches Relief der Därme und Peristaltik; völlige Verhaltung von Stuhl und Flatus. In der Cöcalgegend keine Resistenz, dagegen fühlt man vom Rektum aus hoch oben harte, den Beckenwänden ansitzende Massen, besonders gegen die rechte Linea innominata hier, ohne daß der Douglas vorgewölbt wäre. Laparotomie in der Medianlinie. Etwa zwei Drittel des Dünndarms stark gebläht; er wird rasch ausgepackt, in warme Tücher gehüllt. Entlang der Linea innominata rechts bis zum Promontorium sitzt ein Dünndarmkonvolut fest in Exsudatmassen, in denen auch der Wurmfortsatz verschwindet; das Exsudat zieht sich ins kleine Becken hinein. Es sind nicht straffe Narbenmassen, die den Appendix und die Darmschlingen einbacken, sondern alles ist weich, macht den Eindruck frischer Entzündung und läßt einen Eiterkern in der Mitte vermuten. Ich verzichte auf einen Versuch der Lösung der Adhäsionen und bringe die letzte freie, geblähte Dünndarmschlinge im Anastomose mit dem Colon transversum. Da der supponierte Abszeß nicht groß sein kann, halte ich für möglich, daß er sich eindickt und ausheilt. Sollte er wachsen, so wird er sich vermutlich nach dem Douglas hin entwickeln und kann dann vom Rektum aus eröffnet werten. Die Bauchhöhle wird mit Etagennaht völlig geschlossen. Es erfolgt glatte Heilung. Die Resistenz ist nach Schwinden des Meteorismus auch von außen fühlbar, wird allmählich kleiner, was sich auch durch Untersuchung vom Rektum aus feststellen läßt. 31. III. in vollem Wohlbefinden entlassen, das nach späteren Berichten anhält.

Der erste dieser beiden Fälle zeigt aufs evidenteste die großen Gefahren, welche diese Form des Ileus mit sich bringt: am Sitz der Darmverschließung tauchen die adhärenten Darmschlingen in den Abszeß mit äußerst infektiösem Eiter ein, sie bilden, untereinander verbacken, selbst die Wand des Abszesses; löst man sie, so wird der Abszeß geöffnet, sein Inhalt quillt heraus und kann trotz größter Vorsicht, trotz möglichst vollkommener Abstopfung des Operationsterrains gegen die intakte Bauchhöhle doch unversehrtes Peritoneum infizieren; die Abgrenzung des infizierten Bezirks durch breite Tamponade wird oft nur eine mangelhafte sein, da man zu den Manipulationen der Lösung mehrfach verwachsener Darmschlingen, zur Klarstellung der komplizierten Verhältnisse Platz braucht; es ist unvermeidlich, ja sogar notwendig, daß man ganz intakten Darm vorzieht, um sicher zu sein, daß die Passagestörung beseitigt, daß nicht noch eine weitere Darmschlinge adhärent ist. Aber selbst wenn es gelingt, den infizierenden Eiter sofort wegzutupfen und seine Berührung mit intakter Serosa zu

verhindern, was soll mit den Darmschlingen geschehen, welche nach der Lösung in den bekannten inselförmigen Bezirken mit Eiter und Granulationen bedeckt sind, soweit sie die Abszeßwand mit gebildet hatten? Diese Stelle durch Abreiben mit Sublimat oder anderen Antisepticis so zu desinfizieren, daß man sie ruhig in die Bauchhöhle versenken kann, wird höchst unsicher sein; es ist besondere Glückssache[1]), wenn keine Infektion der freien Bauchhöhle erfolgt. Ausschaltung der infizierten Darmstellen von dem intakte Peritonealraum, indem manbreite Tampons auf sie hinführt, wird oft kaum möglich sein, wenn mehrere infizierte Darmstellen vorhanden sind und wenn diese weit auseinander liegen. Zudem ist dann die Gefahr eines erneuten Ileus durch sofortige Verlötung an den Tampons gegeben; wir erwarten ja, daß sie ruhig an den Tampons liegen bleiben und nicht bei freien peristaltischen Bewegungen den Infektionsstoff weiter im Bauch verbreiten. Dieses ruhige Liegenbleiben widerspricht aber gerade der Hauptindikation der ausgeführten Operation, der Herstellung des freien Spieles der Darmbewegungen. Eine Resektion des eitrig belegten Darmbezirks wird in der Regel für die äußerst mitgenommenen Patienten ein viel zu schwerer Eingriff sein, abgesehen davon, daß eine sichere Asepsis schwer dabei durchzuführen ist. Es käme noch in Betracht Anlegung einer Kotfistel am Ende der geblähten Partie, ohne die fixierten Darmschlingen zu lösen, und danach erst Inangriffnahme des Abszesses. Allein abgesehen von der großen Belästigung durch die Fistel, welche um so größer sein wird, als daneben noch Tamponade des Abszesses und Nachbehandlung desselben durchzuführen wäre, ist bei hochsitzender Fistel Inanition infolge mangelhafter Verdauung der Ingesta zu befürchten. Diese Unannehmlichkeiten und Gefahren werden aber völlig vermieden durch die Enteroanastomose, wie sie in unserm zweiten Fall mit Erfolg ausgeführt worden ist, und von der ich glaube, daß sie auch im ersten Fall den letalen Ausgang hätte verhüten können. Man setzt das Ende der geblähten Partie mit dem Anfang der kollabierten in Verbindung; so ist das Hindernis umgangen ohne Gefahr der Infektion der Bauchhöhle von dem eröffneten Abszeß aus. Mir scheint demnach folgendes Verfahren am empfehlenswertesten: Entwickelt sich bei nichteröffnetem appendicitischen Abszeß, Ileus, so eröffne man den Bauch in der Medianlinie und

1) So liefen zwei Fälle Sonnenburgs (s. bei Federmann, l. c.) glücklich ab, in denen bei Lösung mehrerer Adhäsionen verschiedene Eiterherde eröffnet wurden.

orientiere sich über den Sitz des Hindernisses. Ist der Darmverschluß bedingt durch Adhäsionen, welche nicht mit dem Abszeß zusammenhängen, so werden sie in üblicher Weise gelöst, dann für Entleerung des Abszesses Sorge, nach gewöhnlicher Methode, also meist mit besonderem Schnitt in der Cöcalgegend, getragen. Liegt aber die Ursache des Ileus in Verlötung oder Fixation von Darmschlingen, welche die Wand des Abszesses bilden, oder hat man nach der sulzigen Beschaffenheit der Verwachsungen und einem Infiltrat darunter oder aus bestehendem Fieber auch nur den Verdacht, daß hinter den Adhäsionen Eiter steckt, so rühre man nicht an den Verwachsungen, man verzichte auf Lösung der Darmschlingen und lege eine Enteroanastomose an. Mit dem Abszeß kann man dann verschieden verfahren; liegt er an typischer Stelle oberhalb des rechten Leistenbandes, so eröffne man ihn sofort aus einer besonderen Incision in üblicher Weise extraperitoneal. Ist er auf diese Weise nicht zu erreichen, so tamponiere man rings um ihn die Bauchhöhle ab und eröffne ihn sogleich oder nach 1—2 Tagen in der bekannten Art der Eröffnung intraperitoneal gelegener Abszesse. Ist der Abszeß nur klein, vielleicht schon in Eindickung begriffen, so kann man, wie in unserm zweiten Fall, ihn sich selbst überlassen in der Hoffnung, daß er durch Eindickung und Resorption heilt; finden wir doch oft bei Appendicitisoperationen im Intervall Reste eines eingedickten alten Abszesses, der, steril geworden, in völliger Schrumpfung und spontaner Ausheilung begriffen ist, zum Beweis, daß der Organismus kleine Eitermengen unschädlich zu machen sehr wohl imstande ist. Sollte der Abszeß im weiteren Verlauf doch wachsen oder Fieber unterhalten, dann kann er zu jeder Zeit transperitoneal eröffnet werden, was um so einfacher geschehen kann, als man seinen Sitz ja genau kennt. Entwickelt er sich nach dem Douglasschen Raum hin, so wird man ihn vom Rektum, dem Darm oder der Scheide aus eröffnen. Nur in einem Falle dürfte man die Adhäsionen auch bei vorhandenem Abszeß nicht sich selbst überlassen, nämlich dann, wenn Gangrän des Darms am Sitz des Darmverschlusses bestände oder drohte; allein es handelt sich hier wohl nur äußerst selten um Strangulationen, sondern um Knickungen und Verlötungen von Darmschlingen, und dabei kommt Gangrän nur sehr selten zustande, außer wenn der Verschluß schon sehr lange Zeit besteht. In einem solchen Falle wäre zu raten, durch eine Enteroanastomose das Hindernis zu umgehen, den Abszeß und die gangränöse Darmstelle durch Tamponade gegen die übrige Bauchhöhle abzustopfen.

Aber noch aus einem anderen Grunde ist es geraten, auf Lösung von fixierten Darmschlingen an einer Abszeßwand zu verzichten. Wir wissen, wie morsch und brüchig die entzündlich infiltrierte Darmwand an einem Abszeß ist. Schon bei Lösung der Därme von alten Pyosalpingitiden muß man äußerst vorsichtig sein, die Darmwand nicht einzureißen, wieviel mehr, wenn es sich um die frischen Eiterungsprozesse einer Appendicitis handelt. Wir sehen ja oft genug, wie bei der Versorgung eines Appendixstumpfes im Abszeß die entzündlich infiltrierte Wand des Cöcums weich und morsch ist, wie die Fäden bei der Naht durchschneiden, wie schlecht sich ein Loch im infiltrierten Darm vernähen, und wie schlecht sich die Darmwand zur Lembertschen Naht einstülpen läßt. Es besteht demnach die große Gefahr, bei Lösung der abgeknickten Darmschlingen von dem Abszeß den Darm anzureißen und Kotaustritt herbeizuführen. Wenn schon, wie wir oben sahen, dieses Mißgeschick bei Lösung von adhärenten Darmschlingen in längst abgelaufenen Fällen im Intervall, bei denen der Darm schon wieder eine größere Resistenz erlangt hat, öfters passiert ist, so ist dieses üble Ereignis erst recht bei den mürben, zerreißlichen Därmen an einem floriden Entzündungsherd zu befürchten. Es ist also dieser Umstand neben der Gefahr der Infektion intakten Bauchfells mit Eiter ein weiterer Grund, bei Ileus durch Adhärenz von Darmschlingen an einem appendicitischen Abszeß die Enteroanastomose dringend zu empfehlen.

VIII.

Aus dem Landkrankenhaus zu Kassel.

Das Meckelsche Divertikel als Ursache des Darmverschlusses.

Von

Dr. **A. Jäckh**,

dirigierender Arzt der chirurgischen Abteilung.

(Mit 3 Abbildungen.)

Herr Geheimrat Braun hat schon zweimal Fälle von Darmverschluß, die durch ein Meckelsches Divertikel verursacht waren, zum Gegenstand von Dissertationen machen lassen. 1891 berichtet Boldt(6)[1]) über 2 von Braun operierte Fälle, 1900 Ketteler(24) über zwei weitere Fälle von Braun, sowie über einen von König operierten Fall. Dieses Interesse, das mein früherer hochverehrter Chef und Lehrer dem Gegenstand entgegengebracht hat, ist für mich der Anlaß, in der zu seinem 60. Geburtstag von seinen Schülern gewidmeten Festschrift den Bericht über 5 Fälle niederzulegen, die ich seit meinem Austritt aus der Göttinger Klinik (1898) in meiner Tätigkeit am Casseler Landkrankenhaus beobachtet habe. Die 4 ersten Fälle sind von mir selbst operiert, den letzten hat in meiner Vertretung der damalige Sekundärarzt, Herr Dr. Fertig, jetzt in Hanau, operiert.

Fall 1. Darmverschluß durch ein dem Nabel adhärentes Meckelsches Divertikel; Achsendrehung des Divertikels um seine Längsachse und des angrenzenden Darmes um seine Mesenterialachse. Nach $3^1/_3$ Tagen Amputation des Divertikels. Heilung.

Heinrich O., ein 18jähriger Ziegeleiarbeiter, wurde am 28. Juni 1898

1) Die Zahlen beziehen sich auf das am Schlusse dieser Arbeit befindliche Literaturverzeichnis.

auf der innern Abteilung des Landkrankenhauses (Dir. Dr. Rosenblath) aufgenommen. Er war 2 Tage vorher, am 26. Juni früh gegen 7 Uhr, plötzlich mit stichartigen Schmerzen im Leibe, zu beiden Seiten des Nabels, erkrankt. An den beiden vorhergehenden Tagen hatte er wiederholt Durchfälle gehabt, die er auf häufiges Wassertrinken zurückschob. Seit dem ersten Tag seiner Erkrankung hatte er keinen Stuhlgang und keine Blähungen mehr; er nahm deshalb Abführmittel, wonach wiederholtes Erbrechen erfolgte. In der Nacht zum 27. konnte er vor Unruhe und Schmerzen nicht schlafen. Früh wollte er wieder arbeiten; es traten jedoch besonders beim Bücken zusammenziehende, heftige Schmerzen im Unterleib auf, der Leib wurde aufgetrieben und gespannt. Am Morgen vor seiner Aufnahme hatte er nicht mehr erbrochen.

Sonst ergab die Anamnese nichts Besonderes; er war nie vorher ernstlich krank gewesen. Auch nachträgliche Erkundigungen ließen keine Störungen in der Nabelentwicklung auffinden.

Dem Aufnahmebefund der innern Abteilung ist folgendes zu entnehmen: Magerer, junger Mann. Kein Fieber, keine Pulsbeschleunigung. Trockene Zunge. Der Leib ist mäßig aufgetrieben, zeigt lebhafte Peristaltik; er läßt sich eindrücken; Palpation nicht schmerzhaft; kein Tumor zu fühlen. Im linken Hypogastrium ist der sonst laute tympanitische Schall gedämpft, daselbst undeutliches Fluktuationsgefühl.

Der Urin enthält eine Spur Eiweiß und Indikan.

Die Behandluug bestand zunächst in Darreichung von Opium, absoluter Diät und Eisblase.

In der folgenden Nacht war der Kranke sehr unruhig, schlief nur wenig vor Schmerzen, hatte häufiges Erbrechen. Die Auftreibung des Leibes hatte bis zum andern Morgen zugenommen. Es war jetzt ein mäßiger Grad von Ascites nachweisbar. Das Allgemeinbefinden hatte sich verschlechtert. Der Puls war klein, sehr leicht zu unterdrücken, frequent.

Aus diesem Grunde wurde ich benachrichtigt und sah den Kranken zuerst am 29. Juni mittags gegen 2 Uhr. Zu einer genaueren Diagnose über den Sitz und die Art des Hindernisses konnte ich nicht kommen. Man sah überall fortwährende Peristaltik; besonders sah man oben im Bauch eine querverlaufende geblähte Darmschlinge, die man fürs Colon transversum halten konnte, so daß das Hindernis vielleicht im tieferen Colon zu vermuten war. Bei dem sehr elenden Zustand des Kranken hielt ich einen möglichst baldigen Eingriff für indiziert und der Kranke wurde deshalb nach 3 Uhr auf die chirurgische Abteilung verlegt und alsbald in den Operationssaal gebracht, also $3^1/_3$ Tage nach Beginn der Erkrankung. Während der Desinfektion erbrach er fortwährend sehr reichliche, dünne, wässerige, stark kotig riechende Massen.

In Chloroformnarkose Laparotomie. Längsschnitt in der Mittellinie, zum größeren Teil unterhalb, zum kleineren Teil oberhalb des Nabels. Aus der Bauchhöhle entleert sich viel seröse Flüssigkeit; gleichzeitig drängen sich die stark geblähten, ziemlich geröteten und zum Teil mit feinen fibrinösen Auflagerungen bedeckten Dünndarmschlingen aus der Wunde vor. Es wird zunächst festgestellt, daß Flexura sigmoidea und Colon transversum nicht gebläht sind. Als nach rechts gegens Cöcum zu eingegangen werden soll, findet sich ein um seine eigene Achse gedrehter, bleifederdicker

Strang, der einerseits in der Nabelgegend an der Bauchwand festsitzt und in diese übergeht, andererseits aber in den stark geblähten Dünndarm sich fortsetzt, mit dem er offenbar kommuniziert, während eine weitere Fortsetzung des geblähten Dünndarms, also der abführende Schenkel, zunächst nicht gefunden wird. Diese Fortsetzung tritt erst zutage, als die oberhalb des Ansatzes des als Ductus omphalomesentericus erkannten Gebildes gelegene, stark geblähte Dünndarmschlinge, die sich entgegengesetzt dem Sinne des Uhrzeigers nach hinten, oben und rechts um den genannten Strang herumgeschlagen und um etwa 180° um die Achse ihres Mesenteriums und den durch den Strang fixierten Punkt des Darmes gedreht hat, aus dieser Lage zurückgedreht ist. Sofort nach geschehener Lösung dieser Torsion ist der abführende Dünndarmschenkel gleichfalls gebläht und man sieht nun, daß der mehrfach genannte Strang, der sich gleichfalls etwas aufbläht, an der dem Mesenterialansatz entgegengesetzten Seite senkrecht zur Achse des Dünndarms in diesen übergeht. Gleichzeitig erkennt man auch, daß der dem Abgang des Divertikels entsprechende Teil des Mesenteriums geschrumpft, schwielig verdickt und von grauweißer Farbe ist. Weder der Dünndarm, noch das Divertikel zeigen Erscheinungen von Nekrose.

Der Ductus omphalo-mesentericus wird nach Zurückstreichen seines Darminhaltes hart an seinem Abgang vom Darm provisorisch mit einem Seidenfaden abgebunden und dann abgeschnitten. Die Schleimhaut des Stumpfes wird mit fortlaufender Katgutnaht geschlossen, darüber eine fortlaufende Serosamuscularis-Naht mit Seide. Nach Entfernung des abschließenden Seidenfadens wird dann der Stumpf durch eine weitere Etage Seidenknopfnähte ins angrenzende Darmlumen eingestülpt.

Der übrige zum Nabel gehende Ductus wird nun hart an seinem Ansatz an der Bauchwand mit durchgestochenen Fäden abgebunden und abgeschnitten. Da man dabei noch in ein Lumen kommt, so wird der kleine zurückgebliebene Rest, dessen blind endigende Kuppe bis hart an den Nabel reicht, noch von der Bauchwand abpräpariert und exstirpiert. Von unten her, vom Ligamentum vesico-umbilicale, treten Gefäße in ihn ein, die abgebunden werden müssen.

Darnach Schluß der Bauchwunde durch dicke, durchgreifende Seidennähte.

Der exstirpierte Dottergang war etwa 10 cm lang, hatte etwa Bleifederdicke und war mit Darmschleimhaut ausgekleidet, die sich bis ans Nabelende erstreckte.

Über den weiteren Verlauf ist zu berichten, daß das Erbrechen mit der Operation vollständig beseitigt war, und daß der Patient schon in der folgenden Nacht Blähungen und auch etwas Stuhlgang hatte. Es traten keinerlei peritonitische Erscheinungen auf. Die einzige Komplikation war, daß der Kranke am 2. Tag nach der Operation Fieber bekam, das erst nach einigen Tagen allmählich wieder abfiel. Als Ursache dieses Fiebers fand sich bei dem am 5. Tag vorgenommenen Verbandwechsel eine Stichkanaleiterung entsprechend den 3 mittleren Nähten, weshalb die Stichöffnungen mit der Schere etwas erweitert wurden. Am 12. Tag wurden die Nähte entfernt und die Heilung ging dann vollends glatt vonstatten. 4 Wochen nach der Operation durfte er mit vollständig geheilter Wunde

zum ersten Male aufstehen und wurde dann am 10. August nach Hause entlassen.

Ich sah ihn noch einmal am 30. April 1899 und konnte mich von seinem guten Befinden überzeugen.

Fall 2. Darmverschluß durch ein dem Mesenterium adhärentes, ringbildendes Meckelsches Divertikel. Hindurchtreten der unterhalb des Divertikels gelegenen Darmschlingen durch den Ring und Abknickung des Darmes nahe der Abgangsstelle des Divertikels. Nach 5 Tagen Amputation des Divertikels und Übernähung der Schnürfurche am Darm. Heilung.

Der 37jährige Schneider Gottfried D. aus Cassel wurde am 2. Mai 1899 abends zwischen 9 und 10 Uhr auf der chirurgischen Abteilung des Landkrankenhauses aufgenommen. Er litt angeblich schon seit Jahren an Verstopfung und war am 27. April ganz plötzlich ohne bekannte Ursache mit heftigem Reißen im Leib erkrankt, das in den folgenden Tagen zeitweise etwas nachließ, seit der letzten Nacht sich aber sehr heftig gesteigert hatte. Stuhlgang hatte er zuletzt am Morgen des 27. April gehabt, seither nur noch einige Male auf Einläufe ganz kleine Mengen Kot entleert, trotz der verschiedensten Abführmittel. Auch Blähungen gingen nicht mehr ab. Am 29. April stellte sich zum ersten Male Erbrechen ein, das dann in der Nacht vom 1. auf 2. Mai kotig wurde.

Die Anamnese ergab außerdem, daß er in seinem 17. Jahre eine Erkrankung des Kniegelenks gehabt hatte, die mit Gipsverbänden behandelt worden war und zu einer vollständigen Versteifung des Gelenkes geführt hatte. Mehrmals wollte er schon Lungenentzündung gehabt haben. Über tuberkulöse Erkrankungen in der Familie war nichts zu erfahren.

Aufnahmebefund: Schmal gebauter, ziemlich magerer Mann, ziemlich schlecht und verfallen aussehend. Doch ist der Puls ziemlich kräftig, regelmäßig, Frequenz nur 76. Temperatur 37,7°.

Er hat eine Trichterbrust; sonst ist an den Brustorganen nichts Abnormes. Das linke Kniegelenk ist steif in Streckstellung. Die Zunge ist sehr trocken und belegt. Momentan kein Erbrechen. Das Abdomen ist mäßig stark aufgetrieben; die Auftreibung betrifft namentlich die unteren und seitlichen Partien. Man sieht namentlich links unten geblähte Darmschlingen, die ziemlich lebhafte Peristaltik aufweisen. Diese Schlingen zeichnen sich aber nicht durch besondere Druckempfindlichkeit oder besondere Resistenz aus. Zeitweise, namentlich nach äußeren Reizen, sieht man auch in der Mitte, sowie rechts unten geringe Peristaltik. Der Leib ist nicht besonders stark gespannt, auch nicht besonders druckempfindlich, nur bei tieferem Eindrücken äußert der Kranke Schmerz. In der rechten Unterbauchgegend ist in einer ziemlich breiten Zone gedämpft tympanitischer Schall, während er sonst hell tympanitisch ist. Ein Tumor ist aber in der Cöcalgegend nicht zu fühlen; die Gegend zeichnet sich nicht einmal durch größere Resistenz oder größere Druckempfindlichkeit aus. Ascites ist nicht nachzuweisen. Rektaluntersuchung ergibt nichts Besonderes.

Am Nabel ist ein kleines gestieltes Geschwülstchen, dessen Oberfläche wie eine Warze aussieht.

Die Diagnose wurde auf mechanischen Darmverschluß gestellt. Die Anamnese, daß schon früher Darmstörungen vorhanden waren, die verhältnismäßig langsame Entwicklung der schweren Erscheinungen, und namentlich die geringen Collapserscheinungen schienen eher für ein chronisches Hindernis zu sprechen, und mit Rücksicht auf das steife Kniegelenk dachte man an eine tuberkulöse Striktur. Gegen ein chronisches Hindernis sprach vielleicht die verhältnismäßig geringe Auftreibung des Leibes. Wegen des kleinen Geschwülstchens am Nabel wurde auch an eine Entwicklungsstörung von seiten des Dotterganges gedacht.

Da der Ileus schon über 5 Tage bestand, so war keine Zeit zu verlieren, und es wurde sofort alles zur Operation vorbereitet. Diese wurde noch abends $^1/_2$11 Uhr vorgenommen. In Chloroformnarkose etwa 15 cm langer Längsschnitt in der Mittellinie zwischen Nabel und Symphyse. Nach Eröffnung der Bauchhöhle stellen sich ziemlich stark geblähte, ziemlich stark gerötete, mit ganz dünnem Fibrinschleier bedeckte und leicht aneinander klebende Dünndarmschlingen in den Schnitt; dazwischen ist auch eine ganz geringe Menge seröser Flüssigkeit. Vom Nabel geht kein Strang ab. S. Romanum und Cöcum sind leer. Beim Absuchen des rechts unten gelegenen Dünndarms kommt man an eine Schlinge, die sich nicht recht vorziehen läßt; man fühlt in der Tiefe das zugehörige Mesenterium eigentümlich verdreht, entgegengesetzt dem Uhrzeiger, und als nun das Mesenterium dem Auge zugänglich gemacht wird, sieht man einen Strang, der von der geblähten Schlinge ausgeht, anfangs wie Darm aussieht, dann zu einem dünnen Strang wird, der sich nach rechts hinten zu wie ein Ring um die Darmschlinge legt. In diesen Ring tritt aber auch von oben rechts her eine leere Dünndarmschlinge ein, die nach rechts zu ins Cöcum übergeht. An dieser leeren Schlinge, die unten keine Schnürfurche aufweist, wird nun gezogen und dabei allmählich annähernd ein Meter Dünndarm aus dem Ring hervorgezogen, was ganz leicht geht. Zuletzt kommt noch ein ganz kleines Stück geblähter Darm heraus. Es zeigt sich nun, daß der Ring gebildet ist von einem Meckelschen Divertikel, das auf der dem Mesenterium entgegengesetzten Seite der geblähten Schlinge abgeht, dessen ausgezogene Spitze dann in einen ganz dünnen Strang übergeht, der auf der unteren Seite des Mesenteriums mit diesem verwachsen ist. Wenig oberhalb der Abgangsstelle des Divertikels ist auf der rechten Seite des Darmes eine blauschwarz verfärbte Schnürfurche. Die zuführende Darmschlinge sieht dunkelrot aus mit einigen blauroten Flecken; doch erholt sie sich allmählich.

An der Übergangsstelle des Divertikels in das Mesenterium wird der dünne Strang mit einer Seidennaht durchstochen, abgebunden und abgeschnitten; er hat hier kein Lumen. An der Abgangsstelle des Divertikels vom Dünndarm wird eine Gussenbauersche Klemme angelegt, und das Divertikel davor abgeschnitten. Naht der Schleimhaut mit fortlaufender Katgutnaht, darüber fortlaufende Serosamuscularis-Naht; dann nach Abnahme der Klemme Serosaknopfnähte mit Seide, welche den Divertikelstumpf in den angrenzenden Darm einstülpen. Die Nahtlinie verläuft quer zur Achse des Darmes.

Die wenig oberhalb gelegene Schnürfurche, die sich etwas erholt hat, aber immer noch recht dunkel gefärbt ist, wird mit fortlaufender Seidennaht eingestülpt. Der abführende Darmteil hat sich unterdessen schon einigermaßen gefüllt.

Naht der Bauchwunde mit 5 durchgreifenden Seidennähten. Das pendelnde Geschwülstchen am Nabel wird zur mikroskopischen Untersuchung exzidiert. Es erweist sich als papilläre Warze, hat keine drüsigen Bestandteile und kein Lumen in seinem Zentrum.

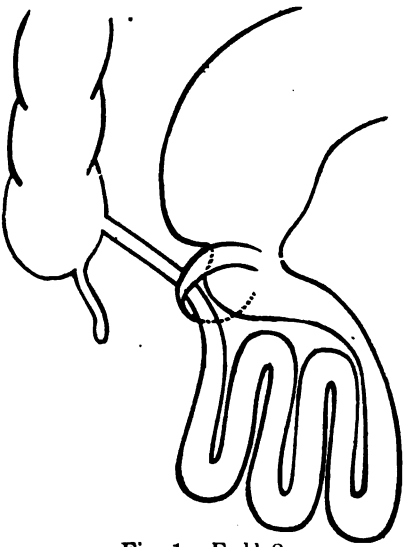

Fig. 1. Fall 2.

Das resezierte Divertikel, das knapp zur Hälfte für die Sonde durchgängig ist, dann aber blind endigt, ist gehärtet $4\frac{1}{2}$ cm lang. Der der Basis nächst gelegene Teil ist in der Länge etwa eines Zentimeters von zylindrischer Form, dann kommt ein etwa $1\frac{1}{2}$ cm langes Stück, das sich konisch verjüngt und das mit kleinen Fettanhängen besetzt ist. Dieses Stück setzt sich dann fort in einen noch etwa 2 cm langen derben Strang von der Dicke eines kleinen Ballbleistiftes; er hat kein Lumen.

Der Verlauf nach der Operation war nur gestört durch pleuritische Erscheinungen auf der rechten Seite, die bald nach der Operation einsetzten und am 5. und 6. Mai zu Fiebersteigerungen bis zu 39,7° und Steigerung der Pulsfrequenz bis zu 110 führten. Von da ab gingen diese Erscheinungen wieder langsam zurück. Sonst ging alles gut. Erbrechen trat nach der Operation nicht mehr ein. Schon am Tag nach der Operation hatte der Kranke Blähungen, und am folgenden Tag hatte er zweimal Stuhlgang. Im Leib fühlte er sich bald sehr viel leichter, und die Auftreibung des Leibes ging zurück. Die Wunde heilte glatt; am 16. Mai wurden die Nähte entfernt und am 30. Mai stand der Kranke zum ersten Male auf. Er war noch etwas schwach, da er sich infolge der Pleuritis nur langsam erholte. Am 5. Juni 1899 wurde er geheilt aus dem Landkrankenhaus entlassen.

Fall 3. Darmverschluß durch ein dem Nabel adhärentes Meckelsches Divertikel. Strangulation der oberhalb des Divertikels gelegenen Darmschlinge über dem durch das Divertikel gebildeten Strang. Nekrose der Schnürfurche. Nach 6 Tagen Resektion des das Divertikel tragenden Dünndarmteiles nach Braun. Tod 2 Tage später.

Friedrich K., 20 J., Dienstknecht aus Rothwesten, aufgenommen am 20. Juli 1901 auf der chirurgischen Abteilung des Landkrankenhauses

Cassel mit folgender Anamnese: Der Kranke ist vorgestern früh (am 18. Juli) ganz plötzlich mit heftigen Leibschmerzen im ganzen Leibe erkrankt. Seither hatte er keine Winde und keinen Stuhlgang mehr, hat auch vorgestern und gestern wiederholt erbrochen, aber nicht sehr viel; das Erbrochene war gallig, nicht kotig. Gestern hatte er auch Beschwerden beim Urinlassen.

Er gab an, schon früher manchmal ähnliche Leibschmerzen gehabt zu haben, wobei er auch die Blähungen nicht recht los werden konnte; aber es sei dies jedesmal rasch wieder in Ordnung gekommen. Auf eine bestimmte Stelle des Leibes waren seine Schmerzen nie lokalisiert.

Aufnahmebefund: Ziemlich kräftiger, aber nicht sehr fettreicher junger Mann. Nicht schlechtes Aussehen, keinerlei Kollapserscheinungen. Puls kräftig, Frequenz 74. Temperatur (rektal) 37,5°. Er klagt über heftige Leibschmerzen, erbricht einigemal gallig gefärbte Massen, hat weder Stuhlgang noch Winde.

Das Abdomen ist nur ganz unbedeutend aufgetrieben, und zwar am wenigsten in den seitlichen Teilen; man sieht einzelne Darmschlingen in der Mitte des Leibes, die ab und zu auch ganz minimale Peristaltik zeigen und dem Leibe ein etwas unregelmäßiges Aussehen verleihen. Der Bauch ist ziemlich weich; man kann ziemlich tief eindrücken; tieferes Eindrücken ist etwas schmerzhaft. Manchmal scheint es, als ob die Gegend von Mac Burneys Punkt etwas mehr empfindlich sei, wobei der Kranke allerdings den erzeugten Schmerz in die Nabelgegend, ja sogar in die linke Seite verlegt. Ein andermal wird aber die linke Seite ebenso schmerzhaft angegeben. Die Magengegend ist ziemlich aufgetrieben, nicht besonders empfindlich. Nirgends ist ein Tumor oder auch nur eine vermehrte Resistenz zu fühlen. Der Perkussionsschall ist tympanitisch in verschiedener Schallhöhe; die seitlichen Partien zeigen etwas gedämpften Schall. Es ist kein Ascites nachweisbar.

Per rectum fühlt man einige dicke, alte Kotbröckel, außerdem im Douglas stark geblähte Darmschlingen, aber keinen Tumor; die Cöcalgegend ist auch vom Rektum aus nicht besonders empfindlich.

Bei der Diagnose wurde natürlich in erster Linie akuter, mechanischer Darmverschluß in Erwägung gezogen, aber auch mit einer Perityphlitis gerechnet. Da das Allgemeinbefinden gut, die Auftreibung des Leibes noch gering war, so glaubte ich bei der Unsicherheit der Diagnose noch abwarten zu dürfen.

Da der Kranke im Laufe des Tages noch ein paarmal erbrach, so wurde abends eine Magenspülung gemacht; außerdem wurde eine Glyzeineinspritzung ins Rektum, später noch ein Wassereinlauf gemacht. Mit dem Wasser gingen einige dicke, alte Kotbröckel ab, sonst wurde kein Stuhlgang, auch keine Flatus erzielt. Er bekam dann abends subkutan 0,01 Morphium und hatte darnach etwas Ruhe.

In den nächsten Tagen kam die Diagnose nicht weiter. Das Erbrechen hatte nach der Magenspülung vollständig aufgehört und kehrte nicht wieder. Die Schmerzen blieben aber und hatten einen ausgesprochen kolikartigen Charakter, kamen in einzelnen Intervallen und dauerten einige Minuten an, um dann wieder nachzulassen. Die schmerzfreien Pausen dauerten mehrere Minuten bis zu $^1/_4$ Stunde. Der Kranke

bekam deshalb am 22. Juli abends 2mal 10 Tropfen Tinct. Opii simpl. und am 23. Juli im Laufe des Tages nochmals 2mal 10 Tropfen, wobei die Kolikfälle ein wenig seltener wurden.

Der Allgemeinzustand blieb ziemlich derselbe; keine Temperatursteigerung; nur die Pulsfrequenz ging etwas in die Höhe, schwankte zwischen 100 und 112. Die Auftreibung des Leibes nahm nur ganz langsam zu, so daß namentlich mit Rücksicht auf das jetzt vollständig fehlende Erbrechen an der Diagnose Darmverschluß immer mehr gezweifelt wurde. Erst am Abend des 23. Juli wurde ein neues Symptom festgestellt, das bis dahin trotz wiederholter Prüfung immer vermißt wurde, und auf das zuerst Braun (8) als wichtig für die Diagnose Strangulationsileus aufmerksam

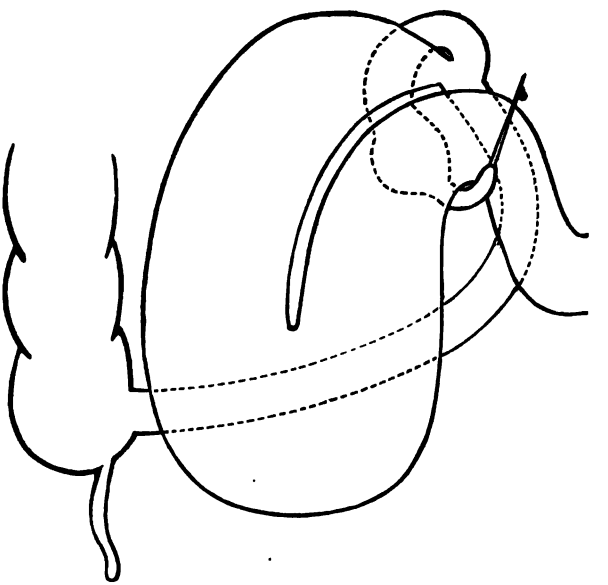

Fig. 2. Fall 3.

gemacht hat: es war jetzt deutlicher Ascites nachweisbar. Es wurde deshalb die Opiumtherapie ausgesetzt und eine Probelaparotomie beschlossen, die dann am 24. Juli vormittags 9 Uhr vorgenommen wurde. Unterdessen waren leider seit Beginn der Erkrankung 6 Tage verflossen.

In Chloroformnarkose Längsschnitt in der Mittellinie vom Nabel bis oberhalb der Symphyse; später wird der Schnitt noch links am Nabel vorbei bis etwa 2 Finger breit oberhalb des Nabels verlängert. Es entleert sich klare Ascitesflüssigkeit, und es stellen sich stark geblähte Darmschlingen ohne peritonitische Erscheinungen ein. Flexura sigmoidea und Colon descendens sind leer. Als nach dem Colon transversum gesehen werden soll, entdeckt man einen bleifederdicken Strang, der vom Nabel nach rechts in die Tiefe der Bauchhöhle zieht. Über diesen Strang hat

sich von links her eine Dünndarmschlinge nach rechts hinten und weiterhin nach rechts unten herübergelegt. Der rechts gelegene Teil der Schlinge ist stark gebläht und setzt sich ziemlich scharf gegen den links gelegenen Teil der Schlinge ab, so daß letzterer zunächst für den abführenden Schenkel gehalten wird. Es ist aber der zuführende, nur noch höher gelegene Schenkel, und die geblähte Schlinge läßt sich leicht hinter dem Strang ein Stück weit hervorziehen.

Da der Strang in der Tiefe eine weitere Abschnürung zu bedingen scheint, so wird er nahe seinem Ansatz am Nabel zwischen zwei Schiebern durchgeschnitten, und die Stümpfe mit Seide ligiert. Nun zeigt sich, daß der in die Tiefe führende Strang an dem zweiten, tiefer gelegenen Schenkel der über den Strang herübergeschlagenen Darmschlinge eine tiefe nekrotische Schnürfurche erzeugt hat, die bei den Manipulationen einreißt und dünnen Kot austreten läßt. Der Kot wird rasch in einer Kompresse aufgefangen, und alsbald wird der Darm etwas oberhalb der Perforationsstelle mit einer Darmklemme abgeklemmt. Der Strang geht hier in ein darmähnliches Gebilde über, das sich um den genannten, perforierten Darmteil nach hinten, links und oben herumschlingt und auf der linken Seite des Darmteiles wieder zum Vorschein kommt, um nahe der Perforationsstelle in diesen selben Darmteil einzumünden. Nachdem nun der damit als Ductus omphalo-mesentericus erkannte Strang von links her hinter dem abgeschnürten Darm hervorgezogen ist, ist die Abklemmung beseitigt, die demnach die zuführende Schlinge betraf. Nahe seiner Basis zeigt der Ductus omphalo-mesentericus eine flächenhafte Verwachsung mit der oberen Mesenterialplatte des zugehörigen Dünndarms, in deren nächster Nähe er auch entspringt. Der Dünndarm selbst zeigt eine tiefe, fast zirkuläre nekrotische Schnürfurche. Es wird deshalb der das Divertikel tragende Teil des Dünndarms nach Abbindung und Abtrennung seines Mesenteriums reseziert. Die Wiedervereinigung des Darmes wird nach der Empfehlung von Braun (9) nicht durch zirkuläre Darmnaht, sondern durch laterale Anastomose der blindzugenähten und dann in der Richtung der Peristaltik aneinander gelagerten Darmstümpfe vorgenommen.

Zum Schluß wird noch der an der Bauchwand inserierende Stumpf des Filum terminale exstirpiert, wobei die zu ihm gehenden Gefäße umstochen werden. Die Bauchwunde wird mit dicken durchgreifenden Seidennähten geschlossen.

Am exstirpierten Präparat ist das Divertikel selbst beinahe so lang wie ein kleiner Finger; vom Darm ab gerechnet, sind seine ersten beiden Drittel auch so dick wie ein kleiner Finger und nur das letzte Drittel zeigt eine konische Verjüngung, endigt dann blind, und die Spitze setzt sich in einen dünnen soliden Strang fort, der, wie auf einem mikroskopischen Schnitt durch den anfänglich am Nabel zurückgelassenen und dann noch nachträglich exstirpierten Teil festgestellt wird, mehrere verödete und zum Teil wieder vaskularisierte Gefäße enthält. Auf der Grenze des dicken in den konisch sich verjüngenden Abschnitt ist eine seitliche, runde Ausbuchtung von der Größe einer Kirsche. Von der oberen Mesenterialplatte, von deren nächster Nähe das Divertikel entspringt, tritt an das Divertikel ein fast bleifederdicker Strang heran, der Gefäße enthält.

der aber nicht sehr weit über das Divertikel zu verfolgen ist. Auf der Seite, wo das Divertikel dem Darm anlag, auch im Bereich der seitlichen Aussackung, zeigt es Nekrose seiner Wand, ist aber nicht perforiert. Am anliegenden Darm geht eine breite nekrotische Schnürfurche zirkulär bis zur unteren Mesenterialplatte; in dieser Schnürfurche ist fast nur noch die Serosa enthalten, die aber selbst eine größere und einige kleinste Perrationen aufweist.

Der Verlauf nach der Operation war schlecht. Die Auftreibung des Leibes nahm stark zu, Stuhlgang und Blähungen waren nicht zu erzielen. Zuletzt am 26. Juli trat auch noch etwas Erbrechen ein. Puls und Temperatur gingen rasch in die Höhe, und am 26. Juli trat dann vormittags 11 Uhr der Exitus ein.

Die Sektion ergab leichte peritonitische Erscheinungen, die aber auf die Nachbarschaft des Operationsgebietes beschränkt waren. Sie hatten zu Verklebungen und dadurch zu mehrfachen Abknickungen einzelner Darmschlingen geführt. Der unterhalb der Resektionsstelle gelegene Darm war noch ganz kollabiert, während der höher gelegene enorm stark gebläht war. Abgesehen von den Abknickungen hatte man den Eindruck, als ob der kollabierte Darm durch den stark aufgeblähten komprimiert worden sei.

Der Magen war sehr wenig dilatiert und das ganze Duodenum leer. Die Aufblähung des Jejunums begann genau an der Duodeno-Jejunalgrenze, und hier zog das vom geblähten Dünndarm nach unten gezogene Mesenterium als gespannter Strang übers Duodenum hinweg. Es hatte möglicherweise dadurch eine Abplattung des Duodenums verursacht, so daß nichts vom Jejunum ins Dnodenum und in den Magen regurgitieren konnte.

Epikrise: Es war ein Fehler, solange mit der Operation zu warten. Daran war schuld die Unsicherheit in der Diagnose, ob es sich wirklich um einen Ileus handelte. Namentlich das vollständige Aufhören des Erbrechens nach einmaliger Magenspülung, die anfangs unbedeutende und nur ganz langsam sich vermehrende Auftreibung machte mich irre. Ich rechnete immer noch mit einer Perityphlitis und hätte es bei den Anschauungen, die ich im Jahre 1901 noch hatte, für verkehrt gehalten, bei einer Perityphlitis mit solch leichten Allgemeinerscheinnngen im Anfall zu operieren. Heute würde mir der Entschluß viel leichter fallen, und so kann der Fortschritt in der Perityphlitisbehandlung auch für andere Bauchaffektionen nützlich sein. Ich habe jedenfalls aus diesem Fall die Lehre gezogen, daß das Abwarten bei zweifelhaften Bauchfällen mit großer Gefahr verknüpft ist. Wäre der Kranke bald nach seiner Aufnahme operiert worden, so hätte die Operation früher stattgefunden als in all meinen andern Fällen, hätte also die günstigsten Aussichten gehabt. Höchstwahrscheinlich hätte ich dann auch keine Resektion des angrenzenden Darmes nötig gehabt.

Was die Operation selbst betrifft, so hätte ich vielleicht besser daran getan, den geblähten Darm vor seiner Reposition zu entleeren oder an ihm eine Entlastungsfistel anzulegen.

Fall IV. Chronische Invagination des Dünndarms durch ein in den Darm invaginiertes Meckelsches Divertikel. 4 Wochen

nach Beginn der sekundären Darminvagination Desinvagination und Resektion des das Divertikel tragenden Dünndarmteiles nach v. Frey. Heilung.

Frau Bertha O., 30 J., aus Cassel, wird am 23. Sept. 1903 auf der chirurgischen Abteilung des Landkrankenhauses aufgenommen.

Anamnese: Die Frau hat seit $^1/_2$ Jahr krampfartige Schmerzen, die fast täglich auftreten, und die in beiden Seiten des Leibes und im Rücken sitzen. Seit 3 Wochen Verschlimmerung: Die Schmerzen im Leib sind stärker und andauernd geworden. Dabei hat sich anfallsweise auftretendes, galliges Erbrechen eingestellt. Der Leib ist voll, der Stuhlgang träge; aber er erfolgt ohne Schmerz. Die Schmerzen sind unabhängig vom Essen. Sie hat Karlsbader Salz bekommen.

Befund: Kein schwerer Allgemeinzustand, kein Fieber, guter Puls. Der Leib ist aufgetrieben; man sieht Peristaltik über der mittleren Bauchgegend. Nach der Ileocöcalgegend zu bemerkt man laute Stenosengeräusche. Keine besondere Druckempfindlichkeit, keine Dämpfung. Im Rektum fühlt man eine Menge harter Kotballen. Per vaginam fühlt man einen weichen Tumor von zweifelhafter Natur.

Da die Erscheinungen nicht für einen akuten Ileus, sondern vielmehr für eine chronische Darmstenose sprechen, so wurde zunächst durch Einläufe von Wasser und von Öl für Entleerung gesorgt und dabei in den nächsten Tagen regelmäßig 2—3 mal Stuhlgang erzielt.

Aus äußeren Gründen (es war die Naturforscherversammlung in Cassel) wurde die Operation, die ja nicht eilig war, noch um eine ganze Woche verschoben. Inzwischen wurde am 28. September per vaginam ein weicher, wurstförmiger Tumor festgestellt, der im Bogen mit der Konvexität nach unten, von rechts oben nach links unten zog und verschieblich war. Am 30. September fühlte man diesen Tumor vor dem Uterus links oberhalb der Symphyse. Er war nach rechts zu scharf begrenzt, endigte hier in der Mittellinie und erstreckte sich nach links aufwärts, ohne daß man hier das Ende erreichen konnte. In der Mitte des Bauches sah man verschiedene geblähte Darmschlingen, die ein starkes Gurren zeigten. Auch in der Ileocöcalgegend war starkes Gurren; dagegen war hier die Peristaltik geringer.

Die Diagnose wurde jetzt auf chronische Invagination gestellt, obwohl Blut- und Schleimabgänge mit dem Stuhlgang nicht beobachtet wurden.

Am 1. Oktober 1903 Operation in Chloroformnarkose. Längsschnitt in der Mittellinie zwischen Nabel und Symphyse. Es wird ein dicker Dünndarmteil vorgezogen, an dem eine Invagination zu erkennen ist. Er verläuft von rechts oben nach links unten, dann weiter nach rechts unten bis zur Mittellinie. Die Invagination läßt sich leicht desinvaginieren. Der desinvaginierte Darm mißt im ausgebreiteten Zustand etwa $^1/_2$ Meter. Es bleibt aber im Darm ein zirka hühnereigroßer Tumor zurück, der an der Darmwand festsitzt, sich aber hin und her schieben läßt. Entsprechend diesem Tumor sieht man entgegengesetzt dem Mesenterialansatz eine veränderte Stelle an der Serosa. Es geht aber kein Trichter hinein. Die Stelle sitzt etwa 1 Meter oberhalb der Bauhinschen Klappe. Es wird deshalb angenommen, daß der Tumor ein umgestülp-

tes Meckelsches Divertikel ist. Die benachbarte Serosa sowohl wie das benachbarte Mesenterium zeigen narbige Veränderungen und Schrumpfung.

Es wird der den Tumor enthaltende Darmteil mit einem je zirka 15 cm darüber und darunter gelegenen Stück nach Umstechung und Abtrennung des zugehörigen Mesenteriums reseziert. Die beiden durch Klemmen verschlossenen Darmstümpfe werden durch seitliche Anastomose miteinander vereinigt und zwar geschieht dabei der definitive Verschluß der beiden Stümpfe nach v. Frey (19). Die Bauchwunde wird mit dicken, durchgreifenden Seidennähten geschlossen.

Als das exstirpierte Präparat umgestülpt wird, sieht man, daß ins Darmlumen ein mehr als daumendickes und -langes Gebilde hineinragt, das an der seiner Basis zugekehrten Hälfte von normaler Schleimhaut überzogen ist, während die Schleimhaut an der Kuppe nekrotisch ist mit Hyperämie und ödematöser Schwellung der untergelegenen Teile. Durch diese Schwellung ist das distale Ende kolbig verdickt; das Ganze sieht aus wie ein kleiner Penis mit dicker, blauschwarzer Glans. Die Querfaltung der Darmschleimhaut geht an der Basis dieses eingestülpten Divertikels in ringförmige Faltung über. Von außen gesehen ist am zuführenden Darmteil entsprechend der Basis des Divertikels eine narbige Verkürzung der Serosa, wodurch eine kleine Einziehung bedingt ist. Unterhalb davon springt ein rundlicher Wulst mit einem kleinen Grübchen vor; dieses Grübchen läßt aber die Sonde nicht tiefer eindringen. Die narbige Verkürzung der Serosa geht auch noch aufs angrenzende Mesenterium und zwar mehr darmabwärts, über, wodurch zu beiden Seiten narbige Längsfalten entstehen. Am aufgeschnittenen Darm zeigt sich, daß die Darmwand neben der dicken Kuppe des Divertikels verdünnt ist, und daß die Falten der Schleimhaut hier etwas verstrichen sind. Das zuführende Darmende hat hypertrophische Wandungen; die Muscularis ist auf dem Durchschnitt fast doppelt so dick, als am abführenden Darmende.

Ein Querschnitt durch das Divertikel ergibt schon makroskopisch deutlich die verschiedenen Darmwandschichten, von denen sich namentlich die Ringmuskelschicht sehr scharf abhebt. Im Zentrum ist Fettgewebe, das von Gefäßen durchsetzt ist. Mikroskopisch findet sich Schleimhaut mit entzündlicher Zellinfiltration, darunter Submucosa, Ring- und Längsmuskelschicht. Im zentralen Fettgewebe sind viele dickwandige, verödete Gefäße, daneben auch kleinere, durchgängige Gefäße.

Der Verlauf nach der Operation war, was den Bauch betrifft, ungestört. Erbrechen hatte sie nur direkt nach der Operation. Der Leib blieb weich und unempfindlich. Am 3. Oktober gingen zum ersten Male Flatus ab, und am 7. Oktober erfolgte der erste Stuhlgang. Dagegen fing die Kranke am Tage nach der Operation an etwas zu husten und auszuwerfen, und am 4. Oktober bekam sie plötzlich pneumonische Erscheinungen mit Dyspnoe und Unruhe und Fieber bis 39,6°. Diese Erscheinungen gingen aber rasch zurück und der weitere Verlauf war ungestört. Die Nähte wurden am 15. Oktober entfernt, und die Wunde war ganz trocken, aseptisch geheilt. Am 29. Oktober stand die Kranke zum ersten Male auf und wurde noch am selben Tage nach Hause entlassen.

Fall 5. Darmverschluß durch ein dem Nabel adhärentes Meckelsches Divertikel. Abknickung der unterhalb des Divertikels gelegenen Darmschlinge über dem durch das Divertikel gebildeten Strang und Torsion um die Längsachse des Darmes an der Ansatzstelle des Divertikels. Nach $4^1/_2$ Tagen Resektion des Divertikels, Entleerung des Darmes durch Punktion. Heilung.

Der 12jährige Schulknabe August R. aus Eberschütz wurde am 8. November 1905 auf der chirurgischen Abteilung des Landkrankenhauses aufgenommen. Er hatte schon 4 Wochen vorher einmal plötzliche Leibschmerzen gehabt, die in einer Nacht wieder vergingen, und nach 14 Tagen hatte sich ein ähnlicher Anfall wiederholt. Jetzt hatte er in der Nacht vom 4. auf 5. November plötzlich wieder Leibschmerzen und dazu Erbrechen bekommen, das sich seither täglich nach jeder Nahrungsaufnahme wiederholte und zuletzt gallig war. Seit der Nacht vom 5. auf 6. hatte er keinen Stuhlgang und keine Winde mehr. Die Schmerzen waren und sind auch jetzt immer in der Mitte des Leibes, um den Nabel herum. Erst am 6. wurde ein Arzt zugezogen, der ihn heute ins Krankenhaus schickt.

Der Vater gibt an, der Junge habe bei der Geburt einen fingerlangen Fortsatz am Nabel mit auf die Welt gebracht; nach $1^1/_2$ Jahren sei das Ding vom Arzt abgebunden worden; ein Nässen des Nabels wurde nicht bemerkt. Sonst sei der Junge stets gesund und kräftig gewesen.

Aufnahmebefund: Kräftiger Junge, Zunge belegt. Puls kräftig, regelmäßig, Frequenz 104. Temperatur im Rektum 38,0°. Leib gleichmäßig aufgetrieben, Bauchdecken nicht besonders stark gespannt; man kann sie eindrücken, ohne Schmerzen auszulösen. Die abhängigen Partien des Abdomens zeigen eine gleichmäßige Dämpfung und geben Undulation (ziemlich erheblicher Erguß). Ab und zu tritt lebhafte, sicht- und fühlbare Darmperistaltik auf. An der Ileocöcalgegend ist nichts Besonderes; auch vom Rektum aus ist nichts zu fühlen. Am Nabel wird während der Operation ein stecknadelkopfgroßer Granulationsknopf entdeckt. Bei der alsbald vorgenommenen Magenausspülung entleert sich wässeriger, nicht kotiger Inhalt.

Die Diagnose wurde auf akuten mechanischen Ileus gestellt. Deshalb sofort Operation (Dr. Fertig). In Sauerstoff-Chloroformnarkose medianer Bauchschnitt erst unterhalb des Nabels, dann über ihn hinaus verlängert. Es entleert sich reichlich klare, gelbe Flüssigkeit, und stark geblähte Dünndarmschlingen fallen aus der Wunde vor. Das Cöcum und die untersten Ileumschlingen sind vollkommen leer und kollabiert. In dieser Gegend findet sich dann ein Meckelsches Divertikel, das nach dem Nabel zu ziehend sich allmählich in einen dünnen Strang verjüngt und am Nabel festgewachsen ist. Die untersten Ileumschlingen unterhalb des Divertikels haben sich um den Strang herumgeschlagen und den Darm an der Divertikelansatzstelle vollkommen abgeknickt und torquiert. Nachdem diese kollabierten Schlingen hinter dem Strang vorgezogen sind, löst sich die Abknickung, und das Gas geht in das abführende Ende weiter. Zur besseren Entleerung des stark geblähten zuführenden Endes wird hier ein Trokar eingestoßen, und Gas und

Flüssigkeit entleert. Nach Wegnahme des Trokars wird das Loch in 2 Etagen übernäht.

Mit dem Divertikel verwachsen ist ein Teil des Netzes; dieses wird nach schichtweiser Unterbindung abgelöst, der Nabel darauf exzidiert, so daß das Divertikel frei am Darm hängt. Nach Unterbindung seines Mesenteriolums wird an der Abgangsstelle des Divertikels ein Enterotrib angelegt, und das Divertikel in der Quetschfurche abgeschnitten, diese eingestülpt und mit einer doppelreihigen Seidennaht versehen. Die vorgefallenen Darmschlingen waren vorher schon reponiert worden. Durchgreifende Bauchnaht, Pflasterverband.

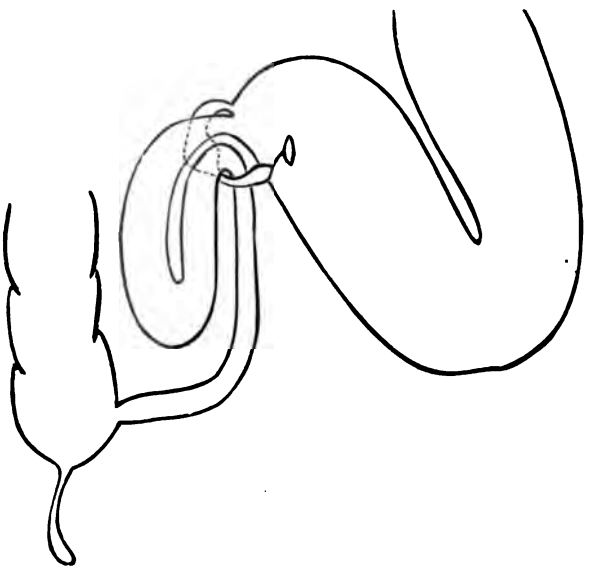

Fig. 3. Fall 5.

Die Torsion des Darmes um die Längsachse ist nicht zur Anschauung gebracht.

Das exstirpierte Divertikel ist in gehärtetem Zustand $4^1/_2$ cm lang. Es setzt sich aus 2 ziemlich gleich langen Hälften zusammen; davon ist die darmwärts gelegene Hälfte ziemlich dick, 1 cm und etwas mehr im Durchmesser; sie schwillt gegen die zweite Hälfte zu noch etwas an und ist mit 2 kleinen Buckeln versehen, verjüngt sich dann aber stark und ist gegen die nabelwärts gelegene Hälfte durch eine feine Furche abgesetzt. Diese zweite Hälfte ist viel dünner, 4, dann 3 und am Ende wieder 5 mm im Durchmesser; sie läuft schließlich in eine konische Spitze und dann in ein ganz kurzes dünnes Strängchen aus, das am Nabel inseriert. Die nabelwärts gelegene Hälfte zeigt in ihrer Serosa zahlreiche Blutungen und warzige Unebenheiten, die den Netzverwachsungen entsprechen. Das Lumen setzt sich fast bis an den Nabel fort; doch ist zwischen beiden Hälften eine etwas verengte Stelle. Die Fistel am Nabel läßt sich nicht

sondieren. Auf einer Seite des Divertikels verläuft über seine ganze Länge, zum Teil etwas spiralig, zum Teil geradlinig, ein scharf abgesetzter dünner Strang, der sich als Blutgefäß erweist.

Der Verlauf war in den ersten 3 Tagen ganz befriedigend; nur stellte sich am Tage nach der Operation leichter Ikterus der Skleren ein. In der Nacht vom 10. auf 11. November wurde der Junge dann aber plötzlich unruhig, sprang aus dem Bett und zeigte am andern Morgen ein ganz verändertes scheues Wesen. Im Laufe des Tages wurde er immer verwirrter, phantasierte laut, es stellte sich auch wiederholtes Erbrechen ein. Die Temperatur stieg abends auf 39,2°, die Pulsfrequenz auf 140. Dabei war aber der Leib weder aufgetrieben, noch besonders druckempfindlich. Dieser bedrohliche Zustand hielt einige Tage an. Am 13. November wurde der Junge wieder etwas klarer, nahm auch gegen Abend wieder etwas flüssige Nahrung zu sich, die er allerdings sofort wieder ausbrach. An diesem Tage hatte er nach einem Einlauf zum ersten Male wieder reichlichen Stuhlgang. Auffallenderweise fiel der tags zuvor noch ziemlich frequente Puls (100—120) am 13. November zu ganz abnorm niedriger Frequenz (40) ab und kam erst in den folgenden Tagen ganz allmählich wieder höher. Die Temperatur war dabei anfangs noch gesteigert und fiel erst allmählich staffelförmig ab, gleichzeitig mit der Wiederkehr des klaren Bewußtseins und der Besserung des Allgemeinbefindens. Der Zustand war bei Fehlen jeglicher peritonitischer Erscheinungen wohl als toxischer, vielleicht durch Resorption vom Darm aus, aufzufassen. Deshalb wurden in diesen Tagen wiederholte subkutane Kochsalzinfusionen gemacht.

Die Laparotomiewunde heilte mit geringer Eiterung an den Stichkanälen; am 22. November wurden die Nähte entfernt, am 15. Dezember stand der Junge zum ersten Male auf und wurde dann am 22. Dezember nach Hause entlassen.

Am 7. November 1906 habe ich den Jungen noch einmal untersucht und in gutem Zustand befunden.

Die von mir beobachteten Fälle weisen, sowohl was Erscheinungen und Verlauf des Darmverschlusses, als auch namentlich was Operationsbefund und Mechanismus der Einklemmung betrifft, mehr oder weniger große Unterschiede auf. Aber die Möglichkeiten sind damit noch lange nicht erschöpft; vielmehr sind nach den Mitteilungen aus der Literatur noch sehr viel größere und mannigfaltigere Unterschiede des Krankheitsbildes möglich. Man braucht sich ja nur theoretisch die Rückbildung des Dotterganges klar zu machen, um schon anatomisch sehr verschiedene Bilder zu bekommen. Ich will hier nicht auf die ganze Entwicklungsgeschichte des Dotterganges eingehen, um so weniger, als in zahlreichen einschlägigen Arbeiten die entwickelungsgeschichtlichen Vorgänge, die für die Ausbildung des Meckelschen Divertikels in Frage kommen, genau besprochen sind. Von neueren Arbeiten nenne ich in dieser Hin-

sicht namentlich das zusammenfassende Referat von Dreifuß (15) und die Arbeit von Colmers (13).

Es kommt nun darauf an, ob die Hemmung in der Rückbildung des Dotterganges eine mehr oder weniger vollständige ist, und welche Teile sie betrifft. Berücksichtigt man nur die Möglichkeiten, die den Chirurgen bei der Frage des Darmverschlusses interessieren, so ist der höchste Grad von Störung der, bei welchem der ganze Gang offen geblieben ist und am Nabel nach außen ausmündet. Es ist natürlich, daß diese Störung namentlich bei kleinen Kindern beobachtet wird. Ich selbst kenne einen solchen Fall, den Herr Geh.-Rat Braun während meiner Assistentenzeit an der Göttinger chirurgischen Klinik operiert hat; in Cassel habe ich noch keinen solchen Fall beobachtet. Den 2. Grad stellen die Fälle dar, bei denen der Gang wohl noch in seiner ganzen Ausdehnung erhalten, aber teilweise obliteriert ist. Seine anatomische Grundlage bilden dann zum Teil die meist auch obliterierten Vasa omphalo-mesenterica. Hierher gehören meine Fälle 1, 3 und 5. Und schließlich kommen noch die Fälle, in denen der Zusammenhang des Dotterganges mit dem Nabel verloren gegangen und nur eine Ausbuchtung des Darmes, ein Divertikel zurückgeblieben ist. Ein solches Divertikel kann entweder mit einer stumpfen Kuppe endigen oder es kann in einen dünnen, fadenartigen Fortsatz auslaufen, das Filum terminale. Dieses Ende des Divertikels kann nun sekundär wieder mit den verschiedensten Stellen der Bauchhöhle Verwachsungen eingehen, die für die Frage des Darmverschlusses eine große Rolle spielen. Hilgenreiner (22) hat unter 121 Fällen aus der Literatur die verschiedenen Stellen zusammengestellt, wo das Ende des Divertikels adhärent war; in 34 Fällen hing das Divertikel noch mit dem Nabel oder der Nabelgegend zusammen; aber auch unter den übrigen 87 Fällen handelte es sich nicht unter allen Umständen um sekundäre Verwachsungen. Denn es ist in den Arbeiten von Neumann (28), Leichtenstern (26), Strauch (32), Halstead (21) und Ekehorn (16 und 17) darauf hingewiesen, daß die Anheftung des Divertikelendbandes am Mesenterium, wie sie in genannter Zusammenstellung von Hilgenreiner 47mal gefunden ist, mit einer unvollständigen Rückbildung der Dottergefäße zusammenhängen könne. Dieser Gruppe ist mein Fall 2 zuzuzählen, während in meinem Fall 4 das Divertikel vor seiner Einstülpung jedenfalls frei geendigt hat.

Ich übergehe hier absichtlich die Mißbildungen, die entstehen,

wenn nur das Nabelende des Dotterganges oder seine mittleren Partien erhalten geblieben sind, also die Fälle von Nabelfistel, die Enteroteratome und die Enterokystome, da diese Störungen für die Frage des Darmverschlusses keine oder nur eine ganz untergeordnete Rolle spielen. (Sie sind übrigens in obengenanntem Referat von Dreifuß ausführlich besprochen.)

In verschiedenen Arbeiten wurde nun versucht, je nach dem Mechanismus des Darmverschlusses verschiedene Gruppen aufzustellen. Meinhard Schmidt (31) fügt den von Leichtenstern (26) unterschiedenen 4 Arten von Divertikelileus auf Grund von Literaturstudien noch 5 weitere Arten an und stellt damit folgende Einteilung auf:

1. Einklemmung unter das Divertikel oder sein Endband,
2. Schlingen- oder Knotenbildung des Ligamentum terminale,
3. Divertikelknoten,
4. akuter Verschluß durch Zug,
5. Inversion des Divertikels in den Darm mit oder ohne nachfolgende weitere Invagination des letzeren,
6. Strangulation „über" (nicht unter) einem Divertikelband, wobei eine Darmschlinge über den straffen Strang ähnlich wie ein Plaid über den Arm gelegt ist,
7. Darmachsendrehung, die betreffen kann
   a) den Darmanhang,
   b) den Darm selbst unweit der Divertikelinsertion,
8. Darmverschwärung
   a) in einem Meckelschen Divertikel,
   b) im Darm selbst in der Nähe der Divertikelinsertion,
9. Eversion des bis zum Nabel offen gebliebenen Dotterganges.

Diesen akuten Ileusformen schließt Meinhard Schmidt dann noch die chronischen Formen an.

Eine etwas andere Einteilung gibt Hilgenreiner (22) und auf seine Einteilung wird in neueren Arbeiten vielfach Bezug genommen. Er unterscheidet:

I. Einklemmung durch das fixierte Divertikel.
   A. Einklemmung einer Darmschlinge unter das fixierte Divertikel. Die Einklemmungspforte kann sich darstellen:
      1. als Ring oder Halbring,
      2. als eine vom Divertikel resp. dessen Endbande gebildete Brücke,
      3. als eine peritoneale Tasche.

B. Einklemmung durch Umschnürung oder Einklemmung unter dem fixierten Divertikel. Die Umschnürung kann betreffen:
   1. eine oder mehrere Darmschlingen,
   2. den Darm an einer Stelle, meist an der Ursprungsstelle des Divertikels (Ligatur des Darmes).

II. Knotenbildung des freien Divertikels.
III. Kompression des Darmes.
IV. Stenose des Darmes.
V. Achsendrehung des Darmes:
   1. die Torsion des Darmes i. e. eine Drehung desselben um seine Längsachse,
   2. der Volvulus des Darmes i. e. eine Drehung desselben um die Mesenterialachse.

VI. Abknickung durch Zug,
   1. Abknickung des Darmes an der Abgangsstelle des Divertikels,
   2. Abknickung einer Darmschlinge [die von Treves (33) unter Namen der Strangulation über dem Divertikelband beschriebene und ähnliche Formen].

VII. Invagination des Divertikels.
VIII. Evagination des Divertikels.
IX. Entzündlicher Darmverschluß.
X. Einklemmung, Umschnürung oder Torsion des Divertikels selbst.

Gegenüber dieser Einteilung von deutschen Autoren haben einige ausländische Autoren, Bérard et Delore (5), Halstead (21), Antonelli (1), Ekehorn (17) je nach dem Grade der Rückbildung des Dotterganges zunächst 2 bezw. 3 Hauptgruppen auseinandergehalten und diese dann je nach dem Mechanismus des Zustandekommens des Darmverschlusses in verschiedene Untergruppen eingeteilt. Diese Einteilung erscheint mir im ganzen systematischer und übersichtlicher, wenn auch natürlich in den Untergruppen sich dabei Wiederholungen oder Parallelen ergeben müssen. Die Hauptgruppen sind darnach Darmverschluß, 1. durch das offenstehende, 2. durch das adhärente, 3. durch das freie Meckelsche Divertikel. Ich glaube, es ist zweckmäßig, beim adhärenten Divertikel noch eine schärfere Trennung zwischen dem strangbildenden und dem ringbildenden Divertikel zu machen, wie dies Ekehorn (17) getan hat. Wenn ich dann auch die Einteilungen

der deutschen Autoren zu Hilfe nehme, so bekomme ich etwa folgende Gruppen:

I. Darmverschluß durch den bis zum Nabel offen gebliebenen Dottergang. Es handelt sich dabei immer um Eversion oder Evagination des angrenzenden Darmes mit Einschnürung am Nabelring.

II. Darmverschluß durch das adhärente Meckelsche Divertikel:
   a) durch das strangbildende Divertikel:
      1. Einklemmung unter das Divertikel durch Kompression,
      2. knieförmige Abknickung und Verschluß des Darms an der Abgangsstelle des Divertikels durch Zug des Divertikels,
      3. Achsendrehung,
      4. Strangulation und doppelte Abknickung einer Darmschlinge an ihren beiden Fußpunkten „über" ein straff gespanntes Divertikel,
      5. Schlingen- oder Knotenbildung,
   b) durch das ringbildende Divertikel:
      1. Einklemmung unter dem Ring,
      2. Torsion oder Abknickung an der Abgangsstelle des Divertikels beim Hindurchtreten des angrenzenden Darmes durch den an sich noch nicht einklemmenden Ring (Ekehorn),
      3. Umschnürung des Darmes an einer Stelle (Ligatur des Darmes nach Hilgenreiner).

III. Darmverschluß durch das freie Meckelsche Divertikel:
   1. Knieförmige Abknickung des Darmes durch Zug des Divertikels,
   2. Achsendrehung des Divertikels,
   3. Einschnürung einer Darmschlinge durch Schlingen- oder Knotenbildung des Divertikels,
   4. Invagination des Divertikels in den Darm mit oder ohne nachfolgende Invagination des letzteren.

Was allerdings die Untergruppen in diesem Schema betrifft, so glaube ich, daß manchmal die einzelnen Arten von Einklemmung nicht scharf voneinander zu trennen sind. Namentlich wird die Achsendrehung, die Abknickung über dem Strang, die Schlingen- und Knotenbildung häufig die eine aus der andern hervorgehen, gewissermaßen einen fortgeschrittenen Grad der andern darstellen, wie dies ja auch bei den entsprechenden Vorgängen andersartiger

innerer Incarcerationen der Fall ist, Um so wichtiger erscheint es mir, die Hauptgruppen auseinander zu halten.

Der von mir gegebenen Einteilung ist noch hinzuzufügen, daß natürlich auch einmal ein Meckelsches Divertikel den Inhalt eines eingeklemmten Bruches bilden kann; doch wird in solchen Fällen das Divertikel selbst passiv eingeklemmt, es ist nicht die Ursache der Einklemmung. Ebenso gehören die entzündlichen Veränderungen, die sich in einem Meckelschen Divertikel ganz ähnlich wie in einem Wurmfortsatz abspielen können, und die mit dem schönen Namen „Diverticulitis" belegt sind, streng genommen nicht hierher, wiewohl Fälle in der Literatur mitgeteilt sind, in denen eine solche Diverticulitis sekundär zu mechanischem Darmverschluß geführt hat. Solche Fälle, in denen die Okklusionserscheinungen überwiegen, werden sich wohl leicht in obigem Schema mit unterbringen lassen.

Von den von mir beobachteten Fällen gehört Fall 1 in die Gruppe IIa 3, Fall 3 und 5 in die Gruppe IIa 4, Fall 2 in die Gruppe IIb 2 und Fall 4 in die Gruppe III 4.

Dabei ergibt sich aber schon an meinen paar Fällen ein weiterer Unterschied dadurch, daß einmal die oberhalb des Divertikels gelegene Darmschlinge (Fall 1 und 3), ein anderes Mal die unterhalb des Divertikels gelegene Darmschlinge (Fall 2 und 5) die Achsendrehung, die Abknickung oder das Hindurchtreten durch den Ring erlitten hatte. So verschieden nun auch der Mechanismus sein kann, so kehrt doch bei fast allen Fällen einheitlich das eine wieder, daß es zu einer Abknickung oder Torsion an der Abgangsstelle des Divertikels oder in unmittelbarer Nähe davon gekommen ist, und daß dadurch die Wegsamkeit des Darmes an dieser Stelle aufgehoben und schließlich die Ernährung des Darmes gestört ist. Auch in den Fällen, in welchen die über einen Strang gelegte Darmschlinge eine doppelte Abknickung an ihren beiden Fußpunkten, sowie eine Abknickung ihres Mesenteriums erlitten hat, wird immer die dem Divertikelansatz zunächst gelegene Stelle für die Passagestörung und ebenso für die Ernährungsstörung die wichtigere sein, da an dieser Stelle der gespannte Strang am stärksten einschnürt, und da der Darm hier meistens gleichzeitig eine Torsion um seine Längsachse erleidet. Ausnahmsweise ist wohl auch beobachtet, daß eine vom Divertikelansatz entfernte Schlinge oder sogar zwei Schlingen an der Einklemmung beteiligt waren.

Was die Häufigkeit der einzelnen Formen betrifft, so ist

Darmverschluß durch das adhärente Divertikel bei weitem häufiger beobachtet worden, als Darmverschluß durch das freie Divertikel. Beim freien Divertikel ist die Invagination am häufigsten; beim adhärenten Divertikel hat das ringbildende häufiger den Darmverschluß verursacht als das strangbildende.

Ich sehe davon ab, hier die ganze Literatur des Divertikelileus noch einmal zu besprechen, da dies in verschiedenen Arbeiten der letzten Jahre mehr oder weniger vollständig geschehen ist. Nur mein Fall von Invagination gibt mir Veranlassung, Vergleiche mit der Literatur anzustellen, da er sich von den meisten Fällen wesentlich unterscheidet. Zum Busch (10) findet in einer Mitteilung aus dem Jahre 1903 in der Literatur 26 Fälle von Invagination des Meckelschen Divertikels. Er rechnet dabei zu seinem eigenen Fall 16 Fälle, die Hilgenreiner (22) zusammengestellt habe, und 9 weitere Fälle, die, aus der englischen und amerikanischen Literatur stammend, in einer Arbeit von Dobson (14) aufgeführt seien. Bei den 16 Fällen von Hilgenreiner rechnet er auch die zwei Fälle ohne Darmverschluß von Heller und den Fall mit Selbstheilung von Hirschsprung, die in die Hilgenreinersche Übersicht über die Fälle von Darmverschluß aus der Literatur nicht aufgenommen, aber im späteren Text auf Seite 754 erwähnt sind, mit, aber er hat den Fall von Strauch (32) (No. 163 bei Hilgenreiner) übersehen. Und bei den 9 Fällen von Dobson hat er einen Fall von Boldt (7), der nach Dobson in der New Yorker pathologischen Gesellschaft ein solches Präparat demonstrierte, nicht berücksichtigt. Schließlich vermisse ich auch noch einen Fall von Golding Bird (20), der in der Arbeit von Bérard et Delore (5) erwähnt ist. Aus der späteren Literatur kommt dann noch hinzu je ein Fall von Carwardine (11), Rehn (29) und Watson Cheyne (12), so daß sich mein Fall als 33. anschließt. Unter diesen Fällen ist aber nur der eine Fall von Rehn, in dem es sich wie bei meinem Fall um eine chronische Invagination des Divertikels, sowie des angrenzenden Darmes gehandelt hat; alle andern Fälle, wenigstens sobald sich der angrenzende Darm gleichfalls invagierte (es sind auch 2 Fälle dabei, in denen das umgestülpte Divertikel nur einen zufälligen Sektionsbefund darstellte), hatten einen akuten stürmischen Verlauf. Rehns Fall hatte noch die merkwürdige Eigentümlichkeit, daß nicht das Divertikel die Spitze der Invagination bildete, sondern daß der unmittelbar oberhalb des Divertikels gelegene

Darm invaginiert war und sich neben das Divertikel gelegt hatte. Die Form des Divertikels war hierbei ähnlich wie in meinem Fall; es hatte auch eine kolbige Anschwellung an seinem Ende. Nur ist in meinem Fall noch besonders hervorzuheben, daß die Serosaflächen des invaginierten Divertikels derb miteinander verwachsen waren, so daß also der durch die Einstülpung gebildete Hohlraum vollständig verödet war. Daraus geht hervor, daß die Divertikeleinstülpung jedenfalls schon sehr lange bestanden hat, worauf auch der übrige Befund an dem exstirpierten Darmteil hinweist, namentlich die Atrophie der anliegenden Darmwand. Das eingestülpte Divertikel hatte also im Gegensatz zu den Fällen von Küttner (25), Ewald (18) und Robinson (30) so lange keine Verlegungserscheinungen gemacht, bis es anfing, den darüber gelegenen Darm hinter sich her mit zu invaginieren. Ein halbes Jahr lang mag dann diese sekundäre Invagination immer wieder spontan zurückgegangen sein und äußerte sich nur in fast täglich auftretenden, krampfartigen Schmerzen. In den letzten 4 Wochen vor der Operation erst wurde die sekundäre Invagination langsam ausgedehnter und blieb bestehen, so daß Ileuserscheinungen auftraten, die aber ausnahmsweise milde, mehr unter dem Bilde der chronischen Darmstenose verliefen. Ich habe in diesem Fall, trotzdem daß die Desinvagination des sekundär invaginierten Dünndarmes leicht gelang, doch ein größeres Stück Darm, nicht das Divertikel allein, reseziert, namentlich deshalb, da am geschlossenen Darm die Diagnose irgendeines andersartigen Tumors nicht absolut sicher auszuschließen war, und außerdem mit Rücksicht auf die narbige Schrumpfung an Serosa und Mesenterium des angrenzenden Darmes.

Wenn ich mir nun die klinischen Erscheinungen in den von mir beobachteten Fällen vor Augen führe, so ergibt sich mir ebenso wie allen andern Beobachtern, daß besonders charakteristische Erscheinungen dem Darmverschluß, der durch ein Meckelsches Divertikel verursacht ist, nicht zukommen. Es sind die ganz allgemeinen Erscheinungen der inneren Einklemmung, z. T. ziemlich stürmisch, z. T. äußerst milde verlaufend, so daß sogar die Diagnose Darmverschluß in einem meiner Fälle (Fall 3) mehrere Tage lang nicht mit Sicherheit zu stellen war. Naumann (27), der sich an der Hand zweier von Friedrich-Leipzig beobachteter Fälle sehr eingehend mit der Symptomatologie und Diagnostik des

Divertikelileus beschäftigt, kommt zu dem Resultat, daß besonders wertvoll für die Diagnose seien

1. zirkumskripte Schmerzen in der Nabelgegend;

2. zirkumskripte Auftreibung infolge meteoristischer Darmschlingen und vermehrte Resistenz in der Nabelgegend; dazu eventuell asymmetrischer Meteorismus im Sinne v. Wahls (34) oder fühlbarer Tumor;

3. eine Anamnese im Sinne Hutchinsons (23). Dieser betont: „Wenn wiederholt Anfälle beängstigender Obstruktion dagewesen sind, und zwar mit langen Intervallen vollkommenen Wohlbefindens, muß in erster Linie an kongenitale Divertikelbildung und Volvulus gedacht werden."

Von meinen Fällen hatte nur der 1. und 5. Fall seine Schmerzen in die Nabelgegend lokalisiert, der 1. Fall aber nur im ersten Beginn der Erkrankung; und bei der Häufigkeit, mit der auch bei allerlei ganz anderen Affektionen über die Nabelgegend geklagt wird, kann man natürlich dieses Symptom nur im Zusammenhang mit anderen Symptomen verwerten.

Lokaler Meteorismus oder Resistenz oder Tumorbildung war in keinem meiner Fälle zu konstatieren, abgesehen von Fall 4, in dem der Befund mit größter Wahrscheinlichkeit für eine chronische Invagination sprach, allerdings ohne irgend welche Anhaltspunkte für ein Meckelsches Divertikel.

Eine Anamnese im Sinne Hutchinsons hatte streng genommen keiner meiner Fälle. Fall 2 litt schon jahrelang an Verstopfung, Fall 3 hatte früher manchmal ganz kurz vorübergehende ähnliche Leibschmerzen und Beschwerden mit den Blähungen gehabt, und Fall 5 hatte in den vorhergehenden 4 Wochen zweimal plötzliche Leibschmerzen gehabt, die in einer Nacht wieder vergingen. Aber von beängstigenden Obstruktionserscheinungen war in keiner Anamnese etwas herauszufinden.

Dagegen hatten zwei meiner Fälle einen lokalen äußeren Befund am Nabel, Fall 2 eine kleine papilläre Warze und Fall 5 einen kleinen Granulationsknopf, und in diesem letzten Fall war auch nach der Geburt ein Fortsatz am Nabel beobachtet worden, der später abgebunden wurde.

Ein Symptom wurde in drei meiner Fälle (Fall 1, 3, 5) beobachtet, das ist deutlich nachweisbarer Ascites. Natürlich läßt sich mit diesem Symptom für die Diagnose der Ätiologie des Darmverschlusses nichts anfangen, wohl aber wird dadurch bestätigt,

was Braun (8) und was Bayer (2, 3, 4.) über die Verwertung dieses Symptoms für die Diagnose innerer Einklemmung angegeben haben. Allerdings ein „Frühsymptom" war der Ascites in meinem 3. Falle nicht; denn trotzdem daß vorher genau darnach gesucht wurde, wurde der Ascites erst $5\frac{1}{2}$ Tage nach Beginn der ersten Erscheinungen festgestellt.

Ich bin also auch der Meinung, daß es im allgemeinen nicht möglich ist, einen Darmverschluß als durch ein Meckelsches Divertikel bedingt zu diagnostizieren, daß man höchstens in manchen Fällen daran denken kann. Aber im Grunde genommen ist es auch, wenigstens für den Kranken, vollständig genügend, wenn man überhaupt die Diagnose Darmverschluß stellen kann, da nach modernen Anschauungen dann eben unverzüglich die Laparotomie zu machen ist, die die nähere Aufklärung geben wird. Auf Grund meiner betrübenden Erfahrung in meinem 3. Fall möchte ich sogar raten auch in solchen Fällen, in denen man nicht einmal über den Darmverschluß ins reine kommen kann, lieber eine Probelaparotomie zu machen, als mit längerer Beobachtung und mit Warten auf mehr Zeichen die kostbarste Zeit zu verlieren. Denn es ist selbstverständlich, daß das Heil der Kranken in einer möglichst frühen Operation liegt. Die Zusammenstellungen aus der Literatur geben ja überhaupt noch ein recht schlechtes Resultat. Hilgenreiner (22), in dessen Arbeit die Fälle aus der Literatur bis zum Jahre 1902 verwertet sind, findet, daß von 195 Fällen von Darmverschluß durch das Meckelsche Divertikel 113 einer chirurgischen Behandlung unterzogen wurden; die übrigen erlagen dem Darmverschlusse ohne Operation. Von 111 operierten Fällen, deren Resultat bekannt ist, sind 32 geheilt, 79 gestorben. Natürlich sind bei dieser Statistik auch alle Fälle aus den Anfangszeiten der Bauchchirurgie enthalten, und die Resultate werden wohl heutzutage bessere sein. Allerdings berechnet Hilgenreiner auch für die seit 1896 operierten 61 Fälle noch eine Mortalität von 64 %. Wenn von den von uns beobachteten 5 Fällen nur einer gestorben ist, und ich diesen einen Todesfall wohl hätte vermeiden können, wenn ich mich früher entschlossen hätte, mangels einer sicheren Diagnose eine Probelaparotomie zu riskieren, so ist das schon ein ganz günstiges Resultat, und dabei ist die früheste Operation $3\frac{1}{3}$ Tage nach Beginn der Erkrankung, die andern glücklichen Operationen nach mehr als 5 und nach $4\frac{1}{2}$ Tagen vorgenommen, abgesehen

von dem Fall von chronischer Invagination, der erst nach 4 Wochen operiert ist.

Manche Autoren haben versucht, bestimmte Methoden für die Art des operativen Vorgehens aufzustellen. Ich halte das für überflüssig. Die Regeln ergeben sich ganz von selbst, und man muß sich bei der Laparotomie den Verhältnissen, die man antrifft, anpassen. Ich halte es für selbstverständlich, daß man heutzutage, wenn irgend möglich, das Divertikel resezieren wird, und für ebenso selbstverständlich, daß bei hochgradiger Schädigung des angrenzenden Darmes eine Darmresektion gemacht werden muß, am besten natürlich primär, wenn auch die primäre Darmresektion beim Darmverschluß durch ein Meckelsches Divertikel bis zum Jahre 1897 noch 100 %, bis zum Jahre 1902 noch 81 % Mortalität gegeben hat (nach Hilgenreiner, l. c.). Sich auf die Anlegung eines künstlichen Afters am geblähten Darm zu beschränken oder das Hindernis durch Enteroanastomose zu umgehen, wird man wohl kaum, selbst nicht als Notoperation, ausführen.

Verschiedene Angaben findet man in der Literatur über die eigentliche Absetzung des Meckelschen Divertikels an seiner Ansatzstelle am Darm. Die einen Operateure haben vollständige Exstirpationen des Divertikels vorgenommen, d. h. das Divertikel dicht am Darm abgeschnitten und das dadurch entstandene Loch im Darm wie eine gewöhnliche Darmwunde vernäht. Andere Operateure haben mehr Amputationen gemacht, d. h. die Basis des Divertikels provisorisch abgeklemmt, dann das Divertikel abgeschnitten und den kurzen Stumpf durch Naht verschlossen. Bleibt man dabei etwas vom Darm entfernt, so bleibt natürlich ein kleiner Anhang zurück, der immerhin Nachteile im Gefolge haben kann. Hält man sich aber möglichst knapp am Darm, so kann man zum Schluß ganz gut den kleinen Stumpf ins Lumen des angrenzenden Darmes einstülpen und nähert sich damit fast ganz der vollständigen Exstirpation. In dieser Weise bin ich in meinem Fall 1 und 2 vorgegangen, und diese Methode erlaubt jedenfalls ein sehr sauberes und rasches Arbeiten. Das Vorgehen ist natürlich ganz analog dem Vorgehen bei der Exstirpation des Wurmfortsatzes, und auch bei dieser Operation sind ja in neuerer Zeit immer wieder neue Vorschläge gemacht worden, die darauf hinzielen, auch nicht den kleinsten Stumpf des Wurmfortsatzes zurückzulassen. Da ich im

letzten Jahr den Wurmfortsatz immer genau am Cöcum mit dem Enterotrib abgequetscht und dann die Quetschfurche übernäht habe, so würde ich wohl in zukünftigen Fällen dieses Verfahren auch auf die Exstirpation des Meckelschen Divertikels übertragen, und Kollege Fertig ist ja auch im Fall 5 bereits in dieser Weise vorgegangen. Aber ich glaube nicht, daß solche kleine Modifikationen von wesentlicher Bedeutung sind. Daß man die Nahtlinie am Darm am besten in querer Richtung anlegt, entspricht den auch sonst in der Darmchirurgie üblichen Gepflogenheiten.

Literaturverzeichnis.

1. Antonelli, Chirurgia dei diverticuli intestinali. Rivista veneta di scienze mediche 1903 (Ref. in Hildebrands Jahresbericht f. 1903, S. 567.)
2. Bayer, Zur Diagnose des Darmverschlusses. Prager med. Wochenschr. 1898, Nr. 48.
3. Derselbe, Akuter intraperitonealer Erguß als Symptom innerer Einklemmung (Bruchwasseranalogon). Zentralbl. f. Chir. 1899, Nr. 23, S. 665.
4. Derselbe, Akuter intraperitonealer Erguß — ein Frühsymptom innerer Einklemmung. Zentralbl. f. Chir. 1901, Nr. 17, S. 460.
5. Bérard et Delore, De l'occlusion intestinale par le diverticule de Meckel. Revue de Chirurgie 1898, Nr. 5 u. 6.
6. Boldt, Über Darmeinklemmung durch das Diverticulum Meckelii. Diss. Marburg 1891.
7. Boldt, New York pathological society. Medical record. April 1900 (nach Dobson, l. c.).
8. Braun, Operative Behandlung der Achsendrehung der Flexura sigmoidea. Chirurgenkongreß 1891, S. 376.
9. Derselbe, Enteroanastomose als Ersatz der zirkulären Darmnaht. Chir.-Kongreß 1892 und Archiv f. klin. Chir. 1893, Bd. 45, S. 350.
10. zum Busch, Ein Fall von Invaginatio ileocoecalis, verursacht durch ein invaginiertes Meckelsches Divertikel. Zentralbl. f. Chir. 1903, Nr. 27, S. 733.
11. Carwardine, A case of triple telescopic intussusception originating in Meckels Diverticulum. The Lancet 1904, Febr. 20 (Ref. in Hildebrands Jahresbericht f. 1904, S. 665).
12. Cheyne, Watson, Intussusception of Meckels diverticulum. Annales of surgery. 1904, Dez. (Ref. in Hildebrands Jahresber. 1904, S. 665).
13. Colmers, Die Enterokystome und ihre chirurgische Bedeutung. Archiv f. klin. Chir., Bd. 79, H. 1, S. 132.
14. Dobson, Invagination of Meckels Diverticulum. The Lancet 1903, April 25, S. 1161.
15. Dreifuß, Das Diverticulum ilei (Meckelsches Divertikel). Zentralbl. f. d. Grenzgebiete der Medizin und Chirurgie 1905, Bd. 8, Nr. 11—16.

16. Ekehorn, Die Brüche des Meckelschen Divertikels. Archiv f. klin. Chir., Bd. 64, H. 1, S. 115.
17. Derselbe, Über den Mechanismus des Darmverschlusses durch das adhärente Meckelsche Divertikel. Nord. med. Arkiv, Bd. 34 u. 35, 3. Folge, Bd. 1 u. 3, Nr. 25 u. 3 (D). (Ref. i. Zentralbl. f. Chir. 1903, Nr. 27, S. 726.
18. Ewald, Präparat eines intussusceptionierten Darmdivertikels. Verein f. innere Medizin. Berl. klin. Wochenschr. 1897, Nr. 8, S. 169.
19. v. Frey, Über die Technik der Darmnaht. Beitr. z. klin. Chir. 1895. Bd. 14, H. 1.
20. Golding Bird, London clinical society. 8. nov. 1895, wahrscheinlich in The Lancet 1895 (nach Bérard et Delore, l. c.).
21. Halstead, Intestinal obstruction from Meckels diverticulum. Annals of surgery. 1902, April (Ref. i. Zentralbl. f. Chir. 1902, Nr. 45, S. 1163.)
22. Hilgenreiner, Darmverschluß durch das Meckelsche Divertikel. Beitr. z. klin. Chir. 1902, Bd. 33, H. 3, S. 702 u. 830.
23. Hutchinson, Brit. med. Journal. 1878 (Mediz. Neuigkeiten. Wintrich 1878) nach Ketteler, l. c.)
24. Ketteler, Das Diverticulum Meckelii als Ursache des Ileus und sonstiger Veränderungen im Abdomen und deren operative Behandlung. Diss. Göttingen 1900.
25. Küttner, Ileus durch Intussusception eines Meckelschen Divertikels. Beitr. z. klin. Chir., Bd. 21, H. 2, S. 286.
26. Leichtenstern, Über Darmverschluß. v. Ziemssens Handbuch der spez. Pathologie und Therapie, Bd. 7, H. 2, S. 443 (nach Strauch, l. c.).
27. Naumann, G., Chirurgisch-kasuistische Beiträge zur Kenntnis des akuten Darmverschlusses durch Meckelsches Divertikel. Diss. Leipzig, 1901.
28. Neumann, Darmdivertikel und persistierende Dottergefäße als Ursache von Darmincarcerationen. Festschrift für Virchow 1891. Internationale Beitr. z. wissensch. Medizin (nach Naumann, l. c.).
29. Rehn, Ein Fall von invaginiertem Meckelschen Divertikel. Chirurgenkongreß 1904, I, S. 259.
30. Robinson, Acute intestinal obstruktion due to an intussusception of Meckels diverticulum. Clinical society of London. The Lancet 1899. Nov. 18. (Ref. i. Hildebrands Jahresbericht f. 1899, S. 626) und Brit. med. Journal 1899 (nach Dobson, l. c.).
31. Schmidt, Meinhard, Meckelsches Divertikel u. Ileus. Deutsche Zeitschr. f. Chir., 1900, Bd. 54, S. 144.
32. Strauch, Das Meckelsche Divertikel als Ursache des Ileus. Zeitschr. f. klinische Medizin, Bd. 38, S. 465.
33. Treves, Intestinal obstruction, S. 93 (nach Meinhard Schmidt, l. c.)
34. v. Wahl, Über die klinische Diagnose der Darmokklusion durch Strangulation oder Achsendrehung. Zentralbl. f. Chir. 1889, Nr. 9, S. 153.

IX.

Aus der königl. chirurgischen Universitätsklinik zu Göttingen.
(Direktor: Geh. Med.-Rat Prof. Dr. Braun.)

Ein Fall von Spontangangrän an einzelnen Fingerkuppen der linken Hand.

von

Dr. Evers,
Marine-Stabsarzt, kommandiert zur Klinik.

Ein eigentümliches, unlängst in der Göttinger Chirurgischen Universitätsklinik beobachtetes Krankheitsbild ist vielleicht auch für weitere Kreise von Interesse.

Es handelte sich um einen Fall von Spontan-Gangrän an einzelnen Fingern der linken Hand neben Erscheinungen allgemeiner Sepsis bei einem jugendlichen Patienten, der mit Sicherheit frei war von Diabetes, Syphilis und Arteriosklerose.

Die Krankengeschichte ist in kurzen Zügen folgende: Der angeblich aus gesunder Familie stammende und selbst nie ernstlich krank gewesene, 16jährige Lehrling Carl B. erkrankte am Abend des 21. I. 1903 mit Stichen in der rechten Seite. Nach 6 Tagen schweren Krankseins, das der sofort zugezogene Arzt für Lungenentzündung erklärt hatte, traten plötzlich Schmerzen und gleichzeitig Verfärbung der Fingerspitzen an der linken Hand auf; daher am 27. I. Überweisung an die Medizinische Klinik. Hier wurde rechtsseitige Pneumonie, Erweiterung des Herzens mit schwachem Geräusch und Milztumor festgestellt, daneben „gangränöses Aussehen" des 2.—5. Fingers an der in Kontraktur stehenden, linken Hand. Während bei ganz langsam zunehmender Gangrän dieser Finger der Radial- und Ulnarpuls stets zu fühlen war, wurden am 15. Krankheitstage schmerzhafte Schwellung des linken Handrückens, der linken Schulter und des rechten Handgelenks, sowie eine faustgroße Fluktuation am Kreuzbein gefunden. An diesem Tage — 4. II. 1903 — Verlegung nach der Chirurgischen Klinik in schwerkrankem Zustande. (Etwas Benommenheit, Fieber 38,9°, Puls leidlich kräftig, 100 Schläge.) Am 5. II.

Abtragen der nekrotisch gewordenen (Haut und Nägel verloren) Kuppen des II.—IV. Fingers von der linken Hand, Spaltung eines über dem III.—V. Metacarpus der linken Hand gelegenen Abszesses, Incision auf der Streckseite des rechten Handgelenks, wo sich nur spärlich Eiter entleerte, und Spaltung des Abszesses über dem Kreuzbein. Aus Eiter und Blut ließ sich Staphylococcus albus züchten. An der linken Schulter wurde vergeblich punktiert.

Der Allgemeinzustand besserte sich sehr langsam, die am 4. II. noch vorhandenen Erscheinungen über der rechten Lunge gingen allmählich zurück (Sputum war immer nur spärlich) und die Stümpfe des II.—IV. linken Fingers granulierten. Derweile waren aber noch die beiden Interphalangealgelenke des V. Fingers zerstört und an der linken Schulter ließ sich jetzt durch das Röntgenbild eine Erkrankung des Oberarmknochens bestätigen. Daher am 6. III. Exartikulation des V. Fingers im I. Interphalangealgelenk und unter Eiter-Entleerung aus der Vorderseite des Schultergelenks Entfernung zweier etwa haselnußgroßer Knochenstückchen aus dem Humeruskopf. Sämtliche Wunden verheilten, aber es bildete sich Krallenstellung der Finger und Bewegungs-Beschränkung im Ellenbogen- und Schultergelenk der linken Seite aus. In diesem Zustande wurde B. bei normalem Lungenbefunde und gutem Allgemeinbefinden am 11. V. 1903 aus der Klinik entlassen. Vom 15.—28. VI. und vom 4. VIII. bis 5. XII. 1904 ist er dann noch einmal im Krankenhause Siloah in Linden bei Hannover gewesen. Nach gütiger Mitteilung des Herrn Dr. Roesebeck, der ihn dort behandelte, hat es sich dabei zuerst um einen Abszeß am linken äußeren Malleolus gehandelt, das zweite Mal mußte ein Abszeß unter den linken Glutäen gespalten werden. Aus diesen Wunden entleerten sich allmählich mehrere Sequester von der Innenseite des oberen Femur-Endes. Dr. R. glaubt bei diesen Eiterungen einen Zusammenhang mit der in unserer Klinik beobachteten Sepsis, annehmen zu müssen.

Nach dieser letzten Krankenhausperiode hat der Patient angeblich keinerlei Krankheitserscheinungen oder Zirkulationsstörungen an sich bemerkt, die mit jener Krankheit im Zusammenhang stehen könnten.

Bei einer am 5. XII. 1906 vorgenommenen Nachuntersuchung sah B. blühend gesund aus und klagte nur darüber, daß seit einigen Monaten etwa alle 3 Wochen Anfälle auftraten, bei denen minutenlang das Bewußtsein verschwinde und Zungenbiß einträte. (Ob diese Anfälle in irgendwelchem Zusammenhang mit der übrigen Krankengeschichte stehen, ist sehr schwer zu sagen.) Als deutliche Folgen der Krankheit zeigten sich das linke Schultergelenk vollkommen ankylotisch, ebenso das linke Ellenbogengelenk in stumpfwinkliger Stellung; das linke Handgelenk frei, ebenso die Gelenke des Daumens. Am V. Finger war die übrig gebliebene Grundphalanx gut beweglich, an dem krallenförmig nach der Vola manus gebogenen II.—IV. Finger waren sämtliche Gelenke nur minimal beweglich, die Nagelglieder dieser Finger waren auf $^1/_3$ verkürzt und trugen auf der verkrüppelten Kuppe verbogene, kümmerliche Nagelgebilde. Auf dem linken und rechten Handrücken, an der Vorderseite des Schultergelenkes, über dem Kreuzbein und an 2 Stellen des linken Gesäßes fanden sich teilweise verschiebliche, nicht druckempfindliche Narben. Herz und Lungen waren frei von krankhaften Erscheinungen.

Wenn nun auch in der Literatur der letzten 35 Jahre häufig von Fällen spontaner Gangrän berichtet worden ist, so sind doch dem Geschilderten ähnliche nur sehr selten beschrieben.

So berichtet Camillo Nielsen (1)[1]) von einem Fall, bei dem 4 Wochen nach abgeheilter Pneumonie Gangrän sämtlicher Finger und Zehen auf beiden Seiten eintrat. Er vermutet als Ursache Ergotismus, da bei gesundem Herz und Lungen gar kein Anhaltspunkt zu finden war. Laurents (2) teilte mit, daß bei einem 7jährigen Knaben einige Tage nach Erkrankung an Influenza Finger und Zehen gangränös wurden, und glaubt toxische Einflüsse des Influenzagiftes auf die graue Substanz des Rückenmarkes annehmen zu müssen. (Keine Sektion des am 16. Tage zum Exitus gekommenen Kranken.) Munck (3) beschreibt ein 3jähriges Kind, bei dem im Anschluß an Masern und katarrhalische Pneumonie trockene Gangrän sämtlicher Finger der linken Hand eintrat und meint, man müsse 2 Sorten von Mikroorganismen annehmem, von denen nur die eine Toxine erzeuge, und durch diese ganz besondere Substanz werde dann die Gangrän hervorgerufen. Mundt (4) beobachtete ebenfalls Spontangangrän sämtlicher Finger der linken Hand in verschiedener Ausdehnung bei einem 3jährigen Kinde 14 Tage nach Masern und Pneumonie und meinte, diese auf die Wirkung eines noch nicht bekannten Toxins zurückführen zu müssen. Auffallend war bei diesem Falle, daß der Puls in der Arteria radialis und ulnaris anfangs nicht zu fühlen war, später aber wieder erschien. Zuppinger (5) berichtete von einem 5jährigen Mädchen, bei dem auch nach Masern und croupöser Pneumonie 3 Monate später Gangrän am Rücken, ein Bauchdeckenabszeß und Gangrän beider Füße eintrat, die links Pirogoff und rechts die Entfernung sämtlicher Zehen, sowie des Metatarsus I und des Os cuneiforme I erforderte. Z. beschuldigte Gefäßverstopfung der linken Arteria femoralis und der rechten Arteria tibialis antica bzw. postica. Zeller (6) berichtete in einem Vortrage von einem chlorotischen, 20jährigen Mädchen, bei dem ohne äußere Veranlassung sämtliche Finger der rechten Hand bis zur Mitte der 2. Phalangen nekrotitsch wurden. Er hielt die Krankheit für „einseitige Raynaudsche". Ebenso faßte Bidder (7) eine Gangrän des halben linken Zeigefingers bei einer 57jährigen Frau auf. Netz (8) beobachtete nach der 3. Woche von Scharlach an der Innenseite beider Oberarme symmetrische Gangränflecke und einen solchen handtellergroßen an der rechten Hinterbacke, die zur Ausheilung kamen. Er nahm an, daß es sich um Innervationsstörungen bei verminderter Herzkraft handle oder um Toxinwirkung. Seidelmann (9) stellte in einer Vereinssitzung einen Fall vor mit Mumifikation sämtlicher Finger und Zehen nach Pneumonie. (Über den Ausgang dieser Erkrankung konnte ich keine Angaben finden.) Im Anschluß an eine eigene Beobachtung (20jähriges Mädchen, bei dem im Gefolge eines Panaritiums in ca. 2 Monaten ausgedehnte, tödliche Gangrän der unteren Extremitäten eintrat) bespricht Barrand (10) 103 Fälle von Gangrän bei jugendlichen

1) Diese Zahlen beziehen sich auf das am Schlusse dieser Arbeit befindliche Literaturverzeichnis.

Individuen nach Infektionskrankheiten.[1]) Es handelte sich dabei nur 6mal um obere Extremitäten (2mal die rechte, 3mal die linke und 1mal beide), sonst immer um die unteren. Unter den von ihm zusammengestellten fand er 44 nach Typhus abdominalis, 11 nach Typhus exanthematicus, 9 nach Puerperium, 6 nach Masern, 5 nach Scharlach, 5 nach Pneumonie, 5 nach akutem Gelenkrheumatismus, 2 nach Influenza, 2 nach Diphtherie, 2 nach Erysipel, 2 nach Malaria und je 1mal nach Pertussis, Dysenterie, Perityphlitis, Peritonitis, Periphlebitis umbilicalis, Varicellen, Brechdurchfall, Rückfallfieber, Angina und Panaritium. Nach Barrand kommen drei verschiedene Ursachen für die Gangrän in Betracht. 1. Embolie (10,3 Proz.), 2. autochthone Arterienthrombose; diese bei weitem am häufigsten. Sie wird veranlaßt durch eine Schädigung der Gefäßintima infolge Invasion von Mikroorganismen in die Gefäßwand. 3. reine Venenthrombose. Diese am seltensten. Estlander (11), der bei einer Epidemie von Typhus exanthematicus in Finnland 1865—1868 unter 1179 Fällen 31mal Brand sah, unterscheidet zwei Gruppen. 1. solche mit Thromben, 2. solche ohne Thromben. Er vergleicht die letzteren mit der Raynaudschen Krankheit, indem er die Ursache zum Brande im Nervenapparat sucht: „Das stark vergiftete Blut verursacht durch Reizung des sympathischen Nervensystems Krampf in den feineren Arterienzweigen und die Kapillargebiete derselben füllen sich durch Kollateralgefäße mit einem Blut, das stagniert, da es der vis a tergo entbehrt. Infolge des gesteigerten Blutdruckes, der um so größer ist, als man die Herztätigkeit zu Anfang des Fiebers für beschleunigt ansehen muß, zerreißen die Wände der Kollateralgefäße.“ (Siehe l. c. S. 503). Von 3 Fällen der Gangrän nach Flecktyphus berichtet auch Graber (12). Einmal handelte es sich um die Nasenspitze, Ohrläppchen und Zehen infolge Stase bei schwacher Herztätigkeit. Das zweite Mal handelte es sich um Gangrän sämtlicher Finger und Zehen bei einem alten Mann, der zur Sektion kam. Hier fanden sich die Arterien frei, die Venen teilweise thrombosiert. G. nahm aber auch hier Stase als wahrscheinlichste Ursache an, ebenso wie bei dem dritten Fall mit Gangrän des rechten Unterschenkels. Fischer (13) beschreibt 2 Fälle: 1. Gangrän der Finger, so daß die Nagelphalangen zutage traten, sowie Gangränflecke von Nasenspitze, Wangen und Ohren nach Intermittens; 2. Gangrän der Nasenspitze, Ohren und sämtlicher Zehen nach Flecktyphus. Er nimmt mit Raynaud spastische Ischämie an, deren Symmetrie auf zentralen Ursprung schließen lasse. Ewald (14) erklärt die von ihm beobachtete, in wenigen Wochen entwickelte Gangrän des linken Fußes bei einer sonst gesunden, 49jährigen Dame durch Angiospasmus, der eventuell auf Veränderungen im Zentralnervensystem zurückzuführen sei (entweder im Gefäßzentrum der Medulla oblongata oder in einem abwärts im Rückenmark gelegenen Zentrum). Pachmeyer (15) stellte 23 Fälle von Gangrän nach Typhus abdominalis zusammen, die 14mal die unteren und 5mal die oberen Extremitäten betraf, 4mal das Gesicht. Auch Moutini (16) berichtete von einem Fall einseitiger Unterschenkelgangrän noch Typhus. Pearson und Littlewood (17) beschrieben ein 4jähriges Kind, bei dem

1) Ob der eine oder andere von mir hier besprochene Fall bei dieser Barrandschen Arbeit mitgerechnet worden ist, konnte ich nicht feststellen.

am 9. Tage einer Scharlacherkrankung trockene Gangrän beider Unterschenkel auftrat. Das Kind genas nach doppelter Oberschenkelamputation. Reiche (18) erwähnte ein 2jähriges Kind, bei dem am 5. Tage einer schweren Cholera trockene Gangrän beider Ohrläppchen eintrat, die nach Abstoßung des toten Gewebes ausheilten.

Bei dem Versuche in unserm Falle die Ursache für die Gangrän der Finger zu erklären, kann man sich nur auf Vermutungen beschränken, zumal bei der verhältnismäßig geringen Ausdehnung der Mumifikation eine pathologisch-anatomische Untersuchung unmöglich war.

Unzweifehaft weisen die im späteren Krankheitsverlaufe zutage getretenen, multiplen Abszesse sowie die Erkrankung im Caput humeri auf eine allgemeine Sepsis hin. Wenn diese Erscheinungen nun auch erst am 15. Krankheitstage zum erstenmal beobachtet wurden, so ist doch mit Sicherheit anzunehmen, daß an den betroffenen Körperstellen die Ansiedelung der Eiter-Erreger schon früher begonnen hatte. Neun Tage früher hatte man die mit Schmerzen einsetzende Verfärbung der Finger bemerkt und das war der sechste Krankheitstag überhaupt. Es ist daher durchaus nicht unwahrscheinlich, daß schon die Pneumonie nicht als eine gewöhnliche aufzufassen ist, daß diese vielmehr ebenso wie die Gangrän der Finger und die multiplen Abszesse als die Folge einer allgemeinen septischen Infektion zu betrachten ist. Den Ausgangspunkt derselben konnte man freilich nicht feststellen.

Die Lokalisation an den verschiedensten Körpergegenden — Lungen, rechtes Handgelenk, linke Schulter, linke Mittelhand und Finger, sowie das Kreuzbein — ist dann nur durch die Aussaat von Emboli zu erklären. Aber dabei ist es dann doch höchst merkwürdig, daß gerade 4 Finger einer Hand betroffen wurden. Denn ein für alle 4 Finger gemeinsam in Betracht kommendes Blutgefäß ist ja von vornherein ausgeschlossen.

Beispiele einfacher Embolie nach voraufgegangener Infektion sind ja verschiedentlich veröffentlicht. So noch kürzlich von Hirschel (19) ein Fall aus der Heidelberger Klinik mit Gangrän des linken Zeigefingers einige Wochen nach Appendicitis. Ältere Beobachtungen ähnlicher Art veröffentlichten Wunder (20) (Gangrän der Thoraxweichteile nach Masern durch Verstopfung der Arteria thoracica longa) und Mühsam (21) (Gangrän beider Beine nach Influenza) und Gore (22) (Gangrän von linker Hand und Unterarm infolge Embolie der Arteria brachialis bei eitrig-schleimiger Sekretion aus dem Uterus nach Abort).

Bei unserm Fall bleibt aber, wie schon gesagt, die merkwürdige Voraussetzung, daß neben den Emboli der Schulter, Handgelenke usw. gerade zufällig einzelne Emboli in je einen Finger der linken Hand geraten sein müßten, was anatomisch kaum denkbar wäre.

Man muß daher auch noch an eine andere Erklärung denken. v. Zöge-Manteuffel (23 u. 24) und Weiß (25) behaupteten nach ihren Beobachtungen eine autochthone Thrombenbildung in den Gefäßen festgestellt zu haben, die trotz der Jugend der Patienten meist durch arteriosklerotische Veränderungen der Intima veranlaßt war. Sie nannten diese Gangrän deshalb „angiosklerotische Gangrän".

Borchard (26) hat bei 6 von Professor Braun in der Königsberger chirurgischen Klinik beobachteten Fällen eine primäre Endarteriitis obliterans festgestellt, „bei der durch Wucherung der Endothelien und Bildung einer homogenen, derben, zellarmen Schicht zwischen Elastica und Endothel eine schließlich bis zum Verschluß des Gefäßlumens führende Verdickung der Intima, entstanden war", eine Beobachtung, wie sie auch v. Winiwarter (27), Friedländer u. a. mitgeteilt haben. Bei v. Zöge-Manteuffel und Weiß sowohl wie bei Borchard handelte es sich aber immer um ausgedehntere Gangrän als in unserem Falle, auch ging der Prozeß immer wesentlich langsamer vorwärts. Ähnliche Fälle beschreibt auch Sternberg (28—30). Dieser nimmt eine angeborene Schwäche der Gefäßwand an, die dann erst durch häufige Schädigungen, wie Durchnässungen, Erkältungen usw., in die Endarteriitis obliterans übergeht. Auch Wilonski (31) beschreibt einen ähnlichen Fall und stellt den Verschluß des Gefäßes durch Intimawucherung und daran sich anschließende Thrombose fest. Der Unterschied gegen die Arteriosklerose des Alters dokumentierte sich in Ws. Fall durch das Fehlen von Degenerationserscheinungen, wie Verfettung oder Verkalkung und durch sehr reichliche Neubildung sowie das dichte Aneinanderliegen elastischer Elemente. Sternbergs Patienten stammen meist aus Russisch-Polen (oft soll das Leiden bei Geschwistern vorkommen). Dasselbe beobachtete Wwedensky (32), der aber neben der Veränderung an den Gefäßen noch eine solche an den Nerven „Neuritis degenerativa" feststellte. Higier (33) beschreibt ebenfalls seine Beobachtungen an meist jugendlichen, männlichen Juden aus Russisch-Polen und Litauen und faßt diese zusammen in die Schlüsse: 1. Prädisponierende Momente sind neuropathologische Veranlagung und Enge der Gefäße; 2. veranlassende Momente sind Durchnässungen, Überanstrengungen der Füße, z. T. Nikotinismus, Alkoholismus (Syphilis fast gar nicht); 3. die Krankheit tritt mit Vorliebe an den unteren Extremitäten, oft symmetrisch auf; 4. man muß dreierlei Schmerzen unterscheiden, a) solche während des Gehens, welche oft Hinken veranlassen, b) in späteren Stadien quälende Parästhesien, c) Schmerzen als Begleitsymptome der Gangrän; 5. zwei Formen von Angiosklerose, die eine mit primärem Sitz im Gefäßsystem, die andere mit primärer Degeneration der Nerven und erst sekundärer Obliteration der Gefäße. Auch Wulf (34) berichtet

von zwei Männern aus Russisch-Polen mit Spontangangrän der unteren Extremitäten. Er nimmt Endarteriitis mit sekundärer Thrombose an, die durch den Kontraktionszustand der Gefäße bedingt wird. Er hält dabei den durch vasomotorische Einflüsse bedingten Kontraktionszustand der Muscularis für das wesentlichste.

Bei all den letztbesprochenen Beispielen bildet die Extremitäten-Gangrän ein selbständiges Krankheitsbild und ist nicht ein Symptom bei einer Sepsis oder einer irgendwelche Toxine im Körper verbreitenden Infektionskrankheit. Eine Endarteriitis obliterans im Sinne Borchards oder auch eine Intima-Erkrankung mit sekundärer, autochthoner Thrombenbildung im Sinne von v. Zöge-Manteuffels ist daher wohl in unserm Falle kaum anzunehmen. Dann läge noch näher die Annahme einer spastischen Ischämie, wie sie symmetrisch bei der Raynaudschen Krankheit angenommen wird.

Andererseits könnte man an einen toxischen Einfluß auf die Gefäßnerven denken, bei dem im ganzen Körper durch die allgemeine Sepsis wirksam gewesenen Gifte. Die Folgen dieses toxischen Einflusses auf die Nerven kann man sich ähnlich vorstellen, wie es Fränkel (35) und Bervoest (36) klinisch und experimentell beobachtet haben.

Ersterer wurde durch einen Fall von Mal perforand du pied bei beginnender Tabes zu Experimenten an Tieren angeregt (2 Hunden und 10 Kaninchen), denen er einseitig den Nervus ischiadicus durchschnitt. Er bekam dann an Arterien und Venen gleiche Veränderungen, wie er sie bei Sektionen von Leichen von Tabikern und ähnlichen Kranken gefunden hatte, die noch „diesseits des legitimen Alters der Arteriosklerose standen". Er behauptet nämlich, daß gewisse Nervenkrankheiten, wie Tabes, progressive Paralyse, Neuritis von einer vorzeitigen Angiosklerose begleitet sind. — Er erzielte also bei seinen Experimenten 2 Haupttypen: 1. mächtige Hypertrophie und Hyperplasie der Media, die das Durchschnittsmaß um das Doppelte und Dreifache überragte. Dabei erst sekundäre Intimahypertrophie, entweder zirkumskript in Form einzelner Buckel oder in Form gleichmäßiger Verbreiterung; 2. allgemeine Größenzunahme des Gefäßes, wobei die Hypertrophie der Intima auffälliger hervortritt, so daß diese bis zu völligem Verschluß der Gefäße führen kann. Bervoets studierte die Spontangangrän klinisch bei 2 Fällen von Neuritis und dann auch experimentell an Kaninchen, denen er den Nervus ischiadicus durchschnitt. Er beobachtete dabei einmal eine Atrophie und Degeneration der glatten Muskelzellen in den peripheren Schichten und andererseits progressive Hypertrophie derselben Zellen in den zentralen Schichten der Tunica muscularis, wodurch die Arterienlichtung allmählich verkleinert wird. „Diese wachernden Muskelzellen können gelegentlich die Intima durchbrechen und sich als eine Schicht über die Elastica verbreiten, so eine Endarteriitis obliterans vortäuschend."

Derartige Einflüsse in unserm Falle anzunehmen, bleibt auch nur eine etwas gewagte Hypothese. Die wahrscheinlichste Ursache bleibt daher doch eine autochthone Thrombenbildung. Außer dieser muß man aber auch noch denken an Endarteriitis obliterans, an Embolie, an spastische Ischämie und an Toxinwirkung auf die Nerven. Eine vollständig überzeugende Erklärung des merkwürdigen Krankheitsbildes läßt sich eben nach unseren bisherigen Erfahrungen auf diesem Gebiete noch nicht abgeben.

Literaturverzeichnis.

1. Camillo Nielsen, Lokale Asphyxie und symmetrische Gangrän. Schmidts Jahrbücher, Bd. 177, S. 19.
2. Laurents, Un caso di Gangraena di origina spinale du influenza. Riforma med. 1894, Nr. 34, zit. nach Zentralbl. f. Chir. 1894, S. 519.
3. Munck, Sur la gangrène spontanée. Zit. nach Wien. klin. Rundschau 1898, Nr. 20.
4. Mundt, Über Spontangangrän. Allgemeine mediz. Zentralzeitung 1897, S. 1039.
5. Zuppinger, Spontangangrän im Kindesalter. Wien. med. Wochenschr. 1899, Nr. 13.
6. Zeller, Über einen seltenen Fall von Gangraena spontanea. Berlin. klin. Wochenschr. 1893, S. 1026.
7. Bidder, Spontan. Gangrän eines Zeigefingers. Berlin. klin. Wochenschr. 1893, S. 1026.
8. Netz, Gangrän bei Scharlach. Therapeut. Monatshefte 1904, Juli, zit. nach Zentralbl. f. Medizin 1904, S. 1003.
9. Seidelmann, Symmetrische Gangrän nach Pneumonie. Deutsche mediz. Wochenschr. 1903, S. 343.
10. Barrand, Extremitäten-Gangrän im jugendlichen Alter nach Infektionskrankheiten. Deutsche Zeitschr. f. Chir. 1904, S. 237.
11. Estlander, Über Brand in den unteren Extremitäten bei exanthematischem Typhus. Archiv f. klin. Chir., Bd. XII, 1871, S. 453.
12. Graber, Gangrän der Extremitäten nach Typhus. Inaug.-Diss. Breslau 1869.
13. Fischer, Der symmetrische Brand. Archiv f. klin. Chir., Bd. XVIII, S. 335.
14. Ewald, Angiospastische Gangrän einseitig. Berl. klin. Wochenschr. 1904, S. 1253.
15. Pachmeyer, 23 Fälle von Gangrän bei Typhus. Schmidts Jahrbücher, Bd. 145, S. 105.
16. Moutini, Gangrän der Extremitäten bei Infektionskrankheiten. Gazz. d. ospedali Nr. 139, zit. nach Deutsche med. Wochenschr. 1905, S. 1980.
17. Pearson u. Littlewood, Trockene Gangrän beider Extremitäten bei 4-jährigem Kinde nach Scharlach. Zit. nach Zentralbl. f. Medizin 1897, S. 1299.

18. Reiche, Symmetrische Gangrän im Verlaufe einer Cholera gravis. Jahrb. der Hamburger Staatskrankenanstalten III. 2. 1894, S. 136.
19. Hirschel, Zur Kasuistik der Spontangangrän der oberen Extremitäten. Beitr. z. klin. Chir. LII, S. 182.
20. Wunder, Gangrän der Thoraxweichteile nach Masern. Münchner med. Wochenschr. 1897, Nr. 20.
21. Mühsam, Doppelseitige Oberschenkelamputation wegen akuter Gangrän. Zentralbl. f. Chir. 1903, S. 1377.
22. Gore, Embolism of the brachial artery followed by gangrene of the hand and forearm. The Lancet 1878, II, S. 252.
23. v. Zöge-Manteuffel, Über die Ursachen des Gefäßverschlusses bei Gangrän. Deutsche Zeitschr. f. Chir. 1898, Bd. 47, H. 5 u. 6.
24. Derselbe, Über angiosklerotische Gangrän. Verhandlungen der Deutschen Gesellsch. f. Chir. 1891, II, S. 139.
25. Weiß, Untersuchungen über die Spontangangrän der Extremitäten und ihre Abhängigkeit von Gefäßerkrankungen. Deutsche Zeitschr. f. Chir. 1894/95.
26. Borchard, Beiträge zur primären Endarteriitis obliterans. Deutsche Zeit schrift f. Chir. 1897, Bd. 44.
27. v. Winiwarter, Über eine eigentümliche Form von Endarteriitis u. Endophlebitis mit Gangrän des Fußes. Archiv f. klin. Chir. 1879, Bd. 23, S 202.
28. Sternberg, Ein Fall von Spontangangrän auf Grund einer Gefäßerkrankung. Wien. klin. Wochenschr. 1895, Nr. 37 u. 39, zit. nach Hildebrands Jahresbericht 1895, S. 273.
29. Derselbe, Über die Beziehungen der Endarteriitis obliterans zur Spontangangrän. Allgemeine Wien. Mediz. Ztg. 1898, Nr. 48, zit. nach Hildebrands Jahresbericht 1898, S. 190.
30. Derselbe, Endarteriitis u. Endophlebitis. Virchows Archiv 1900, Bd. 161, H. 2, zit. nach Hildebrands Jahresbericht 1901, S. 239.
31. Wilonski, Über spontane Gangrän infolge von Arteriitis elastica. Inaug.-Diss. Königsberg 1898, zit. nach Hildebrands Jahresbericht 1898, S. 192.
32. Wwedensky, Über Arteriitis obliterans und ihre Folgen. Archiv f. klin. Chir. 1898, Bd. 57. H. 1.
33. Higier, Zur Myasthenia paroxysmalis angiosclerotica und der sogenannten spontanen Gangrän. Gazeta lekarska Nr. 12—14, zit. nach Hildebrands Jahresbericht 1901, S. 1138.
34. Wulf, Über Spontangangrän jugendlicher Individuen. Deutsche Zeitschr. f. Chir. 1901, Bd. 58, H. 5 u. 6.
35. Fränkel, Über neurotische Angiosklerose. Wien. klin. Wochenschr. 1896, S. 147/170.
36. Bervoets, Bidrage tot de Kennis van het spontan Gangrän. Nederl. Tijdschr. f. Geneeskunde 1894, zit. nach Zentralbl. f. Chir. 1895, 10 u. 11.
37. Vogt, Die chirurgischen Krankheiten der oberen Extremitäten. Deutsche Chir., Lfg. 64.

X.

Aus der chirurgischen Universitätsklinik zu Göttingen.
(Direktor: Geheimrat Prof. Dr. Braun.)

Beitrag zur Kasuistik der Geschwülste des Hodensackes. Haemo-Lymphangioma cavernosum partim cystoides scroti.

Von

Dr. Wilhelm Rosenberger,
Assistenzarzt der Klinik.

(Mit 1 Abbildung.)

Wenn man von der fast ausschließlich in tropischen Gegenden vorkommenden und in ihren späteren Stadien der Entwicklung einen Übergang zwischen Entzündung und geschwulstmäßiger Neubildung bildenden Elephantiasis scroti absieht, die bedingt ist durch das mit Hilfe eines Zwischenträgers ermöglichte Eindringen einer Nematode, der Filaria sanguinis, in die Blut- und Lymphbahnen, so bleibt von den Geschwülsten des Hodensackes, die ein häufigeres Vorkommen aufzuweisen vermögen, nur das Carcinom zu nennen. Da diese Geschwulstform in einer relativ großen Zahl bei Leuten, die mit Steinkohlen, Teer, Paraffin usw. zu tun haben, insbesondere bei Schornsteinfegern vorzukommen pflegt, wurde sie zunächst von englischen Autoren mit dem Namen „chimney sweep's cancer" belegt und ist auch in Deutschland unter der Bezeichnung „Schornsteinfegerkrebs" geläufig geworden.

Mit Ausnahme vielleicht der cystischen Geschwülste, von denen insbesondere der Atheromcysten in der Literatur öfters Erwähnung getan wird, sind alle übrigen Geschwulstformen des Scrotums relativ selten und vor allem finden sich Beobachtungen über Tumoren des Hodensacks, die nicht mit Hoden, Nebenhoden und Samenstrang, sowie deren Häuten in Verbindung stehen, überaus spärlich verzeichnet. So scheinen Lipome des Scrotums, wenn sie vor-

kommen, gewöhnlich mit der Scheidenhaut des Samenstranges in Verbindung zu stehen, wie in dem Fall von Koch[1]) und in den von ihm erwähnten Fällen von Gascoyen, Wilson, Willemer und anderen.

Ebenso stehen die fibromatösen Neubildungen, die öfters bei älteren Personen zur Beobachtung gelangten, durchweg mit dem Samenstrang und dessen Hüllen in Verbindung und Kocher[2]) allein erwähnt einen Fall von Curling, wo bei einem Kinde sich im Verlauf von 28 Monaten ein Fibrom entwickelte, das „keine innige Verbindung mit Scheidenhaut oder Samenstranghüllen erkennen ließ. Was vom Fibrom ist auch vom Sarkom des Hodensacks zu sagen. Wenn man von den Fällen absieht, die von der Scrotalhaut ausgingen, wie bei den ganz vereinzelten Beobachtungen von Melanosarkom und dem von Kocher mitgeteilten Falle, in dem das Sarkom in Warzenform unter dem gewöhnlichen Bilde des Hodensackkrebses auftrat, kann, da das Sarkom in der Regel mit der Scheidenhaut in Verbindung steht, von dem Vorkommen eines Scrotalsarkoms kaum gesprochen werden.

Über Angiome des Hodensackes liegen ebenfalls nur vereinzelte Beobachtungen vor. Von Lymphangiomen vermochte ich in der Literatur nur einen einzigen Fall zu finden, von dem ich weiter unten noch sprechen werde. Zuvor möchte ich einen hierher gehörigen und in der hiesigen Klinik durch Herrn Geheimrat Professor Braun operierten Fall mitteilen, bei dem es sich um ein Hämolymphangiom des Scrotums handelte, das in keinem Zusammenhang mit Hoden, Nebenhoden und Samenstrang und deren Häuten stand.

Th., Heinrich, geb. 18. IX. 1898, Landwirtskind aus Fürstenwalde.

Seit einem Jahre bemerkten die Eltern eine Anschwellung und bläuliche Verfärbung des Präputiums und des Sulcus glandis. Es wurde deshalb ein Arzt zu Rate gezogen, der mehrfache Kauterisationen dieser Partien vornahm. Da der Zustand sich nicht besserte, wurde der Knabe am 27. IV. 1905 der hiesigen chirurgischen Klinik zur weiteren Behandlung überwiesen.

Status: Kräftiges, sonst gesundes Kind. Das Präputium ist zurückgezogen, so daß die Eichel bis zum Sulcus glandis vollkommen frei liegt. Die Vorhaut umgibt den Penis als ein dicker ringförmiger Wulst, der gegen die untere Seite sich stärker vorwölbt. Er fühlt sich derb infiltriert an und zeigt mehrfache, ältere und frischere Narben von Kauterisationen,

1) Koch, Beitrag zur Kenntnis der Fettgeschwülste im Hodensack. Deutsche Zeitschr. f. Chir., Bd. XXXI, 1891, S. 391.

2) Kocher, Die Krankheiten der männlichen Geschlechtsorgane. Deutsche Chirurgie. Liefg. 50b, 1887, S. 23.

sein Aussehen ist von dunkelblauer Farbe und läßt zahlreiche Gefäßneubildungen erkennen. Ein gleicher Befund findet sich auch in dem Sulcus glandis. Auch auf der Glans, besonders in der Umgebung des Orificium urethrae sind beträchtliche Gefäßneubildungen zu konstatieren, durch die die Harnröhrenmündung sehr verengt ist, doch ist Urinieren gut möglich. Außerdem findet sich in der linken Hälfte des Scrotums, unabhängig von dem gut abtastbaren normalen Hoden und seinen Hüllen, sowie von dem Samenstrang ein etwa taubeneigroßer, derb sich anfühlender Tumor mit leicht unebener Oberfläche, der gut verschieblich ist und mit der darüber liegenden Scrotalhaut keine Verwachsungen durch Palpation erkennen läßt. Das Scrotum ist an dieser Stelle derart ausgedehnt, daß beim Stehen des Patienten der Penis gegen den rechten Oberschenkel herabhängt.

Operation: 29. IV. 1905. Unter Chloroformnarkose Schnitt über die Höhe der Geschwulst. Im subkutanen Gewebe stößt man gleich auf den Tumor, der ein sehr gefäßreiches Aussehen darbietet und sich leicht aus dem Fettgewebe der Umgebung stumpf ausschälen läßt, bis auf eine Stelle, wo mehrere große Venen vom Tumor zur Wurzel des Penis ziehen, Blutstillung, Naht. An dem stark gewulsteten Präputium werden mehrere keilförmige Exzisionen vorgenommen, dabei kommt es zu einer ziemlich starken Blutung, die durch Naht gestillt wird.

5. V. 1905: Nähte werden entfernt, am Scrotum gehen die Wundränder teilweise auseinander, deshalb Zusammenziehen derselben durch Heftpflasterstreifen. 20. V.: Am Scrotum alles heil, desgleichen am Penis. Entlassung.

Nach Verlauf mehrerer Monate stellt Pat. sich wieder vor. Am Scrotum kein Rezidiv, ebenso an der rechten Hälfte des Präputiums, dagegen haben sich an der linken Hälfte wieder angiomatöse Partien gebildet. Dieselben werden wieder exzidiert, Naht, glatte Heilung.

Der in Formol-Alkohol fixierte Tumor von unregelmäßiger Form hat eine Größe von 6 : 5,5 cm und eine durchschnittliche Dicke von etwa 2—2,5 cm. Die Geschwulst fühlt sich in der Hauptsache derb an, nur an einigen Stellen haftet ihr Fettgewebe und loses Bindegewebe an. Die Oberfläche ist höckerig, vielfach gewulstet und gebuchtet, mehrfach vermag man cystische Vorwölbungen zu erkennen, deren größte eine Länge von 3,2 cm und eine Breite von 1 cm besitzt. Die Wandung dieser Cysten ist dünn und durchscheinend.

Beim Betrachten des Tumors auf dem Durchschnitt fällt auf den ersten Blick der teilweise kavernöse Bau der Geschwulst auf. Während in manchen Teilen zahlreiche kleinere und größere Hohlräume vorhanden sind, die vielfach nur durch ganz schmale Bindegewebssepten voneinander getrennt sind, ist die Zusammensetzung des Tumors an anderen Stellen mehr kompakter Natur, doch vermag man auch hier vielfach bei genauem Zusehen ein unentwirrbares, mehr oder minder stark und weit ausgebildetes System von Gängen und Hohlräumen zu erkennen, die der Geschwulst ein schwammähnliches Aussehen verleihen. Wo die Hohlraum- und Spaltenbildung mehr zurücktritt, insbesondere dort, wo sie sich in geringeren Dimensionen hält, finden sich weißliche Faserzüge, anscheinend derbes Bindegewebe. Soweit makroskopisch erkennbar, besitzen die Hohlräume durchweg eine glatte Auskleidung und sind vielfach durch in das Lumen mehr oder minder stark vorspringende Leisten in mehrere Kammern geteilt. Dadurch bekommen sie nicht selten das Bild wie der Durchschnitt eines Schneckengehäuses.

Während ein kleiner Teil der Hohlräume vollkommen leer ist und ihre Wandungen dicht aneinandergelagert sind (wahrscheinlich durch Ausfließen des Inhalts beim Durchschneiden der Geschwulst), sind hauptsächlich die größeren cystenartigen ganz oder teilweise angefüllt mit einer speckig weißen, makroskopisch keinerlei Struktur aufweisenden Masse, die sich stellenweise von der Wand des Hohlraums zurückgezogen hat, oder wo sie der Wand anliegt, sich leicht von derselben ablösen läßt. Diese weißen Massen stellen besonders bei den Cysten mittlerer Größe reine Ausgüsse derselben dar. Dadurch, daß, wie bereits erwähnt, insbesondere die größeren Hohlräume mit diesen weißen Massen teilweise angefüllt sind, darf angenommen werden, daß diese Massen schon vor der Exstirpation des Tumors eine festere Konsistenz hatten und daß der übrige flüssige Inhalt beim Aufschneiden des Tumors ausgeflossen ist. Außer diesen weißlichen Massen zeigen viele Hohlräume, hauptsächlich die kleineren, noch einen anderen Inhalt. Sie sind angefüllt mit bröckeligen Massen von goldgelber Farbe, die den Wandungen meist fester wie die oben geschilderten weißen anhaften. Wenn es sich hier auch in der Mehrzahl wohl um an- und durchschnittene Blutgefäße handelt, vielfach sind letztere makroskopisch auch nur eben durch die Anwesenheit dieser okergelben, an Thromben erinnernde Massen erkennbar, so ist bei der Betrachtung mit bloßem Auge mit Rücksicht auf die unregelmäßigen Figuren, die diese gelben Massen darbieten, ohne weiteres klar, daß es sich nicht allein um zahlreiche durchschnittene, normale Gefäße handeln kann, um so mehr, als auch in größeren Hohlräumen allein und neben dem oben geschilderten, weißen Inhalt diese gelben Massen erkennbar sind. Als grob-anatomischer Unterschied ist noch zu bemerken, daß der Tumor anscheinend aus mehreren gegenseitig in Zusammenhang stehenden Knoten und Lappen besteht, zwischen die sich mehr oder minder reichlich Fettläppchen (das Gewebe der Örtlichkeit) eingelagert finden.

Wie bei der makroskopischen fällt auch bei der mikroskopischen Betrachtung zunächst auf, daß während in dem einen Teil der Geschwulst Hohlräume größeren Kalibers vorherrschen, in anderen Teilen wieder kleinere und kleinste Kaliber vorhanden sind, hier finden sich

auch die größten Massen von Bindegewebe. Während die großen Hohlräume annähernd rundliche Gestalt besitzen, passen sich die kleineren mehr der Umgebung an und zeigen infolgedessen zahlreiche Ausbuchtungen, zacken- und zungenförmige Fortsätze. Was den Inhalt betrifft, so läßt sich jetzt ebenso wie bei der Betrachtung mit bloßem Auge auf den ersten Blick besonders bei den nach van Gieson gefärbten Präparaten feststellen, daß derselbe zweierlei Natur ist. Ein Teil, und zwar die größeren Cysten und Hohlräume, ist angefüllt mit einer stellenweise homogenen, kolloidartigen Masse, teilweise auch mit fadenförmigen oder fein granulierten Massen, in denen hie und da Lymphocyten nachzuweisen sind, in den kleineren und kleinsten Gängen und Hohlräumen, deren überwiegende Mehrzahl nach ihrer Wandung als Blutgefäße anzusprechen sind, sind farbige, stellenweise mit Lympho- und Leukocyten untermischte Blutkörperchen vorhanden. Diese Anhäufungen von Blutkörperchen finden sich jedoch nicht selten auch neben und in den geronnenen Massen, wo sie dann gewöhnlich gegenüber der kolloidartigen Substanz eine scharfe Grenze bilden. In den Präparaten, die von den makroskopisch mehr kompakt fibrösen Teilen des Tumors stammen, sind zahlreiche, geflechtartig verlaufende Bündel glatter Muskelfasern vorhanden, die voneinander durch ein derbfaseriges Bindegewebe, in dem zahlreiche Lymph- und Blutgefäße zu erkennen sind, geschieden sind.

Was die Wandung der Hohlräume anlangt, so ist diese zunächst durchweg mit einer einschichtigen Lage von Endothelien ausgekleidet, die speziell in den größeren Cysten ein stark abgeplattetes Aussehen darbieten (wahrscheinlich auf Innendruck zurückzuführen). Wie makroskopisch schon sichtbar, teilen bindegewebige, auf beiden Seiten mit Endothel bekleidete, dünne Septen die Cysten in mehrere Kammern, in diesen Zwischenwänden wie in den Wandungen überhaupt, sieht man wieder zahlreiche Blut- und Lymphgefäße von kapillärem Charakter und verstreute Züge glatter Muskelfasern, teils quer, teils schräg getroffen oder ringförmig einen Teil des Hohlraums umgreifend, andere Stellen der Wandungen und bindegewebigen Septen sieht man aber vielfach wieder vollkommen frei von Muskulatur. Wo die größeren Hohlräume dicht aneinandergrenzen, kann vielfach von einer deutlichen Wand derselben kaum gesprochen werden, sie sind dann fast nur durch eine schmale Lage von Fettzellen, die beiderseits einen ganz dünnen, nur bei starker Vergrößerung eben erkennbaren Bindegewebssaum mit aufgelagerten Endothelien besitzen, voneinander getrennt. Da diese Erscheinung hauptsächlich bei den Hohlräumen größeren Kalibers zu konstatieren ist, darf angenommen werden, daß das Fettgewebe der Erweiterung der Hohlräume als Folge des Innendrucks nur einen geringeren Widerstand entgegenzusetzen vermochte, als z. B. Bindegewebe. An anderen Stellen dagegen umgeben wieder zahlreiche fibröse Faserzüge, meistens konzentrisch angeordnet, die Hohlräume, teilweise ist das Bindegewebe mehr zellreicher Natur, auch hie und da besonders in der Umgebung kleiner und kleinster Gefäße mit Lymphocyten durchsetzt, teilweise ist es auch sehr faserreich und zellarm. Die Hohlräume kommunizieren vielfach miteinander, auch bei den größeren läßt sich nachweisen, daß sie durch schmale Gänge in Verbindung stehen. Die Wandung der Blutgefäße, sowohl der Arterien wie Venen ist vielfach verdickt, was hauptsächlich auf Rech-

nung der Intima zu setzen ist. Diese springt buckel- und beetartig gegen das Lumen vor, bei Quer- und Schrägschnitten entstehen dadurch sternförmige Lumina. Die Blutgefäße sind stark geschlängelt, von korkzieherartigem Typus, insbesondere sind auch die kleinsten, in dem Bindegewebsgerüst zwischen den einzelnen Fettläppchen gelegenen Gefäße stark geschlängelt und großenteils prall mit Blut gefüllt. Es scheint, als ob das Fettgewebe mehr und mehr von dem lymph- und blutgefäßreichen Bindegewebe räumlich beeinträchtigt und schließlich ganz von demselben verdrängt wird, um so mehr, als das Bindegewebe in diesen Partien zellreich und jung erscheint.

Der Tumor zeichnet sich durch einen außerordentlichen Reichtum an elastischen Fasern aus, wenn auch die Menge derselben, ebenso wie die Menge der glatten Muskelfasern wechselt. Im allgemeinen sind die einzelnen elastischen Fasern und das von ihnen gebildete Netz am zierlichsten in der Umgebung und Wandung der Blut- und Lymphgefäße und wo glatte Muskulatur vorherrschend ist. Auch wo die die einzelnen Hohlräume voneinander scheidenden Septen bis auf einen schmalen Saum reduziert sind, sind vielfach noch feine elastische Fasern öfters in ringförmiger Anordnung zu erkennen. In den Partien des Tumors, wo Bindegewebe reichlich vorhanden ist und insbesondere, wo älteres faserreiches Bindegewebe seinen Sitz hat, sind die elastischen Fasern am häufigsten nachzuweisen, nicht so fein und zierlich gewunden, sondern mehr grobbalkiger Natur.

Während die überwiegende Mehrzahl der größeren Hohlräume nach Inhalt und nach dem Bau ihrer Wand als stark erweiterte Lymphgefäße zu betrachten sind, stellen die Hauptmasse der kleineren Hohlräume und Gänge, besonders auch in den mehr bindegewebigen Abschnitten der Geschwulst mehr oder minder hochgradig erweiterte Blutgefäße dar, und zwar sind an der Erweiterung sowohl Arterien und Venen beteiligt, in deren verdickten Wandungen wiederum zahlreiche perivaskuläre Lymph- und Blutgefäße zu erkennen sind. Wenn auch normalerweise das subkutane Gewebe des Scrotums Trägerin eines stark ausgeprägten Blut- und Lymphgefäßsystems ist, so kann doch dieser enorme Reichtum an Lymph- und Bluträumen nicht allein auf Kosten einer starken Ektasie präexistierender Gefäße zurückgeführt werden. Denn man sieht nicht nur Gefäßerweiterungen, sondern auch, besonders in dem Bindegewebsgerüst der Fettläppchen, zahlreiche neugebildete, feine gekrümmte und vielfach verzweigte Blutgefäße, die eben unter Zuhilfenahme des wuchernden Bindegewebes das Fettgewebe allmählich zum Schwund bringen. Es kann sich also im vorliegenden Falle nur um ein geschwulstmäßiges Wachstum handeln und aus diesem Grunde wurde die Diagnose: „Hämolymphangioma cavernosum partim cystoides" gestellt.

Was die stellenweise enorme Anhäufung von Bündeln glatter Muskelfasern anlangt, die nicht nur vielfach in der Wand der erweiterten Lymphräume vorhanden, sondern auch in den fibrösen Abschnitten ein sich kreuzendes Geflecht bilden, so ist dies bei Lymphangiomen nichts gerade Seltenes, so fand Borst[1]) „die reich-

1) M. Borst, Die Lehre von den Geschwülsten. Wiesbaden 1902, Bd. I.

lich glatte Muskulatur im fibrösen Gewebe eines Lymphangioms einmal zu förmlichen Knoten entwickelt". In dem vorliegenden Falle waren, wie schon erwähnt, in den makroskopisch deutlich mehr kompakt gefügten Partien des Tumors mikroskopisch große Mengen sich vielfach durchflechtender Bündel glatter Muskelfasern zu konstatieren. Wenn man nun bedenkt, daß das Gewebe der Örtlichkeit, die die Runzelung der Scrotalhaut bedingende Tunica dartos normalerweise einen großen Reichtum an glatten Muskelfasern besitzt, so wird man das Vorhandensein dieser Fasern nicht auf Rechnung der Neubildung setzen können. Betrachtet man aber die Wandung der kleineren Lymphräume, so erkennt man nicht nur an manchen Stellen einen kleineren oder größeren Reichtum an glatten Muskelfasern, sondern stellenweise ist es auch zu einer starken Hypertrophie der Gefäßmuskulatur gekommen, insbesondere aber fällt an nicht wenigen Stellen eine eigenartige, geflechtartige Anordnung der einzelnen Fasern in der Wand auf. Außer Quer-, Schräg- und Längsschnitten von Muskelfasern, die wie gewöhnlich ringsum oder parallel zur Achse des Gefäßes verlaufen, vermag man in der Wandung auch Züge zu erkennen, die von diesem üblichen Verlaufe abweichen und die tangential durch die Gefäßwand ziehen oder schräg von der Wand in das umgebende Gewebe ausstrahlen, ähnlich dem Verlauf des Musc. arrector pili zur Haarscheide. Da zwischen den einzelnen Muskelfasern noch zahlreiche elastische Fasern vorhanden sind, so darf, obwohl eine diesbezügliche Beobachtung in dem vorliegenden Falle fehlt, vielleicht angenommen werden, daß der Tumor infolge seines Reichtums an kontraktiler Substanz eines periodischen An- und Abschwellens fähig war, wie es auch bei dem unten noch zu erwähnenden Falle von Le Filliatre beobachtet wurde.

Diese Anordnung der Muskulatur ist von M. B. Schmidt[1]) nicht nur für hypertrophische Lymphgefäße in der Nähe von Carcinomen beschrieben, sondern auch bei einfachen und cystischen Lymphangiomen nachgewiesen worden. Schmidt gibt der Annahme Ausdruck, „daß das umliegende Gewebe bei Kontraktion des muskulären Apparates mit bewegt wird, vielleicht im Sinne einer Fortbewegung der Gewebslymphe."

Was den Zeitpunkt der Entstehung der Geschwulst anlangt, so ist in dem vorliegenden Falle wohl anzunehmen, daß es sich um

1) M. B. Schmidt, Über Lymphgefäßhypertrophie und Lymphangiome. Zentralbl. für Pathologie und patholog. Anatomie, Bd. 9, S. 843.

eine kongenitale Geschwulstbildung handelt, oder daß wenigstens die Anlage zur Bildung derselben schon vor der Geburt bestanden hat und daß, wie Nasse[1]) sich ausdrückt, ein „vitium primae formationis" vorhanden war. Die Geschwulst entwickelte sich dann im extrauterinen Leben langsam weiter und wäre vielleicht noch lange nicht entdeckt worden, wenn die Eltern des Patienten nicht wegen der bläulichen Anschwellung des Präputiums das Kind in die hiesige Klinik gebracht hätten. Irgendeine Ursache, etwa ein Trauma, daß den Anstoß zur Entwickelung des Tumors abgegeben haben könnte, vermochten die Eltern natürlich um so weniger anzugeben, als sie von der Existenz der Geschwulst überhaupt keine Kenntnis hatten.

Wie schon eingangs erwähnt, konnte von mir in der Literatur nur ein einziger von Le Filliatre[2]) veröffentlichter Fall von Lymphangiom des Scrotums gefunden werden. Da derselbe in mancher Hinsicht mit dem vorhergehenden Ähnlichkeiten aufweist, so führe ich ihn hier kurz an.

Es handelte sich um einen 32jährigen Mann, der im Alter von 6 Jahren eine Quetschung des Hodensackes erlitten hat, nach der es später zur Entstehung von Wucherungen auf Präputium und Glans kam. Im Alter von 16 Jahren acquirierte Pat. eine Gonorrhoe mit nachfolgender Hodenentzündung, mit 18 Jahren ließ er sich die Vegetationen, die an Größe stark zugenommen hatten und beim Urinieren hinderlich waren, operativ entfernen. Damals bestand schon seit längerer Zeit eine Verdickung in der Scrotalraphe, die aber nicht entfernt wurde, da man an eine Varicocele dachte. Mit 20 Jahren zwei weiche Schanker und ein Bubo. Mit 26 Jahren neue Gonorrhoe und Plaques muqueuses im Munde. In der Folge nahm der Scrotaltumor stets an Umfang zu und zeitweise schwoll er plötzlich an. Zuletzt hatte er die Größe einer Kinderfaust und nahm die hintere Hälfte des Scrotums ein. Er fühlte sich resistent an und ließ an seiner Oberfläche Hervorragungen erkennen. Operativ ließ sich die Geschwulst, die vollkommen unabhängig von Hoden und Scheidehäuten war, leicht ausschälen, beim Durchschneiden entleerte sich eine gelbe, seröse Flüssigkeit.

Die mikroskopische Untersuchung ergab das Vorhandensein unregelmäßiger, mit Endothel ausgekleideter und mit granuliertem Detritus angefüllter Hohlräume. In der fibrösen Hülle fanden sich zahlreich zerstreute glatte Muskelfasern.

---

1) Dr. Nasse, Über Lymphangiome. Arch. f. klin. Chir. 1889, Bd. 38, Nr. 43.

2) Le Filliatre, Lymphangiome du scrotum. Bulletins et Mémoires de la Société anatom. Paris 1901. S. 705,

XI.

Aus der chirurgischen Klinik zu Göttingen.
(Direktor: Geheimrat Prof. Dr. Braun.)

Doppelseitige Rißfraktur der Tuberositas tibiae.

Von

Dr. Fritz Linkenheld,
Assistenzarzt der Klinik.

(Mit 7 Abbildungen.)

Von den Verletzungen, die den Streckapparat des Kniegelenks betreffen, sind die Frakturen der Patella die häufigsten. In seltenen Fällen kommt es zu einer Ruptur der Quadricepssehne oder des Lig. Patellae proprium, und zu den größten Ausnahmen gehören die Rißfrakturen der Tuberositas tibiae. Zu diesen letzteren sind in neuerer Zeit von Schlatter (28)[1]) auch noch geringfügige Ablösungen der Tuberositas gerechnet worden, die mit den wirklichen Rißfrakturen der Tuberositas tibiae nichts zu tun haben und von denen es zweifelhaft ist, ob sie überhaupt als Frakturen angesehen werden können. Auf diese wird am Schluß der Arbeit noch näher eingegangen werden müssen. Sieht man aber einstweilen von ihnen ab, so bleibt nur eine geringe Anzahl wahrer Abrißfrakturen der Tuberositas tibiae, die in der Literatur niedergelegt ist, übrig. Von den Verletzungen sind bisher nur einseitige beschrieben, und eine Beobachtung von gleichzeitigem Auftreten dieser Fraktur an beiden Knieen habe ich in der Literatur, soweit diese mir zur Verfügung stand, nicht finden können. Ein von uns beobachteter Fall dieser Art gibt mir Gelegenheit, an der Hand der Krankengeschichte und der vorhan-

1) Die hinter den Namen der Autoren stehenden Zahlen beziehen sich auf das am Schlusse der Arbeit zusammengestellte Literaturverzeichnis.

denen Kasuistik auf die Pathologie und Therapie dieser seltenen Verletzung näher einzugehen.

Ich gebe zunächst die Krankengeschichte des von uns beobachteten Falles:

Am 1. Mai 1905 wollte der 16jährige Gymnasiast W. St. aus Hameln einen Langsprung über das Pferd machen. Er hatte einen starken Anlauf genommen, rutschte aber, da er mit den Stiefelabsätzen am Sprungbrett hängen geblieben war, aus und stürzte nach vorn über gegen die hintere Polsterung des Pferdes. Er wollte dem noch auf den Körper einwirkenden Schwung, der ihn nach vorn in die Kniee sinken ließ, entgegenarbeiten, indem er durch eine heftige Muskelaktion den Oberkörper nach hinten riß; dabei fiel er hin und konnte sich nicht mehr erheben.

Die Aufnahme in die chirurg. Klinik am 3. Mai 1905 ergab folgenden Untersuchungsbefund: Patient ist ein magerer Mensch von kräftigem Muskelbau. An den inneren Organen finden sich keine krankhaften Veränderungen. Die Gegend beider Kniegelenke ist mächtig geschwollen. Die Haut des unteren Teils des Oberschenkels, des Knies und der oberen Hälfte des Unterschenkels zeigt beiderseits ausgedehnte Gelbfärbung. Die Beine können nicht von der Unterlage erhoben werden und Bewegungen im Kniegelenk sind beiderseits unmöglich. Die Palpation ergibt links sowohl wie rechts einen starken Bluterguß ins Kniegelenk. Beide Kniescheiben ballottieren deutlich, doch sind ihre Konturen nicht scharf abzutasten wegen der Schwellung. Während man auf der linken Seite infolge der starken Spannung der Weichteile nichts von einem Bruchstück fühlen kann, ist auf der rechten Seite in der Höhe des Gelenkspaltes ein kleiner knöcherner Höcker fühlbar, der für das untere Bruchstück der gebrochenen Patella angesehen wurde. Während man also links infolge der starken Schwellung zu einer Diagnose nicht kommen konnte, wurde auf der rechten Seite eine Fraktur der Patella im unteren Drittel angenommen. Die sofort vorgenommene Röntgendurchleuchtung verschaffte uns Klarheit über die Natur der vorliegenden Verletzung und ergab folgenden Befund: die Patella ist beiderseits unverletzt und im Vergleich zu Durchleuchtungsbildern normaler Kniegelenke nach oben verschoben. In der Höhe des Gelenkspaltes sieht man ein nach vorne stehendes Knochenstück, das sich unschwer als die ausgerissene Tuberositas tibiae erkennen läßt. Die Art der Verlagerung der Fragmente ist auf beiden Seiten aber verschieden. Auf der rechten Seite ist die Tuberositas dicht unterhalb ihres Überganges in die Gelenkfläche abgebrochen und mit ihrer Spitze um die Querachse so nach oben gedreht, daß sie und Tibiadiaphyse einen Winkel von etwa 130 Grad bilden (siehe Fig. 1). Das Bruchstück ist pyramidenförmig gestaltet, hat eine Länge von 4,5 cm und an seinem oberen Ende eine Dicke von fast 2 cm. Auf der linken Seite setzt sich die Bruchlinie bis in die Gelenkfläche fort. Das Bruchstück ist nur wenig um seine Querachse nach oben gedreht, so daß es mit der Längsachse der Tibia nur einen Winkel von etwa 70 Grad bildet; dagegen ist die ganze abgerissene Tubersitas tibiae mit ihrem oberen Ende in die Gelenkhöhle hineingezogen, so daß sie im Gelenkspalt sitzt (siehe Fig. 3). Es besteht also hier die Dislokation des Bruchstückes nicht nur in einer geringen Drehung um seine Querachse nach oben, sondern

ganz besonders in einer Verschiebung des ganzen abgebrochenen Knochenteils in toto nach oben und hinten. Seine Länge beträgt 4 cm, die Dicke an der Spitze 1 cm, am oberen Ende 1,5 cm. Die Diagnose mußte also nach der Röntgenaufnahme auf doppelseitige Abrißfraktur der Tuberositas tibiae gestellt werden.

Es wurden zunächst zur Beseitigung des Blutergusses in den Kniegelenken Hochlagerung beider Beine und feuchte Einwicklungen der Gegend der Verletzung vorgenommen. Nach allmählicher Resorption des Blutergusses fühlte man deutlich, daß man zwischen der intakten und nach oben verschobenen Patella und dem abgerissenen Knochenstück die Haut

Fig. 1.
Rißfraktur der Tuberositas tibiae des rechten Knies.

Fig. 2.
Rechtes Kniegelenk bei der Entlassung.

tief in den Gelenkspalt eindrücken kann. Letzteres zeigt rechts eine größere abnorme Beweglichkeit wie links. An Stelle des normalen Sitzes der Tuberositas fühlt man eine Vertiefung.

Am 9. Mai 1905, also 8 Tage nach der Verletzung, wird in Chloroformnerkose von Herrn Prof. Braun die abgerissene Tuberositas beiderseits durch je einen Längsschnitt freigelegt. Es quillt etwas flüssiges Blut aus der Tiefe, und es wird auch eine Menge von Cruormassen, die zwischen Bruchstück und Tibiaoberfläche liegen, entfernt. Auf der rechten Seite läßt sich die Tuberositas, die nur um ihre Querachse nach oben gedreht ist, leicht nach unten umlegen und durch dicke Katgutnähte, die durch die Sehne und die an der Tibiavorderfläche stehen gebliebenen Sehnenreste gelegt werden, fixieren. Auf der linken Seite, wo das abgerissene Frakturstück nach hinten und oben in den Gelenkspalt disloziert ist, gelingt die Reposition etwas schwerer und es wird deswegen mit einem Metallnagel

an die Tibiadiaphyse angenagelt. Schluß der Wunden durch Hautnähte. Aseptischer Verband. Hochlagerung beider Beine auf Volkmannscher T-Schiene.

15. V. 1906. Reaktionsloser Verlauf. Entfernung der Nähte.

29. V. 1906. Heute wird der Nagel auf der linken Seite, der sich gelockert hat, 20 Tage post op. herausgezogen. Die Hochlagerung wird noch fortgesetzt.

7. VI. 1906. Die Schienen werden entfernt und es wird mit Massage und vorsichtigen passiven und aktiven Bewegungen begonnen. Pat. bleibt noch liegen.

14. VI. 1906. Eine aktive Beugung der Knie ist bis zu einem Winkel von 140 Grad möglich. Heute wird mit orthopädischen Übungen der Anfang gemacht.

Fig. 3.
Rißfraktur der Tuberositas tibiae links.

29. VI. 1906. Patient wird geheilt entlassen. Er kann gut gehen, die Kniegelenke bis zu einem Winkel von 70 Grad aktiv beugen und wieder strecken und die Beine in Streckstellung hochheben und halten.

Am 11. XI. 1906 gibt Patient auf Anfrage die Nachricht, daß er seine beiden Beine wieder in demselben Maße wie früher gebrauchen kann. Er hat schon wieder Jagden von morgens früh bis abends spät in bergigem Terrain mitgemacht, Radtouren ohne jede Ermüdung unternommen und schließt seinen Bericht: „Ich merke überhaupt nicht mehr, daß ich jemals eine Verletzung erlitten habe."

Wir haben also in diesem Fall eine doppelseitige Abrißfraktur der Tuberositas tibiae vor uns, eine Verletzung, die auch einseitig zu den größten Seltenheiten gehört und über die man in den Lehrbüchern über die Frakturen meist gar keine oder

nur sehr spärliche Notizen findet. Sämtliche Autoren, die darüber gearbeitet haben, sind darin einig, daß sie zu den Ausnahmefällen in der großen Zahl der Verletzungen am Streckapparat des Kniegelenks gehört, die meisten bringen aber nur sehr unvollständige Zusammenstellungen. Die erste wirklich vollständige Zusammenfassung finden wir in der Abhandlung von Gaudier und Bouret (7), die an der Hand eines Falles eine ausgezeichnete Bearbeitung dieser Verletzung gebracht haben. Da in der deutschen Literatur eine vollständige Mitteilung der bisher bekannten Fälle noch nicht gebracht ist, habe ich, veranlaßt durch die Beobachtung der doppelseitigen Fraktur, versucht, alle mir bekannten Fälle von Abrißfraktur der Tiba soweit als möglich zusammenzustellen und an der Hand derselben genauer auf die Verletzung einzugehen.

Wenn ich den von mir oben beschriebenen Fall abrechne, habe ich in der mir zugänglichen Literatur 27 Fälle von einseitiger, wirklicher Abrißfraktur der Tuberositas tibiae finden können. Ein prozentuales Verhältnis zu den übrigen vorkommenden Verletzungen des Streckapparates des Kniegelenks ausfindig machen zu wollen, wäre ein müßiges Unternehmen. Ich will hier nur erwähnen, daß Lotheisen (12) sie zu den am seltensten vorkommenden Verletzungen des letzteren rechnet, während Vulliet (36) meint, daß die Ruptur des Kniescheibenbandes etwas seltener sei als die Abrißfraktur der Tuberositas tibiae. Sämtliche bisherigen Beobachtungen betreffen ausschließlich das männliche Geschlecht und vornehmlich das jugendliche Alter, zwei Umstände, die auf die später noch zu besprechende Ätiologie wichtige Schlüsse zulassen.

Unter den 28 Fällen (der eigene Fall ist hier als einer gerechnet) finden sich 23 mal genaue Altersangaben und zwar trat die Verletzung ein im Alter von 14—20 Jahren 17 mal, 2 mal im Alter von 23 und je 1 mal von 27 — 45 — 49 und 59 Jahren. Bei 5 Mitteilungen war das Alter nicht angegeben (Fälle von Pitha (20), Mazzoni (15), Stabell (33) und Ware (37). In dem ersten Fall von Pitha (20) handelt es sich aber um einen jungen Offizier und in dem von Stabell (33) um einen jungen Mann. Unter 25 Fällen, die Altersangaben enthalten, finden wir also die auffallende Tatsache, daß 22 mal männliche Individuen im Alter von 14—27 Jahren betroffen worden, wenn wir die beiden „jungen Leute" hinzurechnen.

Dies auffällige Betroffenwerden des jugendlichen Alters weist unwillkürlich darauf hin, daß sehr wahrscheinlich die Verletzung

in engster Beziehung zu der Entwicklung der Knochen, die ja in diesem Alter noch nicht zum Abschluß gekommen ist, stehen muß.

Über die postfötale Entwicklungsgeschichte dieser Körperregion gehen die Ansichten der einzelnen Autoren, die natürlich fast alle in ihren Abhandlungen über die Abrißfraktur der Tuberositas tibiae darauf zu sprechen kommen, sehr auseinander. Die meisten Lehrbücher der Anatomie geben nur sehr spärliche Mitteilungen über dieses Kapitel. Der Kernpunkt der Frage ist der, ob sich die Tuberositas tibiae aus einem nach unten zu wachsenden und verknöchernden Fortsatz der Tibaepiphyse entwickelt, oder ob sie aus einem eigenen Knochenkern, also als Apophyse, entsteht.

Müller (18) hat mehrfach Tibien an Personen im Alter von 15—20 Jahren untersucht, niemals aber einen durch eine Knorpelfuge von der Diaphyse und Epiphyse getrennten, gesonderten Knochenkern für die Tuberositas tibiae nachweisen können. Auch Lotheisen (12) betont ausdrücklich, daß er nirgends einen Anhaltspunkt für eine Entstehung der Tuberositas tibiae aus einem eigenen Knochenkern gefunden habe.

Im Gegensatz hierzu weisen schon Vogt (34) und Sendler (30) auf eine solche hin. Rauber (22) gibt in seinem Lehrbuch der Anatomie eine Abbildung, die das Beispiel eines getrennten Knochenkerns für die Tuberositas tibiae darstellt. Sick (31) beschreibt ebenfalls die Bildung der Tuberositas aus einem eigenen Knochenkern und gibt ein entsprechendes Röntgenbild in seinem Atlas.

Sehr ausführlich verbreiten sich Gaudier und Bouret (7) über diese Frage, zitieren zur Stütze ihrer Ansicht mehrere französische Autoren und bringen die Ergebnisse ihrer eigenen Untersuchungen über diesen Teil der postfötalen Entwicklungsgeschichte: Sie stellen als Resultat derselben fest, daß die Tuberositas tibiae aus einem eigenen Knochenkern heraus sich entwickelt. Dieser erscheint nach Sappey (27) zwischen dem 12. und 14. nach Rambaud und Renault (21) zwischen dem 8. und 14., nach Aboul, ker (1) nach dem 13. und nach ihren eigenen Röntgenuntersuchungen niemals vor dem 14. Lebensjahr. Bereits einige Monate nach dem Auftreten des Ossifikationspunktes soll eine knöcherne Vereinigung mit der Tibiaepiphyse eintreten, so daß die Tuberositas nach Sappey (27) ihr gleich einem Medaillon anhängt. Vom 15. Lebensjahre ab bilden Tuberositas und Epiphyse nur noch eine in einem rechten Winkel zusammenhängende Knochenmasse, deren knöcherne Vereinigung mit der Tibiadiaphyse erst um das 25. Jahr erfolgen soll.

In neuerer Zeit hat Schlatter (28) darauf hingewiesen, daß die Zeit der knöchernen Vereinigung zwischen Epi- und Diaphyse sehr großen Schwankungen unterworfen sei und zweifelt, daß der Epiphysenfortsatz als solcher solange getrennt von der Diaphyse bestehen soll, wie manche Autoren annehmen (12.—20. Jahr). So hat er gesehen, daß in einem Falle schon im 14. Lebensjahre eine knöcherne Vereinigung zwischen Epi- und Diaphyse eingetreten war. Was die Entwicklung der Tuberositas anlangt, so ist er der Ansicht, daß sie meist entsteht aus einem von der Epiphyse

nach unten wachsenden Fortsatz und einem isolierten Knochenkern, der nach oben wächst. Die Vereinigungsstelle beider soll dann eine Zeitlang einen Locus minoris resistentiae darstellen, worauf ich später noch zurückkommen werde.

Vulliet (36) tritt ebenfalls für die Entwicklung der Epiphyse aus zwei Knochenkernen ein, einem oberen, um die Zeit der Geburt erscheinenden, der die Gelenkflächen bildet und einem unteren, im 13. Lebensjahr auftretenden, aus dem die Tuberositas tibiae entsteht. Einige Monate nach dem Auftreten des letzteren soll bereits die Vereinigung beider Knochenkerne vollzogen sein.

Nach diesen Ausführungen scheint der zuletzt beschriebene Entwicklungsmodus sehr wahrscheinlich zu sein, ob er aber konstant bei allen Individuen vorkommt, oder ob das Auftreten eines Knochenkerns, der die Tuberositas bildet, Schwankungen unterworfen ist, kann erst durch eine sehr große Zahl genauer Röntgenaufnahmen sowohl während mehrerer Jahre an ein und demselben Individuum als auch an einer großen Zahl jugendlicher Personen des verschiedensten Alters festgestellt werden. Soviel ist aber sicher, daß die Tuberositas und Epiphyse als Ganzes lange Zeit durch eine Knorpellage von der Diaphyse getrennt sind. Vulliet (36) gibt dann noch an, daß die Verknöcherung zwischen beiden im Zentrum beginnt und daß eine Zeitlang die Epiphyse nur in den zentralen Teilen mit der Diaphyse knöchern vereinigt ist, während die Tuberositas und die Randzonen der Epiphyse noch durch eine dünne Knorpelschicht vom Schaft getrennt sind.

Nach diesen Ausführungen ist es verständlich, daß zu einer Zeit, in der Tuberositas und Epiphyse entweder vollkommen oder, wie zuletzt beschrieben, unvollkommen durch eine Knorpellage von der Diaphyse geschieden sind, durch sehr heftig einwirkende Gewalten Loslösungen oder Abreißungen in dieser Knorpelzone eintreten können. Wir sehen dies darin bestätigt, daß fast sämtliche vorliegenden Verletzungen ein Alter betreffen, in dem der beschriebene Zustand die Regel ist.

Nur in 4 Fällen finden wir bei älteren Männern einen Abriß der Tuberositas. Diese Tatsache suchen Gaudier und Bouret (7) dadurch zu erklären, daß man auch bei älteren Personen Frakturen in Linien verlaufen sieht, in denen in der Jugend knorpelige Verbindung zwischen den Knochenteilen bestand.

Wenden wir uns nun der Ursache und dem Mechanismus zu, durch die die Abrißfrakturen der Tuberositas tibiae zustande kommen, so sehen wir, daß sie fast ausschließlich durch indirekte Gewalteinwirkung entstehen. Aus der Zahl der in der Literatur

niedergelegten Fälle lassen sich nur zwei finden, die für eine Entstehung des Bruches durch direkte Gewalt sich heranziehen ließen: zunächst der Fall von Lauenstein (18), den Müller (18) veröffentlicht, bei dem ein Gymnasiast mit dem rechten Knie beim Springen gegen einen Bock schlug. Doch ist L. selbst der Ansicht, daß die Verletzung nicht durch das Anschlagen des Knies, sondern durch eine heftige Muskelaktion erfolgt sei. In dem Falle von Sendler (30) fiel der Kranke von einem Gewächshaus und schlug mit dem linken Knie auf eine Kante hartgefrorenen Bodens auf. Doch ist dabei angegeben, daß der Unterschenkel im Kniegelenk maximal gebeugt war. Aus fast allen anderen Fällen geht hervor, daß die Fraktur durch indirekte Gewalt entstanden ist, und zwar durch eine übermäßige und plötzliche Aktion des Musculus quadriceps. Gaudier und Bouret (7) unterscheiden zwei verschiedene Arten von Mechanismus. Einmal entsteht die Abrißfraktur durch eine übermäßig heftige und gewaltsame Beugung des Unterschenkels im Kniegelenk (also durch Überdehnung) oder sie kommt zustande, wenn das Individuum bei einem Fall oder Sprung nach Einsinken in die Kniee durch eine gewaltsame Quadricepskontraktion einen Fall nach rückwärts vermeiden will. Meines Erachtens ist diese scharfe Trennung meist nicht durchzuführen, sondern es wird sich beim Zustandekommen der Fraktur gewöhnlich um eine Kombination einer übermäßigen plötzlichen Dehnung des Kniestreckapparates infolge forcierter Beugung mit gleichzeitiger krampfartiger Kontraktion des M. quadriceps handeln. In unserem Falle liegt dieser Mechanismus zweifellos vor, denn Pat. gab an, daß er durch den fehlerhaften Sprung in die Knie gesunken und mit dem Oberkörper gleichzeitig nach hinten übergefallen sei.

Vergegenwärtigen wir uns nun die Ausführungen über die Entwicklungsgeschichte, so wird man leicht erklärlich finden, daß eine heftige, gewissermaßen krampfartig auftretende Muskelkontraktion, verbunden mit einer maximalen Spannung des Kniegelenkbandes zu einem Abriß der Tuberositas, an deren ganzer Oberfläche letzteres inseriert, führen kann, wenn sie einsetzt zu einer Zeit, wo Tuberositas und Epiphyse noch durch eine Knorpellage von der Diaphyse getrennt sind oder wenigstens die Verknöcherung eben erst im Beginn steht.

Eine von den Rißfrakturen der Tuberositas tibiae ist als ein reiner Dehnungsbruch anzusehen; ich meine den Fall von Volkmann (35), in dem ein sehr lange Zeit im Gipsverbande immobilisiertes Kniegelenk gewaltsam in Narkose gedehnt worden ist; hierbei brach die

Tuberositas ab. Eine eventuelle Kontraktur des Muscul. quadriceps kann man ausschließen, denn Volkmann sagt selbst, daß dieser so atrophisch war, daß er das abgebrochene Knochenstück nicht einmal nennenswert zu dislozieren vermochte.

Als sehr wesentlich für die Ätiologie der Verletzung muß noch angeführt werden, daß sie fast immer beim Turnen resp. Springen eintrat, also bei Gelegenheiten, die eine sehr lebhafte und kräftige Muskelaktion erfordern. Es ist daher sehr bezeichnend, daß unter den 29 Fällen so sehr viele Gymnasiasten resp. Schüler sich befinden, die die Verletzung beim Springen in der Turnstunde akquirierten.

Nach Gaudier und Bouret (7) kann man zwei Arten der Abrißfraktur der Tuberositas tibiae unterscheiden: Eine vollständige und eine unvollständige. Bei ersterer ist das ganze Bruchstück aus seiner Umgebung gelöst und nach oben disloziert, bei letzterer hängt es noch mit seinem oberen Ende mit der Epiphyse zusammen und ist mit seiner Spitze um die Querachse, gleichsam wie in einem Scharnier, nach oben gedreht. In unserem Fall haben wir beiderseits eine vollständige Abrißfraktur vor uns und nur die Art der Dislokation ist eine verschiedene. Auf der linken Seite ist das obere Ende wenig von seinem Platz verschoben, die Spitze dagegen so weit um die Querachse nach oben gedreht, daß Tuberositas und Tibiadiaphyse einen Winkel von etwa 130° miteinander bilden. Auf der linken Seite dagegen ist das Bruchstück nach hinten und oben in die Gelenkspalte selbst disloziert, während die Drehung um die Querachse nur gering ist. Wenn wir unsern Fall als zwei Abrißfrakturen rechnen, liegt unter 29 Beobachtungen 14 mal ein vollständiger, 8 mal ein unvollständiger Abrißbruch vor. 7 mal findet sich keine Angabe.

Die Größe des Bruchstückes ist sehr verschieden, je nachdem es nur aus der Tuberositas besteht, oder noch einen Teil des Tibiakopfes in sich begreift. Es bestand 18 mal nur aus der Tuberositas und 7 mal noch aus einem Teil der Epiphyse resp. der Gelenkflächen. In dem Fall von Gaudier und Bouret (7) war es in der Mitte noch einmal durchgebrochen infolge einer Einkeilung in den Gelenkspalt. Auch die Art der Verletzung und die Größe des Bruchstückes müssen natürlich in einem Zusammenhang mit der jeweiligen Entwicklungsphase der oberen Epiphyse stehen. Tritt die Verletzung zu einer Zeit ein, wo noch ein gesonderter Knochenkern der Tuberositas besteht, oder wo die Vereinigung zwischen ihm und der Epiphyse eben im Beginne ist, so wird der Bruch

sehr wahrscheinlich an dem Treffpunkt von Epiphyse und Tuberositas eintreten, das Bruchstück wird allein aus der Tuberositas bestehen. Bilden aber Tuberositas und Epiphyse ein festes Ganze und sind sie als solches noch vollständig oder unvollständig von der Tibiadiaphyse durch eine Knorpellage getrennt, so wird leicht die Bruchlinie durch die Dicke der Epiphyse sich fortsetzen und ein Teil der Gelenkflächen mit inbegriffen werden können, wie die nebenstehende schematische Figur zeigt.

Die Dislokation besteht entweder nur in einer mehr oder weniger starken Drehung der Spitze um die Querachse oder aber um eine vollständige Verschiebung des Bruchstücks nach oben durch Quadricepszug. In 3 Fällen wurde noch eine Einklemmung des nach oben dislozierten Bruchstückes in den Gelenkspalt beobachtet. (Sendler (30), Gaudier und Bouret (7) und in unserem eigenen Fall auf der linken Seite.)

Fig. 4.

Der Symptomenkomplex ist bei der Verletzung folgender: In dem Moment der Verletzung spüren die Patienten einen heftigen Schmerz in der Kniegegend und bei der Palpation ist entweder die Gegend der Tuberositas oder aber auch das Kniegelenk selbst druckempfindlich. Die Patienten können nicht gehen, sie können keine Streckung im Kniegelenk ausführen und auch nicht das gestreckte Bein von der Unterlage erheben. Die Funktion des Kniegelenks ist also aufgehoben. Sehr rasch tritt nach der Verletzung eine Anschwellung des Kniegelenks und seiner Umgebung ein, verbunden mit blutiger Sugillation der ganzen Hautpartie, die in unserem Fall bis zur Mitte des Unter- bezw. Oberschenkels reichte. Die Schwellung ist oft nur eine reine Weichteilschwellung. In der Mehrzahl der Fälle geht die Verletzung aber noch mit einem sehr starken Bluterguß ins Kniegelenk einher. Dieser Bluterguß wurde in 11 Fällen konstatiert, davon 3 mal bei unvollständigem Abriß, und wird hier dadurch erklärt, daß der oberhalb der Insertionsstelle des Lig. patellae zwischen ihm und den Knochen liegende Schleimbeutel, der meist mit dem Gelenk kommuniziert, einreißt. Wir können also je nach der Beteiligung des Kniegelenks auch noch zwischen intra- und extraartikulären Verletzungen der Tuberositas unterscheiden.

Lauenstein (18) gibt ausdrücklich an, daß wohl eine Schwellung der Gelenkgegend, aber kein Erguß in die Gelenkhöhle bestanden habe.

Dadurch, daß der untere Ansatz des Lig. patellae proprium durch den Abriß des Knochens, an dem es inseriert, nach oben verschoben wird, muß notwendigerweise auch die Patella mehr oder weniger nach oben rücken, je nachdem es sich um einen vollständigen oder unvollständigen Bruch handelt. Dieser Hochstand der Patella ist in 14 Fällen direkt angegeben und betrug bis zu 4 Querfinger. Sendler (30) gibt in seinem Fall ausdrücklich an, daß kein solcher Hochstand bestanden habe; es ist dies aber sehr leicht aus der tiefen Einkeilung des Bruchstückes in den Gelenkspalt zu erklären.

In den meisten Fällen besteht abnorme Beweglichkeit des abgerissenen Bruchstückes; mitunter kann man Krepitation nachweisen (Müller (18), Lauenstein (18), Lotheisen (12).

Bei der Betrachtung der Symptome macht Gaudier (7) einen scharfen Unterschied zwischen den unvollständigen und vollständigen Rißbrüchen: Bei ersteren soll die Schwellung mehr subartikulär sitzen und weniger das eigentliche Gelenk betreffen. Der Hochstand der Patella soll gering (nur 1—2 cm) und die Form des Kniegelenks erhalten sein. Das fühlbare Bruchstück soll keine seitlichen Bewegungen zulassen und Krepitation infolgedessen nicht vorhanden sein. An Stelle des normalen Sitzes der Tuberositas ist eine Vertiefung fühlbar. Dagegen muß geltend gemacht werden, daß die Gelenkkonturen nur sehr selten erhalten sein werden, weil die Weichteile der Kniegelenksgegend sehr rasch anschwellen, auch wenn die Gelenkhöhle als solche nicht beteiligt sein sollte.

Bei den vollständigen Abrißbrüchen soll man einen sehr starken Hochstand der Patella sehen, es soll sehr große Beweglichkeit der Patella und ein starker Bluterguß im Kniegelenk vorhanden sein. Oft sei Krepitation fühlbar und eine abnorme Beweglichkeit nach allen Seiten möglich.

Von der Diagnose sagt Vullier (36), sie sei leicht und er leitet sehr schön und theoretisch die Differentialdiagnose zwischen Fractura patellae, Abriß der Tuberositas tibiae und Ruptur des Kniescheibenbandes ab. Er betont, daß im ersten Falle die Patella der verletzten Seite kleiner sei als die der gesunden, daß im zweiten Falle die Patella intakt gefunden wurde bei abnormer Beweglichkeit des Bruchstückes und bei Lokalisation des Schmerzes in die Gegend der Tuberositas. Endlich soll man im letzten Fall

fühlen, daß Patella und Tuberositas intakt sind und nur das Fehlen der Kniescheibe vor dem Gelenkspalt soll auf die Diagnose hinweisen. Meines Erachtens ist die Diagnose aber in den allerwenigsten Fällen so leicht zu stellen, denn meistens bekommen wir die Patienten erst zu Gesicht, wenn bereits eine starke Schwellung der ganzen Kniegelenksgegend eingetreten ist, durch die man kaum etwas hindurch fühlen kann. Daher kommt es auch, daß die Verletzung in diesem Stadium der Schwellung oft verkannt und für eine Patellarfraktur gehalten wird, auch wenn man die Tuberositas fühlt, die dann für das untere Bruchstück der Patella angesprochen wird. (Will (40), Gaudier und Bouret (7), eigene Beobachtung rechte Seite). Andere Autoren mußten zunächst überhaupt von der Stellung einer Diagnose absehen (Lotheisen (12), und Vulliet (36) dachte an eine Epiphysenlösung, weil der Druckschmerz nicht auf die Gegend der Tuberositas beschränkt war, sondern sich nach beiden Seiten erstreckte. Wenn man noch vor Eintritt der Schwellung den Kranken direkt nach der Verletzung zu Gesicht bekommt, oder wenn das Knie durch geeignete Behandlung abgeschwollen ist, dürfte die Diagnose nicht schwer zu stellen sein. Der Hochstand der intakten Patella, die Fühlbarkeit und abnorme Beweglichkeit (ev. Krepitation) der Tuberositas und der Mangel in der Funktion des Gelenks deuten schon auf die vorliegende Verletzung hin. In dem Stadium der starken Schwellung der Gelenksgegend aber gibt uns nur die Röntgendurchleuchtung einen sicheren Aufschluß über die Natur des vorliegenden Falls, wie denn auch in unserem Fall erst die sofort vorgenommene Röntgenaufnahme völlige Klarheit schaffte.

Die Prognose ist im großen und ganzen genommen günstig, man muß jedoch bei der Beurteilung derselben nach der vorliegenden Kasuistik scharf trennen nach der Art der Behandlung, die die Verletzten erfahren haben, d. h. ob sie mechanisch oder operativ behandelt sind. Von den 29 zusammengestellten Fällen (unseren Fall wieder als zwei Verletzungen gerechnet) sind 23 nicht operativ und 6 operativ behandelt. Von den 23 erstgenannten wird in 11 Fällen das funktionelle Resultat als ein ausgezeichnetes bezeichnet. (Fälle 10, 11, 12, 13, 14, 15, 17, 18, 19, 22, 29.) Bei dem Kranken von Morgan (17) blieb ein leichtes Lahmen zurück. Bei dem Fall Heydenreich (8) zog sich die Heilungsdauer sehr in die Länge und der Kranke mußte lange Zeit einen Apparat tragen. Der Patient von Vogt (34) behielt eine Beschränkung in der Flexion und Extension. Auch der Kranke von Sistach (32) mußte einen

Apparat tragen. In dem Fall von Sendler (30) blieb die Unfähigkeit, länger zu gehen, zurück und Pat. knickte leicht nach hinten über, so daß später noch eine Operation notwendig wurde. Der verletzte Offizier Wollenbergs (43) erlangte zunächst wieder seine Felddienstfähigkeit für kurze Zeit, jedoch traten nach $^1/_2$ Jahr wieder Beschwerden in dem verletzten Knie auf, und es hatte sich eine ausgesprochene Atrophie des Muskul. Quadriceps ausgebildet. Der Fall Vulliet (36) war dadurch kompliziert, daß nach 2 Monaten ein abermaliger Abriß der eben angeheilten Tuberositas eintrat, der nach weiteren 2 Monaten aber zur völligen Heilung führte. Die übrigen Fälle enthalten keine Angabe über den funktionellen Erfolg.

In den 23 mechanisch behandelten Fällen kann man neunmal nachweisen, daß eine knöcherne Heilung erzielt worden ist. Neun Fälle lassen keinen bestimmten Schluß zu und in 5 Fällen ist eine Pseudarthrose eingetreten [Vogt (34), Sistach (32), Heydenreich (8), Sendler (30), Wollenberg (43)]. Im Falle Heydenreich (8) hatte sich das nach oben verschobene Bruchstück verdickt und bildete eine Art supplementärer Kniescheibe, deren Natur erst 2 Jahre später, gelegentlich einer neuen Knieverletzung, erkannt wurde [Gaudier und Bouret (7)]. Was aus solch einem abgerissenen, dislocierten und fibrös angeheilten Knochenstück werden kann, zeigen die Röntgenbilder, die Wollenberg (43) in seiner Arbeit gebracht hat. Die abgerissene Tuberositas ist nach oben gestiegen und hat sich so vergrößert, daß sie durch ihren Sitz vor dem Gelenkspalt gewissermaßen die Funktion der nach oben dislozierten Patella übernommen hat.

Die Behandlungsdauer schwankt in den mechanisch behandelten Fällen zwischen 2 und 5 Monaten.

Vergleichen wir mit diesen Resultaten die der operativ behandelten Patienten, so ergibt sich folgendes: Die 6 operierten Fälle [Will (40), Sandberg (26), Demmermann (4), Gaudier und Bouret (7) und unsere doppelseitige Verletzung] heilten alle mit Restitutio ad integrum sowohl in anatomischer wie in funktioneller Hinsicht aus. Die Behandlungsdauer betrug bei: Will (40) 2 Monate, Dammermann (4) $1^1/_2$ Monate, Gaudier und Bouret (7) 3 Wochen und bei unserer Beobachtung 2 Monate. Wir sehen also, daß der Erfolg der operativen Behandlung ein durchaus vollständiger und die Heilungsdauer eine relativ kurze ist. Von den mechanisch behandelten Fällen ist ja auch der größte Teil vollkommen geheilt, aber wir sehen unter ihnen doch eine Anzahl von

funktionellen Mißerfolgen und von Pseudarthrosenbildungen eintreten.

Welchen Weg die Therapie einzuschlagen hat, ergibt sich aus den vorstehenden Ausführungen. Die Hochlagerung des Beins und die Fixation auf einer Schiene soll den Musculus quadricps entspannen und ein weiteres Hinaufrücken des Bruchstücks und der Patella verhindern. Sodann muß der Schwellung durch geeignete Mittel, wie Eisblase, feuchte Einwickelungen usw. entgegengearbeitet werden. Erst wenn die Abschwellung erreicht ist, kann man sich über die weiter zu ergreifenden Maßnahmen schlüssig werden. Ist die Abrißfraktur eine unvollständige und die Spitze der Tuberositas nicht zuweit nach oben verschoben, so wird man eine mechanische Therapie versuchen können; ich stehe jedoch auf dem Standpunkte, auch in diesen Fällen lieber das absolut sichere operative Verfahren einzuschlagen. Die mechanische Therapie besteht mit einigen Variationen bei allen Autoren darin, daß man den Musculus quadriceps durch Hochlagerung entspannt, daß man die Kniescheibe nach unten zu drängen und das dislozierte Bruchstück zu reponieren und durch Heftpflasterstreifen in seiner Lage zu halten versucht. Das ganze Bein wird entweder auf einer Schiene oder durch einen Gips- oder Wasserglasverband fixiert. Nach einiger Zeit wird mit Massage und passiven, später mit aktiven Bewegungen und orthopädischen Übungen begonnen.

Wenn dagegen eine sehr starke Umdrehung des Bruchstücks um seine Querachse vorliegt und wenn es sich um eine vollständige Abrißfraktur mit Beteiligung der Gelenkflächen und einen starken Bluterguß ins Kniegelenk handelt, soll man nach unserer Ansicht immer operativ vorgehen. Ob man sich dazu eines U-förmigen Schnittes bedient, den Gaudier und Bouret warm empfehlen, oder ob man sich die Frakturstelle durch einen Längsschnitt freilegt, wie es in den Fällen Will(40), Sandberg(26), Dammermann(4) und in unseren beiden geschehen ist, tut wenig zur Sache. Die Wahl des Befestigungsmittels des Bruchstückes wird sich dem Operateur aus dem Befunde ergeben, je nachdem die Reposition leicht oder schwer war und das Bruchstück die Neigung zeigt, sich wieder zu dislozieren. Will(40) befestigte es mit einem Bohrer, der 17 Tage lang liegen blieb. Sandberg(26) und Dammermann(4) geben an, daß das Bruchstück angenagelt wurde, in letzterem Fall mit einem Elfenbeinstift. Für Bruchstücke, die sich schwer reponieren lassen und die doppelt gebrochen sind, haben Gaudier und Bouret(7) ein besonderes Verfahren angewandt,

indem sie einen Silberfaden oberhalb der Tuberositas durch das Ligament. Patellae und durch die Tibiadiaphyse führen. Darnach haben sie das Bruchstück noch mit einer Art Zimmermannsklammer festgenagelt. In unserem Fall gelang auf der rechten Seite die Reposition leicht und das Fragment ließ sich durch dicke Katgutnähte gut fixieren. Auf der linken Seite ließ es sich schwerer an seinem Platze halten und wurde deswegen mit einem Metallnagel festgenagelt.

Durch die operative Behandlung erzielt man einmal exakteste Reposition und sicherste Fixation der abgerissenen Tuberositas. Sodann können Massage des Quadriceps und Bewegungen früher einsetzen, die das Heilverfahren nicht unwesentlich abgekürzen und eine vollkommene Wiederherstellung der normalen Funktion gewährleisten.

Mit einigen Worten muß ich noch auf die eingangs erwähnten, von Schlatter(28) als typisches Krankheitsbild beschriebenen geringfügigen Verletzungen im unteren Abschnitt der Tuberositas eingehen. Winslow(42) nennt dieselben direkt Schlattersche Krankheit. Ich lasse zunächst in ganz kurzen Zügen die Krankengeschichten folgen:

Der erste Fall betrifft einen 13jährigen Jungen, nach dessen Angaben die Schmerzen vor etwa $^1/_2$ Jahr plötzlich abends vor dem Zubettgehen entstanden sein sollen. Bewegungsstörungen und Anschwellung des Kniegelenks sollen nicht, dagegen Druckempfindlichkeit des Tibiakopfes vorhanden gewesen sein. Untersuchungsbefund: Nur leichte Prominenz an der Vorderfläche des Caput tibiae und eine Druckempfindlichkeit, die auf diese Stelle lokalisiert ist. Geringe Abmagerung der Oberschenkelmuskulatur. Das $^3/_4$ Jahre nach der Verletzung aufgenommene Röntgenbild zeigt nach Schlatters(28) Ansicht, daß die Spitze des Hackenfortsatzes abgebrochen und nach vorn dislociert ist.

Beobachtung 2. 16jähriger Mensch fiel vor 4 Jahren beim Fußballspiel auf das rechte Knie, spielte weiter und spürte, abgesehen von einem leichten Knacken, nichts im Kniegelenk. Funktion in den nächsten 4 Wochen ungehindert. Nach dieser Zeit traten ganz leichte Schmerzen im Tibiakopf und eine geringe Gelenkschwellung ein. Erstere blieben die folgenden Jahre abwechselnd mehr oder weniger stark, ohne daß Patient seine beruflicbe Tätigkeit unterbrechen mußte.

Untersuchungsbefund 2 Jahre nach der Verletzung: Anschwellung der Haut über dem Caput tibiae von Handtellergröße. Scharf lokalisierte Druckempfindlichkeit $2^1/_2$ cm unterhalb des Gelenkspaltes in der Ausdehnung eines 5 Centimesstückes. Keine Funktionsstörung. Röntgenaufnahme $4^1/_2$ Jahre nach der Verletzung ergibt nur noch eine Prominenz der Tuberositas, während Epi- und Diaphyse keine Trennung mehr aufweisen.

Beobachtung 3: Der 14jährige Junge gibt an, daß Schmerzen in seinem rechten Knie vor 1 Jahr ohne nachweisbare Ursache aufgetreten seien, ohne eine nennenswerte Bewegungsbeschränkung hervorzurufen. Auf Schonung und Jodpinselungen gingen sie zurück und traten nach $^1/_2$ Jahre beim Turnen wieder ein, ohne indes zu schwereren Störungen zu führen und bestanden jetzt mit freien Intervallen fort.

Untersuchungsbefund: Tuberositas rechts prominenter als links. Druckempfindlichkeit, die scharf auf die Tuberositas lokalisiert ist. Geringe

Fig. 4.
Linkes Kniegelenk bei der Entlassung.

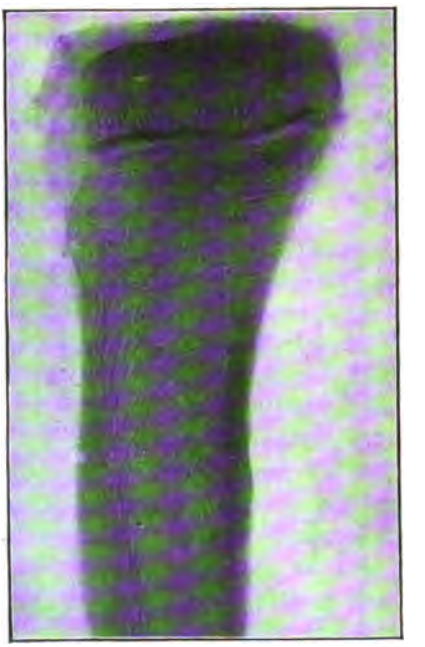

Fig. 5.
Röntgogramm eines oberen Tibiakopfes von einem 14jährigen Jungen. Die Tuberositas ist noch vollkommen knorpelig.

Abmagerung der Muskulatur des rechten Oberschenkels. Keine Funktionsstörungen. Das Röntgenbild zeigt eine breitere Spalte zwischen der Diaphyse und dem „abgebrochenen" Epiphysenfortsatz.

Beobachtung 4. Der 14jährige Junge klagt seit $^1/_2$ Jahre über Schmerzen im rechten Knie und schleppt das rechte Bein etwas nach. Eine Ursache weiß er nicht anzugeben. Der Turnunterricht wurde niemals ausgesetzt.

Untersuchungsbefund: Funktion des Knies normal. Inspektion ergibt keine Veränderungen. Einziges Symptom ist der Druckschmerz, der auf die Tuberositas lokalisiert ist und eine geringe Prominenz derselben. Im

Röntgenbilde ist die untere Spitze der Tuberositas etwas abgehoben und die vordere Tibiakante soll unterhalb der Epiphysenspitze unscharf konturiert sein.

Beobachtung 5. Patient fiel als 12jähriger Junge beim Springen über ein Seil auf das rechte und linke Knie bei flektiertem Unterschenkel. 2 Wochen Bettruhe, darnach konnte er $^1/_2$ Jahr ohne Beschwerden einhergehen. Darnach traten wieder Schmerzen auf und die Untersuchung ergab eine geringe Schwellung der ganzen Gelenksgegend, teigige Schwellung und scharf lokalisierte Schmerzhaftigkeit auf Druck über der Tubero-

Fig. 6.

Röntgogramm des Tibiakopfes eines 15jährigen Mädchens. Die Tuberositas ist verknöchert und bildet mit der oberen Epiphyse ein Ganzes. Aber beide sind noch von der Diaphyse durch Zwischenknorpel getrennt.

sitas. Flexion nicht gestört, aber mit Schmerzen verbunden. Verdacht auf Tuberkulose des Kniegelenks. Soolumschläge im Krankenhaus, nach einigen Monaten waren alle Beschwerden verschwunden. Im Röntgenbild soll die Spitze des Epiphysenfortsatzes gegenüber dem gesunden Knie kallös verdickt sein.

Beobachtung 6. Der $13^1/_2$jährige Junge erinnert sich nachträglich, daß die Schmerzen im linken Kniegelenk vor 2 Wochen beim Abspringen vom Pferd eingetreten und seit 8 Tagen infolge größerer Anstrengungen stärker geworden seien. Bisherige Diagnose: Entzündung der Bursa infrapatellaris profunda.

Untersuchungsbefund: In der Gegend der Tuberositas tibiae ist eine leichte Anschwellung sicht- und fühlbar. Eine Druckempfindlichkeit ist scharf auf die Gegend der Tuberositas beschränkt. Ein Kleisterverband von 9tägiger Dauer bringt die Beschwerden zum Verschwinden. Ein $2^1/_2$ Monate nach den Verletzung aufgenommenes Röntgenbild zeigt zwischen der Spitze des Epiphysenfortsatzes und der Tibiadiaphyse eine klaffende Spalte.

Beobachtung 7 ist unter die wahren Abrißfrakturen der Tuberositas tibiae zu rechnen und unter den Krankengeschichten dort aufgeführt.

Beobachtung 8. Der 14jährige Junge leidet seit 3 Monaten an Schmerzen in der Gegend der Tuberositas, über deren Ursache er nichts anzugeben weiß. Es wurde vom Prof. Krönlein ein tuberkulöser Herd im Caput tibiae angenommen. Eine mäßige Schwellung über der Tuberositas ging ganz allmählich ohne Behandlung zurück, so daß die Beschwerden mit der Zeit gänzlich verschwanden. Eine Röntgenuntersuchung konnte um diese Zeit (1896) noch nicht gemacht werden.

Schlatter (28) bezeichnet die in den vorstehenden Krankengeschichten beschriebene Affektion als Absprengungen des das Caput tibiae vorne schnabelförmig umfassenden Fortsatzes der oberen Tibiaepiphyse, also mit anderen Worten als Frakturen des Epiphysenfortsatzes. Nach Schlatter (28) sind noch mehrere derartige Fälle beschrieben worden von Weber (38), der einen 14jährigen Patienten betraf, bei dem die Affektion ohne bemerkte Veranlassung eintrat, von Osgood (19) und von Donoghue (5), der als einziger die Beobachtung bei einem 13jährigen, muskelstarken Mädchen macht. Winslow (42) und v. Lesser (10) beobachteten die von Schlatter mitgeteilte Erkrankung doppelseitig bei Knaben von 14 bzw. $14^1/_2$ Jahren und ersterer erzielte Heilung durch Exkochlation der spongiösen Knochensubstanz. Da mit vollständiger Verknöcherung der Tuberositas mit ihrer Umgebung die Beschwerden verschwinden, regt v. Lesser an, diese durch Einschlagen eines Elfenbeinstiftes zu beschleunigen.

Diese Deutung des oben skizzierten Krankheitsbildes hat auf der Hauptversammlung des ärztlichen Zentralvereins in Olten heftigen Widerspruch von seiten der Herren Schuler (29) und Bähr (2) erregt. Ersterer hielt Schlatter (28) entgegen, daß von einer Fraktur keine Rede sein könnte wegen des Mangels einer Ursache und einer Funktionsstörung und eines eindeutig aufzufassenden Röntgenbildes. Er meint, daß die Diagnose Schlatters (28) auf einem Irrtum in der Deutung der Röntgenplatten beruhe und nimmt an, daß es sich, wenigstens in dem Fall 5, um eine Ostitis in der Epiphysengegend an dem wachsendem Knochen

handelt. Auch Bähr (2) wendet sich mangels jeglicher klinischer Erscheinungen gegen die Diagnose „Fraktur" und meint, daß es sich um eine falsche radiologische Deutung handelt. Schlatter (28) betonte demgegenüber nochmals ausdrücklich, daß er an seiner Diagnose der Fraktur des schnabelartigen Fortsatzes der oberen Tibiaepiphyse festhalten müsse und betont, daß die Abreißung resp. Abhebung eines kleinen Knorpelteils keine Frakturen wie die Frakturen ausgebildeter Knochen hervorzurufen braucht. Gerade die langandauernden Beschwerden in dem Kniegelenk und der auf die Tuberositas lokalisierte Druckschmerz seien charakteristisch für die von ihm beschriebenen Verletzungen. Auch Vulliet (36) spricht sich gegen die Annahme einer Fraktur aus und zwar nicht allein aus dem Mangel klinischer Symptome, sondern weil er sich nicht durch die Röntgenbilder, die er mit der Erlaubnis Schlatters nochmals in seiner Arbeit zum Abdruck bringt, von dem Vorhandensein einer Fraktur überzeugen kann.

Mir ist es ebenfalls unmöglich, mich der Schlatterschen Ansicht anzuschließen. Sehen wir uns nun den Symptomenkomplex dieser „Frakturen" etwas näher an. Befallen sind Jungen im Alter von 12—14 Jahren und meist ist das rechte Knie betroffen. In den Fällen 1, 3, 4 und 8 kann eine Ursache für die „Fraktur" nicht angegeben werden. Im Fall 2 waren die Beschwerden eine Folge eines Falles auf das Knie, die Schmerzen setzten aber erst 4 Wochen nach der Verletzung ein. Im Fall 6 entstanden die Schmerzen, wie der Junge sich nachträglich erinnert, nach einem Sprung über das Pferd, die Funktion des Gelenks war aber nicht alteriert. Nur in dem Fall 5, wo Pat. beim Springen auf das Knie gefallen war, mußte wegen der Schmerzen im Gelenk und einer geringen Quetschwunde an der Kniescheibe 14 Tage lang das Bett gehütet werden. Wir sehen also, daß in: 4 von 7 Fällen eine Ursache für eine Fraktur überhaupt nicht ausfindig zu machen ist, in einem Fall setzen die Schmerzen erst 1 Monat nach dem Unfall ein und in 6 von den 7 Fällen bestand keinerlei Veränderung der Funktion.

Der Untersuchungsbefund wurde bald nach der Verletzung (14 Tage) im Fall 6, im Fall 5 nach 5 Monaten, im Fall 1 und 4 $^1/_2$ Jahr, im Fall 3 1 Jahr und im Fall 2 nach 2 Jahren erhoben. Bei allen konstant wurde noch eine auf die Tuberositas tibiae lokalisierte Druckempfindlichkeit gefunden, in den Fällen 2, 5, 6 und 8. Es ist doch recht merkwürdig, daß ein lokalisierter Druckschmerz noch 1—2 Jahre nach einer Fraktur bestehen soll und

daß ebensolange eine teigige Schwellung nach einer so geringfügigen Läsion zurückbleiben soll. Aber auch die Durchsicht der Röntgenaufnahmen kann mich nicht davon überzeugen, daß es sich in den beschriebenen Fällen um Abrißbrüche handelt. Die Figuren 3, 4, 5b und 6 zeigen lediglich einen Spalt zwischen Epiphysenfortsatz und Diaphyse, der am unteren Ende etwas mehr klaffte als am oberen. In 5b soll der Förtsatz kallös verdickt sein gegenüber der gesunden Seite. Aber einmal ist dies Bild weniger scharf als das der gesunden Seite und dann kann der Fortsatz auf dem Röntgenbilde auch etwas dicker erscheinen, wenn die Aufnahme nicht ganz genau in senkreckter Richtung gemacht ist. In Fig. 1 sieht man einen Spalt zwischen einem an der Tibiadiaphyse sitzenden Knochenkörper und einem an der Epiphyse nach unten reichenden Fortsatz und ich kann mir sehr wohl vorstellen, daß es sich hier um die zwischen dem Knochenkern der Tuberositas und dem nach unten wachsenden Fortsatz der oberen Epiphyse liegende Knorpelschicht handelt. Ich hatte kürzlich Gelegenheit, ein oberes Tibiaende von einem 15jährigen Individuum zu erhalten, das auf dem beigegebenen Röntgenbilde Fig. 6 deutlich zeigt, daß eine Spalte zwischen dem nach unten reichenden Epiphysenfortsatz und der Diaphyse besteht und unten weiter klafft als oben. Außerdem zeigt die Tuberositas in ihrer Mitte einen Knick, den man sehr wohl für eine Abknickungsstelle halten könnte, der aber nur die Vereinigungsstelle zwischen dem Knochenkern und der oberen Tibiaepiphyse darstellt.

Nach diesen Ausführungen ist es mir unmöglich, in den von Schlatter mitgeteilten Fällen wirkliche Frakturen zu erblicken.

Zum Schlusse habe ich die mir bekannt gewordenen Fälle von wirklicher Abrißfraktur der Tuberositas tibiae zusammengestellt und lasse die Krankengeschichten kurz folgen.

1. Key: The Lancet 1827. Vol. II, S. 32.

Männliches Individuum, 59 Jahre alt. Mechanismus und Ursache nicht angegeben. Gefallen? Mechanische Behandlung. Eine vollständige Vereinigung der Tuberositas schien erzielt zu sein.

2. Morgan: Medical Times and Gazette 1853. t. I, S. 258.

Männliches Individuum, 27 Jahre alt. Ursache: Wollte einen Fall nach rückwärts vermeiden. Linke Seite. Bruchstück besteht aus der Tuberositas. Vollständiger Bruch. Mechanische Behandlung (Extension und Elevation.) Kann nach 8 Wochen umhergehen und das Knie beugen. (Beide Fälle zitiert nach Gaudier und Bouret.)

3. Malgaigne: Traité des fractures et des luxations. t. II, S. 924.

Männliches Individuum, 23 Jahre alt. Ursache: Machte ein gewaltige Anstrengung, seinen Unterschenkel, der unter einem zu Fall gekommenen

Pferd festgehalten wurde, hervorzuziehen. Behandlung: Einige Tage Ruhe. M. sah den Pat. 1 Jahr nach der Verletzung und konnte einen kleinen knöchernen Tumor in der Gegend der Insertion des Lig. patellae pr. feststellen.

4. Richet: Traité pratique d'Anatomie et médico-chirurg. S. 1052.

Männliches Individuum, 45 Jahre alt. Ursache: Forcierte Beugung. Fragment besteht aus der Tuberositas. Bruch ist unvollständig. Mechanische Behandlung (Bandagen). Erfolg: der Kranke heilte, behielt aber einen knöchernen Vorsprung. (Zitiert nach Gaudier und Bouret.)

5. Pitha. Kondukteur, der über eine Pfütze springend, einen Fall nach rückwärts vermeiden wollte und dabei ein lautes Krachen verspürte. Lig. Patellae samt Tuberositas ausgerissen. Hochstand der Patella vier Querfinger.

6. Pitha: Junger Offizier. Fall beim Tanzen. Wahrscheinlich gleicher Mechanismus.

7. Vogt.

Männliches Individuum, 14 Jahre alt. Ursache: glitt beim Springen über ein Pferd aus und konnte durch übermäßige Muskelanstrengung einen Fall vermeiden. Rechte Seite. Spürte sofort heftigen Schmerz und konnte darnach das Bein nicht mehr bewegen. Unvollständiger Abriß der Tuberositas. Hochstand der Patella 2,5 cm. Starker Bluterguß. Mechanische Therapie. (Planum inclinat.) Eisblase. Heilung mit fibrösem Kallus. Funktion erheblich beschränkt.

8. Volkmann teilt bei dem Referat über Vogts Arbeit eine eigene Erfahrung mit.

Männliches Individuum, 20 Jahre alt, Student, der an Coxitis mit starker Adductions- und Flexionsstellung litt und dem zwecks Besserstellung das Hüftgelenk in Narkose beweglich gemacht werden sollte. Dabei wurde das Kniegelenk, das die ganze Zeit überhaupt nicht bewegt worden war, gebeugt und in demselben Augenblick riß die Tuberositas ab. Infolge hochgradiger Atrophie des Quadriceps wurde das Bruchstück nicht nennenswert disloziert und unter einem Gipsverband trat Heilung ein.

9. Sistach zitiert nach E. Müller: die Rißfraktur der Spina tibiae.

49jähriger Maurer wollte, als ihn zwei Personen überfallen hatten und zu Boden zu werfen suchten, einen Fall nach rückwärts vermeiden. Sah den Fall voraus, arbeitete ihm entgegen, fiel aber trotzdem endlich hin und konnte sich nicht erheben. Befund: Rechte Seite. Starker Erguß im Kniegelenk. Patella steht 4,5 (!) cm höher als links. Streckung im Kniegelenk aktiv unmöglich. Das Fragment ist von der Tibia vollständig abgerissen und steht 4 cm oberhalb des Tibiakopfes. Horizontale Länge 4,9 cm. Vertikale Höhe 2 cm. Behandlung durch Heftpflasterstreifen und Dextrinverband. Heilungsdauer bis zur Wiederherstellung der normalen Funktion 17 Monate. Heilung erfolte unter Bildung einer Pseudarthrose zw. Fragment und Tibiakopf und war gestört durch das unsinnige Verhalten des Pat.

10. Heydenreich, zitiert nach Gaudier und Bouret.

Männliches Individuum, 18 Jahre alt. Ursache der Verletzung: For-

cierte Beugung. Behandlung: Extensionsverband während 5 Monaten. Beugung und Streckung kehrten allmählich wieder.

11. Weinlechner, zitiert nach Müller, l. c.

17jähriger Patient fiel nach dem Sprung über einen Sprungbock derart, daß er auf seine linke Wade zu sitzen kam. Das Kniegelenk war geschwollen und unterhalb der Patella fühlte man ein walnußgroßes für sich verschiebliches Knochenstück. Herabziehen der Patella und des Frakturstückes gegen die Tibia mit Bindentouren. 4 Wochen später Wasserglasverband für $1^1/_2$ Monate. $2^1/_2$ Monate nach der Verletzung ließ sich eine gute Funktion des Gliedes feststellen. (Gaudier und Bouret.)

12. Mazzoni, zitiert nach Gaudier und Bouret.

Männliches Individiuum. Alter nicht angegeben. Ursache forcierte Beugung. Verletzung sitzt auf der rechten Seite. Das Bruchstück besteht aus der Tuberositas und ist unvollständig abgerissen. Mechanische Behandlung: Extension und Elevation des Beins. Eisblase. Gipsverband. Nach 1 Jahre Nachuntersuchung: Binnen kurzem wird er wieder seinem Beruf nachgehen.

13. Will, zitiert nach Müller.

17jähriger Steinmetz fühlte nach einem Sprung über eine Stange „etwas in der Gegend des Knies nachgeben". Befund am Tage nach der Verletzung: Unmöglichkeit, das Kniegelenk aktiv zu strecken. Enormer Bluterguß ins Gelenk. Man konnte ein größeres oberes und ein kleineres unteres bewegliches Knochenstück fühlen, so daß Patellarfraktur angenommen wurde. Die Bloßlegung der Bruchstelle, die zwecks Ausführung einer Knochennaht vorgenommen wurde, ließ die wahre Natur der Verletzung erkennen. Das Bruchstück übertraf an Gestalt und Größe eine kleine Austernschale (bestand aus Tuberositas und einem Stück des Tibiakopfes) und war durch Muskelzug nach oben dislociert. Es wurde mit einem Bohrer, der 17 Tage liegen blieb, an der Vorderfläche der Tibia befestigt. Schienenverband. Nach Ablauf von 8 Wochen Gipsverband für 5 Wochen. Knöcherne Heilung. 3 Monate post op. vollkommene Restitutio ad integrum.

14. Stabell, zitiert nach Müller, l. c.

Junger Mann, der während eines gefährlichen Sprunges plötzlich einen Bruch im Niveau des Knies fühlte. Konnte sich darnach nicht aufrecht erhalten. Geringer Hochstand der Patella. Unterhalb des Knies konnte man einen unter der Haut prominierenden harten runden Körper fühlen. Diagnose lautete: Abreißung der Spina tibiae. Reposition des Bruchstückes und Wasserglasverband. Knöcherne Heilung. Resultat: Pat. erlangte allmählich wieder die vollkommene Gebrauchsfähigkeit seines Kniegelenks.

15. Müller:

16jähriger Gymnasiast fällt, als er vom Sprungbrett abspringen will, zu Boden und verspürt einen heftigen Schmerz im rechten Kniegelenk. Die Patella ist intakt, steht 2 cm höher als links und ballotiert. Unterhalb von ihr, am oberen Tibiaende fühlt man einen dreieckigen Körper mit einer dem Gelenkspalt parallel laufenden 5 cm langen Basis und einer nach abwärts gerichteten Spitze. Innenseite des Bruchstücks 3 cm, Außen-

seite 5 cm lang. (Tuberositas und ein Stück des Tibiakopfes.) Es läßt sich in der Längs- und Seitenrichtung unter Krepitation abnorm verschieben. Behandlung: Gipsverband für 6 Wochen, nachdem das Bruchstück nach abwärts gedrängt und daselbst durch Achtertouren mit einer Binde festgehalten ist.

Resultat: Nach 9 Wochen Funktion normal. Am Knie kein Unterschied mehr zwischen rechts und links zu bemerken.

16. Beobachtung von Lauenstein, veröffenlicht von Müller.

18jähriger Gymnasiast, der beim Springen mit dem rechten Knie gegen einen Bock schlug. Befund: Schwellung der Kniegegend ohne Erguß ins Gelenk. Am Schienbeinkopf ein in seitlicher Richtung unter Krepitation verschiebbares Fragment. Behandlung: Heftpflasterstreifen, die das Fragment nach unten ziehen und Gipsverband für 5 Wochen. Resultat: Wiederherstellung der vollen Funktion.

17. Sandberg zitiert nach Gaudier und Bouret.

Männliches Individuum, 18 Jahre alt. Verletzung betrifft die linke Seite. Ursache: Forcierte Beugung. Vollständiger Abriß. Behandlung: Incision. Nagelung der Tuberositas. Am 15. Tag Entfernung des Nagels. In der 4. Woche passive Bewegungen und Massage. In der 5. Woche Gehen mit Stock. In 3 Monaten wieder vollkommen normale Funktion.

18. Sendler:

S. sah den Fall 1 Jahr nach der Verletzung, die sich ein 15jähriger Realschüler dadurch zugezogen hatte, daß er beim Überschreiten eines Gewächshausdaches herunterfiel und mit dem linken Knie auf den gefrorenen Boden aufschlug; hierbei sei das Kniegelenk so stark gebeugt gewesen, daß der Fuß unter die Nates zu liegen kam. Damals zuerst starke Schwellung. Jetzt kann Pat. nicht länger andauernd gehen und stehen und bei unvorsichtigen Bewegungen knickt er leicht hinten über.

Befund: In der Gegend der Tuberositas war ein kleiner, festsitzender Knochenkörper zu fühlen. Kein Hochstand der Patella. Das Knie kann aktiv nicht vollkommen gestreckt werden. Der Gang ist unsicher, da das Bein geschleift wird und vom Boden die Fußsohle nur ungenügend abgewickelt werden kann. Erheben des gestreckten Beins unmöglich.

Die Operation ergab, daß die Tuberositas inklusive eines kleinen Teils der Gelenkfläche abgesprengt und in das Kniegelenk eingeklemmt war. Maße: Basis 7 cm, Höhe 5,5 cm, Außenseite 5,0 cm, Innenseite 5,5 cm. Exstirpation des Knochenstücks. Funktion nach $3^1/_2$ Wochen: Streckung normal. Beugung noch etwas behindert.

19. Dammermann:

15jähriger Gymnasiast. Mechanismus nicht genau bekannt. Glitt bei einem Sprung vom Sprungbrett aus. Das linke Knie beugte sich unter der Wucht der Körperschwere, so daß der linke Unterschenkel unter den Oberschenkel geschlagen wurde. Befund: Bluterguß ins Kniegelenk. Tuberositas als Knochenvorsprung fühlbar. Nach Abschwellung des Gelenks, 15 Tage nach der Verletzung, Freilegung der Tuberositas, an der Teile des Gelenkknorpels anhängen und Nagelung mit einem Elfenbeinstift. Ein Jahr nach der Verletzung Funktion gut; kann nur noch nicht das gestreckte Bein in liegender Stellung vollkommen aufheben.

20. Willems: zitiert nach Gaudier und Bouret:

Männliches Individuum, 16 Jahre alt. Verletzung betraf die linke Seite. Bruchstück bestand aus der Tuberositas. Über die Art der Verletzung keine Angaben. Ursache: forcierte Beugung. Behandlung: Ruhe. Nach Ablauf einger Wochen ist vollkommene Beugung vorhanden.

21. Friis: zitiert nach Gaudier und Bouret:

Männliches Individuum, 16 Jahre alt. Verletzung sitzt rechts. Bruchstück besteht nur aus der Tuberositas. Über die Art. ist nichts angegeben. Ursache: Vollkommen forcierte Beugung. Behandlung: Bandage und Schiene. Kann nach 3 Monaten das ausgestreckte Bein anheben und mit Hilfe eines Stockes gehen. Nach $1^1/_2$ Jahren Restitutio ad integrum.

22. Lotheisen:

16jähriger Lehramtskandidat ist am 23. VI. 1897 mit beiden Füßen ungleich aufgesprungen, zuerst mit dem rechten, dann mit dem linken. Über die Stellung der Kniegelenke beim Aufsprung vermag er nichts anzugeben. Bei der Aufnahme am nächsten Tage sehr starke Schwellung des rechten Kniegelenks, so daß zunächst eine Diagnose nicht zu stellen war. Nach einigen Tagen nach Abschwellung des Gelenks Diagnose leicht. An Stelle der Tuberositas war eine Vertiefung fühlbar. $1^1/_2$ cm höher konnte man ein bohnengroßes Knochenstück palpieren, das sich unter Krepitation in der Längs- und Querrichtung verschieben ließ. Hochstand der Patella 1,5 cm. Fixierung des Knochenstücks durch Heftpflasterstreifen. Vollkommene Heilung 3 Monate nach der Verletzung.

23. Gaudier und Bouret:

Der 17jährige Gymnasiast kam am 4. Febr., wollte beim Turnen an die Reckstange springen, konnte diese aber nur mit einer Hand erwischen, glitt aus und fiel so auf die gekreuzten Unterschenkel, daß sie die Hinterbacken berührten, während der Oberkörper nach rückwärts gebogen war.

Eine Viertelstunde nach der Verletzung, die unter heftigen Schmerzen im linken Kniegelenk entstanden war, fand sich bereits ein sehr starker Bluterguß. Pat. konnte den Unterschenkel nicht erheben. Es wurde zunächst an eine Patellarfraktur gedacht. Nach Abschwellung des Gelenks wurde festgestellt, daß die Patella unverletzt, aber sehr hoch gezogen war. Unterhalb von ihr fühlte man einen wenig beweglichen pyramidenförmigen Knochenkörper und darunter wieder an der oberen Tibiakante, am normalen Sitz der Tuberositas, eine Vertiefung. Damit wurde die Diagnose auf Abriß der Tuberositas tibiae gestellt und durch die Röntgenaufnahme bestätigt. Das Bruchstück war darnach in den Gelenkspalt eingeklemmt. 13 Tage nach der Verletzung Operation (Dr. Gaudier). Durch U-förmigen Schnitt wird das Gelenk eröffnet und von Blutkoagulis gereinigt. Das Fragment, das in den Gelenkspalt eingekeilt ist, besteht aus zwei Bruchstücken, der eigentlichen Tuberositas und einem Stück des Tibiakopfes, die durch Periost und die ansetzende Sehne zusammengehalten und wie die Blätter eines Buches um die quere Achse gedreht werden können. Um das schwer reponible Bruchstück herunter zu bringen, wird ein Silberfaden durch die ganze Dicke der Lig. patellae geführt und die Fragmente umfassend durch die Crista tibiae gelegt und geknotet. Nach der Reposition wird das Fragment noch mit einer Gussenbauerschen Klammer an die Tibia genagelt.

Entfernung der Nähte nach 8 Tagen und Beginn mit Massage und leichten Bewegungen. Am 12. Tag Entfernung des Silberfadens. Die Klammer bleibt liegen. 21. Tage post op. kann Pat. seinen Unterschenkel bis zu 1 R. beugen und marschieren. 2 Monate später kann er alle Bewegungen ausführen und ohne Ermüdung marschieren.

24. Wollenberg:

23 Jahre alter Leutnant verspürte beim Weitsprung über den Voltigierbock, im Begriff in Kniebeuge zu gehen, einen heftigen Schmerz im linken Kniegelenk. Unmöglichkeit zu gehen. Die Kniescheibe soll nach oben gerutscht sein. Heftpflasterverband. Pat. wurde wieder felddienstfähig. Fast $^1/_2$ Jahr später traten wieder Beschwerden in dem verletzten Gelenk auf. Bei der Untersuchung fiel die geringe Entwicklung des linken Quadriceps gegenüber dem rechten auf. Hochstand der Patella. Vor dem Gelenkspalt sieht man im Röntgenbilde einen 5 cm langen, an der nach oben gelegenen Basis 4,5 cm breiten keilförmigen Knochenkörper mit nach unten gerichteter Spitze. $1^1/_2$ cm unter ihm, an der Insertionsstelle des Lig. patellae eine abnorm vorspringende Knochenleiste, die direkt nach der Verletzung nur aus einem, von der Tibiadiaphyse getrennten Knochenstückchen bestand, das den stehengebliebenen Teil des schnabelförmigen Fortsatzes darstellt, während der obere größere Teil desselben abgerissen ist.

25. Vulliet:

17jähriger junger Mensch wollte beim Tennisspiel am 3. V. 1903 in seinem Lauf plötzlich innehalten, machte dabei einen Sprung und fühlte in demselben Moment etwas im Knie reißen. Er stürzte der Länge nach hin und mußte nach Hause transportiert werden. Die Verletzung kam nicht durch einen Fall auf das Knie, sondern allein durch Muskelanstrengung zustande.

Untersuchung am folgenden Tage ergab: Beträchtliche Schwellung der Kniegegend mit Ecchymosen in der Haut über dem oberen Tibiaende. Sehr starker Bluterguß. Geringer Hochstand der Patella, die intakt gefunden wird. Schmerzhaftigkeit auf Druck nicht nur über der Tuberositas, sondern auch an beiden Seitenflächen des oberen Tibiaabschnittes. Es wurde zunächst an Epiphysenlösung gedacht. In der Narkose wurde Abriß der Tuberositas festgestellt, die abnorm beweglich und deren Spitze leicht hochgezogen war. Patella leicht höherstehend. Das Röntgenbild bestätigt die Diagnose. Reposition leicht. Behandlung bestand in einfacher Immobilisierung 4 Wochen lang. Darnach vorsichtige Massage und passive Bewegungen.

Nach 2 Monaten glitt Pat. aus und fiel hin unter starker Flexion des Unterschenkels. Erneuter Abriß der angeheilten Tuberositas. Wieder abnorme Beweglichkeit und Krepitation mit Erguß ins Kniegelenk. Wieder 4 Wochen Immobilisierung. Erneute Heilung unter starker Prominenz der Tuberositas. Geht wieder den sportlichen Übungen nach.

26. Ware, ref. in Hildebrandts Jahresbericht f. Chirurgie 1904, S. 981.

Teilt einen Fall von Fraktur der Tuberositas tibiae mit, die entstanden war durch indirekte Gewalt. Nach Reposition des Bruchstücks Fixation

mit Zinkpflaster. Heilung mit Kallusbildung und infolgedessen anfangs starker Behinderung der Beweglichkeit des Kniegelenks.

27. Schlatter:

Ein 17jähriger Eisenbahntechniker glitt beim Einsteigen in einen Eisenbahnwagen aus und glaubt mit dem rechten Knie auf das höher gelegene Trittbrett aufgeschlagen zu sein. Er konnte zunächst noch gehen, aber bereits während der Eisenbahnfahrt traten derartige Schmerzen und eine solche Schwellung im Gelenk auf, daß er nach Hause gefahren werden mußte.

Untersuchungsbefund 8 Tage nach der Verletzung: Kniegelenk noch mächtig geschwollen, Haut suggilliert. Hochgradiger Bluterguß ins Gelenk. Größte Druckempfindlichkeit über der Tuberositas, wo eine deutliche Knochenprominenz fühlbar ist. Im Röntgenbilde sieht man, daß die Tuberositas an ihrer Unterlage abgehoben und um ihre Querachse mit der Spitze nach oben gedreht ist, während ihr oberer Teil noch mit der Epiphyse im Zusammenhang steht. Nach 5 Wochen erste Gehversuche. Nach 10 Wochen Wiederaufnahme der Arbeit.

28 u. 29. Eigene Beobachtung, siehe die Krankengeschichte.

Literaturverzeichnis.

1. Aboulker, Samuel, De l'ostéite apophysaire de tibia pendant la croissance. S. 14, Thèse Lyon 1899—1900, Nr. 171.
2. Bähr, Korrespondenzblatt f. Schweizer Ärzte 1904, S. 197.
3. Bruns, P., Die Lehre von den Knochenbrüchen. Deutsche Chir., Lfg. 65. 1880, S. 157.
4. Dammermann, J., Zerreißung des Lig. Patellae propr. und Rißfrakturen der Tuberositas tibiae. Diss. Berlin 1895.
5. Donoghue, Avulsion of the tibiale tubercle occuring in a girl of thirteen. Boston med. and surg. Journal 1903, 11. Juni.
6. Friis Ivar, Fractura Tuberositatis Tibiae (durch Abriß). Hospitals Tidende 1898, 4 Raekke, Bd. IV, Nr. 19, S. 485.
7. Gaudier et Bouret, De l'Arrachement de la tuberosité antéreure du tibia. Revue de Chirurgie 1905, Nr. 9, S. 305.
8. Heydenreich, A., Fracture de l'Extrémité supérieure de tibia. ch. II, S. 49. Thèse Paris 1877, Nr. 43.
9. Key, Singulary injury near to the knee-joint, fracture of the tubercle of the tibia with complet laceration of the Lig. Patella. The Lanzet 1827, Vol. II, S. 32.
10. v. Lesser, Über eine seltene Erkrankung am Knie. Münch. med. Wochenschrift 1905, Nr. 48, S. 347.
11. Lossen, Herm., Die Verletzungen der unteren Extremitäten. Deutsche Chir., Lfg. 65, 1880, S. 157.
12. Lotheisen, Über Zerreißungen im Streckapparat des Kniegelenks. Beitr. z. klin. Chir., Bd. 24, XXIII, S. 673.

13. Ludloff, K., Über Wachstum und Architektur der unteren Femurepiphyse und oberen Tibiaepiphyse. Ein Beitrag zur Röntgendiagnostik.
14. Malgaigne, J. F., Traité des Fractures et des luxations. 1895 t. II ch. XXIII, § 6. Luxation de la rotule en haut.
15. Mazzoni, G., Distacco della tuberosita della tibia per avulsione. Bullettino della Società Lomcisiana delgi Ospedali di Roma. Sitzung vom 25. Febr. 1882.
16. Mohr, Die unvollständigen Abrisse der Tuberositas tibiae. Monatsschr. f. Unfallheilkunde 1904, Nr. 8.
17. Morgan, Fracture of the tubercle of the Tibia by the muscular action of the rectus femoris. Medical Times and Gazette London 1853 t. I, S. 268.
18. Müller, E., Die Rißfraktur der Spina tibiae. Beitr. z. klin. Chir. 1888, Bd. III, ch. IX, S. 257.
19. Osgood, Lesions of the tibiale tubercle occuring during adolescenze. Boston medical and surg. journal 1903, 29. Febr.
20. Pitha, V., Zerreißungen des Kniegelenkbandes. Handbuch der allgemeinen und speziellen Chirurgie. IV. Extremitäten, Abt. II, S. 267.
21. Rambaud und Renault, Origine et developpement des os. 1864, t. II, ch. VI, § 3, S. 231.
22. Rauber, Lehrbuch der Anatomie des Menschen 1897, Bd. I, S. 228.
23. Reichel, Verletzungen und Erkrankungen des Kniegelenks und des Unterschenkels. Handbuch der praktischen Chirurgie, Bd. IV, S. 695, 1903.
24. Richet, A., Traité pratique d'Anatomie médico chirurgical 1865, Du genou. S. 1052 od. 1877, S. 1262.
25. Rieffel, H., Fractures de la tuberosité autérieure du tibia. Traité de chirurgie clinique et opératoire, le Dentu Delbet. 1896, t. II, S. 460.
26. Sandberg, J., Fractura tuberositatis tibiae. Medecinsk Revue (Bergen Norvegish) 1889, Juli, S. 197.
27. Sappey, Ph. C., Traite d'Anatomie déscriptive t. I, S. 444.
28. Schlatter, C., Verletzungen des schnabelförmigen Fortsatzes der oberen Tibiaepiphyse. Beitr. z. klin. Chir., Bd. 38, XXVI, S. 874 und Korrespondenzbl. f. Schweizer Ärzte 1904, S. 194 u. 199.
29. Schuler, C., Die obere Tibiaepiphyse im Schatten der Röntgenstrahlen. Korrespondenzblatt f. Schweizer Ärzte 1903, S. 189.
30. Sendler, P., Ein Fall von Abreißung der Tuberositas tibiae. Deutsche Zeitschr. f. Chir. 1893, XV, S. 546.
31. Sick, C., Die Entwicklung der Knochen der Extremitäten von der Geburt bis zum vollendeten Wachstum. (Untere Extremität.) Bd. 9. Archiv u. Atlas der normalen und pathologischen Anatomie in Röntgenstrahlen.
32. Sistach, Traitement des déchirures du ligament rotulien. Archives générals de medecine juillet 1870, S. 11.
33. Stabell, T., Fractura tuberositatis tibiae. Tidskrift for practisk Medecin. Kristiania 1887, 1. April, Nr. VII, S. 13.
34. Vogt, P., Ein Fall von Abreißung der Tuberositas tibiae durch Muskelaktion Berl. klin. Wochenschr. 1869, S. 225.
35. Volkmann, in Virchow-Hirsch Jahresbericht über die Fortschritte und Leistungen in der gesamten Medizin. 1869, t. II, S. 354.

36. Vulliet, H., La fracture de la tuberosité antéreure du tibia. Revue médicale de la Suisse Romande 1904, S. 342.
37. Ware, Fracture of the tibia tubercle. Ann. of surg. London 1904, Nov.
38. Weber, A propos de la découverté de la vraie nature d'une lésion du genou (fissure osseuse) méconnue jusqu' à présent. Revue méd. de la Suisse Romande 1903, Nr. 11.
39. Weinlechner, Über subkutane Muskelsehnenrisse. Wien. med. Blätter 1881, Nr. 51.
40. Will, J. C. O., On fracture of the tubercle of the tibia. British medical journal London 1887, 22. Jan. t. I, S. 152.
41. Willems, C., Annals de la société belge de Chirurgie séance du 8 décembre 1897, S. 222.
42. Winslow, Symmetrical inflammation of the epiphyseal beak of the tibia. Annales of surgery 1905, Nr. 2.
43. Wollenberg, Abrißfractur der Tuberositas tibiae. Deutsche med. Wochenschrift 1904, Nr. 43, S. 1566.

XII.

Seekriegschirurgie

(nach Erfahrungen des russisch-japanischen Krieges).

Von

Marine-Oberstabsarzt Dr. **Matthiolius**, z. Z. Yokohama.

Das lebhafte Interesse, welches die deutschen Chirurgen stets in dankenswertester und förderndster Weise der Kriegschirugie haben zuteil werden lassen, hat sich auch jetzt wieder darin bewährt, daß eine ganze Reihe der Vorträge des letztjährigen Chirurgen-Kongresses diesem Spezialgebiet und besonders den neuesten Erfahrungen aus dem russisch-japanischen Kriege gewidmet war. Nicht Erwähnung haben in denselben, soviel ich aus den bisher mir allein zugänglichen Referaten ersehen konnte, diejenigen Erfahrungen gefunden, welche dieser Krieg für die Anwendung der Chirurgie in der Seeschlacht, für die Seekriegschirurgie, ergeben hat. Fast könnte es unnötig erscheinen, für dieses kleine Gebiet noch ein besonderes Interesse zu beanspruchen, doch bietet dasselbe gewisse Eigentümlichkeiten, welche es untunlich erscheinen lassen, selbst die Erfahrungen des Landkrieges uneingeschränkt hierauf zu übertragen. Die Verwundungen der Seeschlacht sind besonders nach ihrer Zahl, aber auch nach ihrer Beschaffenheit derart von allen anderen verschieden, ihre Behandlung durch so eigenartige, nirgends wiederholte Verhältnisse beeinflußt, daß die Seekriegschirurgie ohne Zweifel an den auf ihrem Gebiete tätigen Arzt ganz besondere Anforderungen stellt. Um so mehr aber ist es erforderlich, diese Anforderungen aus Kriegserfahrungen kennen zu lernen, als keinerlei Versuche oder anderweitige Erfahrungen hier wie auf anderen Gebieten einen auch nur annähernd vollwertigen Ersatz zu geben imstande sind. Ich möchte mir daher erlauben, hier noch einmal[1]) auf dieses Spezialgebiet hinzuweisen und kurz

1) Vgl. Deutsche Zeitschr. f. Chir., Bd. 62, S. 212 ff.

dasjenige zusammen zu fassen, was wir bisher aus den Seeschlachten des jüngst verflossenen Krieges auf demselben lernen können.

Nur gering ist bisher das Material, das ich meinen nachfolgenden Betrachtungen zugrunde legen kann: die offiziellen Berichte des japanischen Flottenchefs, soweit ich sie in der hiesigen Tagespresse fand, andere mehr gelegentliche Mitteilungen, die ich in Japan während des Krieges erhalten und einzelne Beobachtungen, die ich machen konnte, besonders aber 2 ausführlicher Berichte über die japanischen Erfahrungen: diejenigen des Flottenarztes Suzuki und des amerikanischen Marinearztes Braisted, welche mir in Sonderabdrücken vorliegen, und die wenigen in dem Buche des russischen Kapitäns Klado „The battle of the Sea of Japan“ [1]) zu findenden hierher gehörigen Bemerkungen. Generalarzt Suzuki hat seine Erfahrungen, die er als Flottenarzt Togos während des ganzen Krieges sammelte, in einem allerdings mehrere uns besonders interessierende Punkte vorläufig aber nicht in Einzelheiten begründenden Vortrage, den er in Detroit Amerika hielt, zusammen gefaßt. Braisted war von seiner Regierung nach Japan gesandt, um während des Krieges Beobachtungen über die sanitären Verhältnisse und Einrichtungen zu machen und darüber zu berichten. Leider war es ihm nicht vergönnt, den kriegerischen Aktionen selbst zu folgen oder an solchen teil zu nehmen. Doch hat er unter sachverständiger Führung alle Einrichtungen studieren können, der Versorgung der Verwundeten unmittelbar nach der Seeschlacht vom 27. Mai im Marinelazarett Sasebo beiwohnen und das Flaggschiff „Mikasa“ gleichfalls wenige Tage nach dieser Schlacht besuchen dürfen. Alles dieses zusammen gehalten gibt uns immerhin einen allgemeinen Überblick und manche Einzelheiten, welche auch für den deutschen Arzt und besonders Chirurgen nicht ohne Interesse sein dürften.

Um einen gewissen Überblick zu bekommen, welche Aufgaben den Arzt etwa in der Seeschlacht erwarten mögen, dürfte es zunächst angebracht erscheinen, einige diesbezügliche Zahlenangaben zu berichten. In meinem Vortrage über den Stand der Kriegschirurgie [2]) im Jahre 1902 hatte ich darauf hingewiesen, daß Angaben über die voraussichtlichen Verluste in einer modernen Seeschlacht sich nur mit einem sehr geringen Grade von Wahrschein-

1) An authorised translation from the Russian by J. H. Dickinson and F. P. Marchant. Hodder and Stoughton publishers London.

2) Deutsche med. Zeitschr., Bd. 66, S. 215.

lichkeit machen ließen. Ich hatte damals berichtet, daß uns für die Beurteilung einer Seeschlacht von diesem für den Arzt durchaus nicht unwichtigen Gesichtspunkte im Grunde genommen nur die Verlustzahlen der Japaner in der Seeschlacht am Yalu zu Gebote ständen, in welcher etwa 8 Proz. der Besatzung der japanischen Flotte durch feindliches Feuer außer Gefecht gesetzt wurden, nämlich 90 Tote und 208 Verwundete von 3826 Mann. Die größten Verluste hatte das Flaggschiff gehabt, welches 27 Proz. seiner Besatzung mit 135 Toten und 78 Verwundeten einbüßte. Das Verhältnis der Toten zu den Verwundeten hatte sich damals wie 1:2,3 gestellt, das z. B. in der Seeschlacht von Navarin bei den Franzosen 1:3, bei den Engländern 1:2,6 gewesen war.

Wertvolle Angaben liegen uns nun über die Verluste der japanischen Flotte in den 3 Seeschlachten des letzt verflossenen Krieges vor. Danach betrugen dieselben bei dem Kampfe am 10. VII. 1904. an Toten 65, an Verwundeten 161 (1:2,5). Über die Hälfte derselben entfallen auf das Flaggschiff Mikasa, das von einer Besatzung, die wir wohl auf über 800 Mann annehmen dürfen, etwa 15 Proz. nämlich 32 Tote und 88 Verwundete hatte (1:2,8). In dem Kreuzergefecht vom 14. VIII. 1904. geben die Japaner ihre Verluste auf 36 Tote und 96 Verwundete an (1:2,7). Dabei waren die Verluste auf den einzelnen Schiffen anscheinend sehr ungleich, da z. B. eine Zeitungsnotiz diejenigen des Iwate allein auf 40 Tote, 27 Verwundete und 10 Vermißte bezifferte.

Die eingehendsten Zahlenangaben haben wir über die Schlacht in der Japanischen See am 27. 8. V. 1905. Nach dem Bericht des Flottenchefs, Admiral Togo betrugen die Gesamtverluste der japanischen Schiffe in dieser Schlacht 116 Tote, 538 Verwundete, was einem Verhältnis von 1:4,6 entspricht. Aus den Verlustzahlen der einzelnen Schiffe läßt sich entnehmen, daß die Panzer etwa 6 Proz., die Panzerkreuzer etwa 3 Proz. ihrer Kopfstärke an Toten und Verwundeten einbüßten, während das Verhältnis der Toten zu den Verwundeten auf ersteren 1:3,3, auf letzteren 1:4,2 auf kleineren Kreuzern wie 1:4,6 sich stellte.

Es hatten nämlich von den Panzern Mikasa 8 Tote, 55 Verwundete, von denen 24 dem Landlazarett überwiesen werden mußten; Shikishima 13 Tote, 24 Verwundete, von denen sie 9 ausschifften; Asahi 10 Tote, 29 Verwundete mit 8 Ausgeschifften; Fuji 8 Tote, 20 Verwundete, von denen 11 in Landbehandlung übergingen. Von den Panzerkreuzern mit je

1) Surg. and med. history of the naval war between Japan and China 94/95 Tokio, Marnzen-Kabushi-Kaisha 1901, S. 226.

etwa 700 Mann Besatzung hatten nur 4 nennenswerte Verluste: Nisshin 7 Tote, 20 Verwundete, davon ausgeschifft 12; Kasuga 6 Tote, 20 Verwundete, von denen keiner ausgeschifft zu werden brauchte; Izumo 3 Tote, 23 Verwundete, davon 7 ausgeschifft; Azuma 10 Tote, 29 Verwundete, darunter 9 dem Landlazarett überwiesen. Von geschützten Kreuzern mit etwa 300—350 Mann Besatzung hatte Otawa 6 Tote, 20 Verwundete; Naniwa 1 Toten, 16 Verwundete; Tsushima 4 Tote, 15 Verwundete; die übrigen nur vereinzelte.

Die Gesamtverluste der Flotte während des Krieges gibt Suzuki auf 1891 Tote und 1791 Verwundete an. Unter den Toten sind nun viele solche einbegriffen, welche bei Schiffsuntergängen zumeist infolge Minenexplosion ihr Leben verloren, so daß auf Verluste durch feindliches Feuer im engeren Sinne nur 563 Tote kommen. Hiernach betrüge das Verhältnis der Gefallenen zu den Verwundeten in der japanischen Flotte 1 : 3,2. Von den Verwundeten starben nachträglich noch 117 = 6,5 Proz., wurden invalide 73 = 4 Proz. Nehmen wir die Kopfstärke der Flotte zu etwa 23 500 an, so fielen im Kampf 2,4 Proz., wurden verwundet 7,6 Proz. Es starben von 647 den Landlazaretten Überwiesenen nur 32. Da es sich bei den letzteren naturgemäß wesentlich auch um Schwerverletzte handelte, ist dies ein guter Beweis dafür, daß selbst den gefährlichen Verletzungen der Seeschlacht gegenüber die ärztliche Kunst unter günstigen Bedingungen und vor allem sorgsamen Vorbereitungen, die wir später zu betrachten haben werden, zu recht wesentlicher Hilfe imstande ist.

Über die russischen Verluste konnte ich bisher nur einige wenige und noch dazu augenscheinlich ziemlich ungenaue Notizen sammeln.

So wurde für den Varyag auf seiner Todesfahrt im Hafen von Chemulpo die Zahl der Toten und Verwundeten auf 41 und 64 angegeben.[1]) Nach einer Schilderung eines Offiziers des Rurik[2]) über die letzten Stunden dieses Schiffes in der Schlacht vom 14. VIII. 1904 seien in dieser von 22 Offizieren 6 gefallen, 9 verwundet; von 800 Mann 200 getötet, 278 verwundet. Auf Dimitri Donskoi mit etwa 500 Mann Besatzung betrugen die Verluste am 28. V. nach zweistündigem Kampfe auf Grund der Erzählung des Schiffskaplans[3]) 60 Tote und 120 Verwundete. Von Sissoi Veliki berichtet der

1) Deutsche militärärzrl. Zeitschr. 1904, Nr. 6: Matthiolius, Seegefechte bei Chemuloo usw.

2) Klado, The battle of the sea of Japan, S. 102.

3) Klado, a. a. O., S. 151.

4) Klado, a. a. O., S. 214.

5) Vgl. dazu Deutsche Zeitschr. f. Chir., Bd. 65, S. 218.

Kommandant[4]), daß das sinkende Schiff 28 Tote, 29 Verwundete gehabt habe (Besatzung 620).

Was nun die Beschaffenheit der Wunden der Seeschlacht anlangt, so spricht sich Braisted nach dem, was er in Japan davon sah, dahin aus, daß diese zumeist Ergebnisse von Verletzungen durch Granaten und deren Fragmente, sowie durch anderweitige Splitter der Metallteile an Bord seien[1]) und hebt hervor, daß sie sich wesentlich von den bei der Armee zu beobachtenden Verletzungen unterschieden. Zumeist handele es sich um ausgedehnte Fleischwunden mit Verletzungen von Nerven und Gefäßen und häufig um komplizierte Knochenbrüche. Suzuki stellt als den allgemeinen Charakter dieser Wunden den der Zerreißung hin. Einschüsse sollen meist kleiner sein als Ausschüsse, doch komme auch das umgekehrte Verhältnis vor. Bei verstümmelnden Wunden, sagt er, seien die Gefäße oft „cut right across", dieselben rollten sich auf und zögen sich zurück. Oft käme es auch vor, daß Geschoßsplitter dicht an den Gefäßen vorbeiführen, ohne dieselben zu beschädigen. Ebenso soll es nach ihm auch bei Knochentreffern vorkommen, daß die Knochen selbst nur oberflächlich verletzt werden, oder nur feine Fissuren entstehen, die Regel aber ist, daß der Knochen durch auftreffende Granatsplitter in Stücke zertrümmert wird. Eine Reihe von Abbildungen der Wunden aus den verschiedenen Seeschlachten war gelegentlich des medizinischen Kongresses in Tokio in der marineärztlichen Akademie ausgestellt. Ich sah darunter glattrandige genähte Wunden, ausgedehnte Fleischwunden, die an den Ecken durch Nähte verkleinert waren, glatte und klaffende Amputationsstümpfe.

Vielfache Verletzungen eines und desselben Verwundeten sind in der Seeschlacht ganz besonders häufig, so bildet B. in seinem Bericht einen Russen mit 120 Verletzungen ab, die gleiche Anzahl sah ich bei einem der Opfer des Varyag. Auch Suzuki hebt hervor, daß viele Verletzte mehr als eine Wunde hatten, „zuweilen beträgt die Zahl der Wunden mehrere Dutzend oder gar über 100". Nach B. zersprangen die japanischen Granaten infolge der ausgezeichneten Pulverwirkung und Kraft in zahllose kleinste Splitter, während die russischen oft gar nicht krepierten. Freilich kommen mehrfache Verwundungen nicht allein in der Seeschlacht vor. Aus meiner frühesten Jugend entsinne ich mich eines Verwandten, der 1870 neben einem explodierenden Protzkasten stehend schwer verwundet wurde. Noch als ich ihn als Rekonvaleszenten

sah, fielen mir die zahlreichen Pflaster in seinem Gesicht auf. Während des südafrikanischen Krieges wurde mir von einem Boeren erzählt, der 17 Lanzenstiche erhalten hatte. In Burgersdorp-Kapkolonie hatte ich als Arzt bei den Boerenheeren tätig ein Urteil über die Transportfähigkeit eines englischen Obersten abzugeben, der durch ein krepierendes Schrappnell derart verletzt war, daß außer mehreren Wunden am Rumpf solche an allen 4 Gliedmaßen Amputationen nötig gemacht hatten. Aus den Chinawirren hatte ich einen Mann zu invalidisieren, der 5 Schüsse in das Gesicht erhalten hatte. Auch in der Friedenstätigkeit sah ich während meiner Zeit als Assistent des Herrn Geheimrat Braun in dessen Klinik einen von der Bahn überfahrenen Mann, bei dem gleichfalls Verletzungen beider Arme und Beine zu mehrfachen Absetzungen nötigten. Derartige Verletzungen sind doch aber nirgends in solcher Ausdehnung und Häufigkeit zu sehen, wie in der Seeschlacht, und haben hier deswegen eine ganz andere Bedeutung für die ärztliche Tätigkeit.

Betreffs der verschiedenen Arten der Verletzungen der Seeschlacht unterschied der Bericht der japanischen Marineärzte über den chinesisch-japanischen Krieg: Quetschungen, Abschürfungen und rinnenförmige Wunden, Quetschwunden, blinde Schußkanäle, penetrierende, perforierende Wunden, Verstümmelungen (lacerated and mutilated w.), Verbrennungen und Verbrühungen und Platzen des Trommelfells. In einer Übersicht über die Wunden der japanischen Marine im letzten Kriege zählt der Flottenarzt auf: 480 Kontusionen, 212 Abschürfungen, 26 stichförmige Wunden, 53 Wunden von Verlust von Weichteilen, 691 zerrissene Wunden, 224 blinde, 113 perforierende, 43 pulverisierende, 129 verstümmelnde, 129 Verbrennungen und Verbrühungen, 116 Beschädigungen des Trommelfells, 237 Frakturen und Luxationen, 570 „explosive wounds“ und 25 Asphyxien. Zur Vergleichung der Anzahl der Verletzungen der einzelnen Körpergegenden gibt Suzuki eine Zusammenstellung der 2565 Wunden, der ich zur Erleichterung der Übersicht die Prozentberechnung anfüge. Es kamen darnach zur Behandlung Wunden an

Kopf und Hals . .	808 = 31,5 Proz.		
Brust	157 = 6,1 „		
Bauch	58 = 2,3 „	}	15,8 Proz.
Rücken	189 = 7,4 „		
oberen Gliedmaßen .	625 = 24,4 „		
unteren „ .	728 = 28,3 „		

Aus Tabellen des Berichts über den chinesch-japanischen Krieg, betreffend die Lokalisation der einzelnen Wunden bei den Getöteten und Verwundeten, hatte ich berechnet für Kopfverletzungen 35,7 Proz., Rumpf 22,6 Proz., Arme 19 Proz., Beine 22,6 Proz.[1])

Von Komplikationen wird ganz besonders die Häufigkeit der Vereiterung der Wunden der Seeschlacht hervorgehoben. Es steht dies im schärfsten Gegensatz, zu dem was uns die Erfahrungen der letzten Kriege über die Kleinkaliberverletzungen gelehrt haben, die wir darnach als an sich aseptische anzusehen lernten. Freilich kommt Suzuki durch seine Kriegserfahrung zu dem Schluß, auch Granatsplitter als aseptisch anzusehen, da Wunden durch kleine Splitter hervorgerufen gewöhnlich auf dem ersten Wege heilten. Doch fährt er fort, daß Gefahr der Vereiterung besteht, sobald ein Kleiderfetzen von dem Granatsplitter mit in die Wunde gerissen wird. Und Braisted hebt als Unterschied der Wunden der See- und Landschlacht hervor, daß erstere mit der ausgedehnten Zerstörung und Quetschung der Gewebe, dem reichen Exsudat, der häufigen Verunreinigung durch Fremdkörper, besonders Teile der Bekleidung, sehr zur Vereiterung neigen.

Besonders bemerkenswert ist die Beobachtung, daß arterielle Blutungen in der Seeschlacht recht selten sind. Diesbezügliche Feststellungen Suzukis habe ich oben bereits mitgeteilt. Bekannt ist ja, daß schwere Quetschungen nicht selten von auffallend geringer Blutung begleitet sind. Jedenfalls wird es von großem Werte sein, wenn spätere ausführliche Berichte über die Einzelheiten dieser Beobachtungen, die wir wohl von japanischer Seite erwarten dürfen, uns nähere Aufklärung in dieser wichtigen Frage geben werden. Entsprechende Erfahrungen werden bereits in dem erwähnten Bericht der japanischen Marineärzte aus dem Kriege gegen China hervorgehoben, wie ich in meinem Vortrage 1902[2]) betonte. Dieser Bericht kam zu dem Schluß, daß damals Blutungen allein als Todesursache sehr selten gewesen seien. Abgesehen von 2 Bauchschüssen, die möglicherweise durch innere Verblutung zum Tode geführt hatten, sollen nur 2 Fälle direkt tödlicher Blutung beobachtet sein, nämlich bei Verletzung der Carotis, Luft- und Speiseröhre und bei einer Verletzung der Brust, bei welcher 2 Rippen gebrochen waren.

---

1) Marine-Rundschau 1902, Heft 2, S. 198.

2) A. a. O., S. 219 und The surg. and med. hist. etc., Cap. 5, 1.

Die nach der Seeschlacht gesehenen Verletzungen des Kopfes beschreibt Braisted als ganz besonders „schrecklich“: Zerstörung der Gewebe und Entstellung seien oft „geradezu fürchterlich“ gewesen. Sehr zahlreiche Verletzungen des Trommelfells und Schädigungen des Gehörs werden erwähnt. Das bekannte Mittel, die äußeren Gehörgänge während des Feuerns der Geschütze mit Watte zu verschließen, war auch bei den Japanern im Gebrauch und sterile Watte wurde vor der Seeschlacht verteilt. Nach Suzuki genügte diese Vorsichtsmaßregel aber nicht und verlangt er, daß ein anderes besseres Mittel gefunden würde, um der Verletzung des Gehörorgans wirksam vorzubeugen.

Den penetrierenden Wunden der Brust durch Granatsplitter stellt Braisted nach seinen Beobachtungen eine äußerst ungünstige Prognose — auch wieder ganz abweichend von den Erfahrungen über Kleinkaliberlungenschüsse, die nach unsern Kriegserlebnissen im allgemeinen eine recht gute boten. — Nach ihm ist häufig Hämopneumothorax oder Pyohämopneumothorax die Folge davon, daß durch die scharfen Kanten der Granatsplitter das Lungengewebe zerschnitten und zerrissen wird.

Betreffs der Bauchschüsse spricht er seine Verwunderung darüber aus, daß er gelegentlich seines Besuches in Sasebo, als die Verwundeten der Schlacht vom 25. V. am 30. ausgeschifft wurden, keine solchen mit penetrierenden Bauchwunden zu sehen bekam und meint „why such an extensive surface as the abdomen should escape wounds is rather surprising.“ Er erwähnt aber selbst 2 Fälle von allgemeiner Peritonitis, bei denen allerdings eine äußere Wunde nicht vorlag und Suzuki zählt, wie wir sahen, 58 Bauchwunden auf. Es liegt demnach wohl der Gedanke nahe, daß diejenigen Verwundeten, welche am 27. penetrierende Bauchwunden erhalten hatten, bei der Gefährlichkeit solcher entweder bis zum 30. diesen erlegen waren, oder ihr Transport von Bord an Land so kurze Zeit nach der Verletzung nicht ratsam erschien.

Die häufig vorgekommenen Verbrennungen und Verbrühungen sollen zumeist 1. und 2. Grades gewesen sein. Hervorgehoben wird durch Suzuki, daß die Kleidung gegen Verbrennungen durch explodierendes Pulver und ausströmenden Wasserdampf relativ guten Schutz gewährte und daß im allgemeinen mehr die unbedeckten Körperteile, Gesicht und Hände, unter solchen zu leiden gehabt hätten. Als gute Vorsichtsmaßregel bewährte es sich, wenn bei ausströmendem Dampf diejenigen Leute, welche dadurch ge-

fährdet waren, sich sofort niederwarfen. Wer dabei etwa zu entfliehen versuchte, setzte sich viel gefährlicheren Verletzungen aus. Die Verbrennungen und Verbrühungen des ganzen Körpers werden bei Suzuki mit denjenigen der „Pulverization" desselben zusammen gefaßt und die beträchtliche Gesamtzahl von 527 solcher angegeben.

Wir sahen also hier bereits eine Reihe von Besonderheiten, welche das Gebiet der Seekriegschirurgie unterscheiden, müssen aber nunmehr noch eine in den äußeren Verhältnissen bedingte und dasselbe ganz wesentlich beeinflussende hervorheben. Es ist dies der Umstand, daß sich hier so zahlreiche schwere Verletzungen wie nirgends anderswo auf engsten Raum und kürzeste Zeit zusammen drängen und auf die Hilfe einiger weniger Ärzte angewiesen sind. 2 oder höchstens 3 Ärzte befinden sich an Bord der für die Seeschlacht besonders in Betracht kommenden Panzer und Panzerkreuzer und wir sahen oben, mit welchen Zahlen von Verwundeten dieselben unter Umständen zu tun bekamen. Um mir ein Urteil darüber zu bilden, in welcher Zeit das Zusammenströmen der Verwundeten in den einzelnen Schlachten erfolgte, habe ich mir aus den hiesigen Zeitungen die Berichte über die einzelnen Gefechte zusammengefaßt. Es ergeben sich daraus für die Dauer der Aktionen die folgenden Zeitangaben: Varyag wurde vor Chemulpo in 50 Minuten niedergekämpft. Am 10. VIII. 1904 währte die Schlacht von 1 Uhr 15 Min. bis 3 Uhr 20 Min., wurde dann abgebrochen und erst wieder von 5 Uhr 23 Min. bis Sonnenuntergang fortgesetzt. Am 14. VIII. 1904 sichteten die japanischen Kreuzer das Wladiwostok-Geschwader um 5 Uhr morgens, um 9 Uhr vormittags hatten die russischen Schiffe bereits derartige Beschädigungen und Verluste erlitten, daß 2 derselben sich zum Rückzuge wandten, den hierzu unfähigen Rurik seinem Schicksal überlassend. In der Entscheidungsschlacht am 27. V. 1905 wurde das Feuer um 2 Uhr 8 Min. nachmittags eröffnet, um 2 Uhr 45 Min. war nach Togos Angabe die Schlacht bereits entschieden. Es hatte dann augenscheinlich etwa gegen 5 Uhr eine Unterbrechung des Feuers stattgefunden und um 7 Uhr erfolgte der Befehl des japanischen Führers an seine Schiffe, nach Norden abzudrehen und erst am Morgen wieder zu sammeln. Seine Torpedoboote übernahmen es, während der Nacht die durch die Artillerie der Japaner niedergekämpften Russen weiter zu beschäftigen.

Von größter Wichtigkeit ist es hiernach, alle Vorbereitungen für eine möglichst gute Versorgung der Verwundeten während der

Schlacht schon vor derselben zu treffen. Zu diesen vorbereitenden Maßnahmen gehört in erster Linie die Sorge dafür, daß ein geeigneter Patz an Bord für die Behandlung der Verwundeten während der Schlacht bereit ist und daß alles vorgesehen ist, damit die Verwundeten in zweckmäßigster Weise dorthin möglichst bald nach ihrer Verletzung gelangen können.

Je länger, je mehr ist es als von höchster Wichtigkeit erkannt, daß der Verbandplatz eines Schlachtschiffes nicht improvisiert werden darf, sondern beim Bau des Schiffes von vornherein für diesen Zweck ausgewählt und eingerichtet sein muß. Geschützte Lage, Geräumigkeit, leichtè Zugänglichkeit, gute Beleuchtung und Zuführbarkeit guter Luft sind die Erfordernisse eines solchen Platzes. Erstere bedingt seine Lage unter dem Panzerschutz. Darum ist das Schiffslazarett, das möglichst hoch und luftig gelegen ist, für diesen Zweck nicht geeignet. War doch auch auf der Mikasa in der Schlacht des 27. Mai die Apotheke, die im gleichen Deck mit dem Lazarett lag und im Frieden als Raum für etwaige Operationen diente, durch eine einschlagende Granate getroffen und fast alle darin befindlichen Gegenstände zerstört. Ebenso war in die Apotheke des Izumo eine Granate eingedrungen und hatte dort große Verwüstung angerichtet. Im Kriege gegen China war auf dem Hiyei der ungeschützte Verbandplatz durch eine 30,5 cm Granate getroffen. Von den dort beschäftigten beiden Ärzten und ihren Helfern, dem Zahlmeister, 3 Pflegern, 4 Krankenträgern und drei dort befindlichen Verwundeten waren durch diesen Schuß 9 getötet, 2 tödlich, 2 leichter verwundet.[1]) Hatten doch überhaupt in dem damaligen Seekriege die Ärzte mit 7 Proz. Toten die höchste Sterblichkeit aller Besatzungskategorien durch Verwundungen erlitten, wie ich aus den im Bericht der japanischen Marineärzte angegebenen Zahlen berechnete.[2]) Nach ihren Kriegserfahrungen stellten die Japaner die bestimmte Forderung, daß jedes größere Schiff vorn und hinten je einen vollkommen eingerichteten Verbandplatz unter Panzerdeck haben soll. Durch künstliche Ventilation ist für gute Luft auf demselben zu sorgen, elektrische Beleuchtung vorzusehen und, da diese während des Kampfes leicht versagen kann, müssen Kerzen in genügender Anzahl bereit stehen. Wasser, das Haupterfordernis der Verwundetenpflege, muß sterilisiert zu Verbänden und als Trinkwasser in reicher Menge

1) Surg. and med. history etc., S. 562.
2) Marine-Rundschau 1902, S. 197.

auf dem Verbandplatz sein, Operationstisch, Instrumente und Verbandmittel gebrauchsbereit. Letztere sterilisierten die Japaner alle Monate einmal und dann nochmals am Tage vor der Schlacht.

Das Hinschaffen der Verwundeten zum Verbandplatz den kämpfenden Kameraden derselben zu überlassen, ist durchaus unangebracht. Zwar erzählt Suzuki, daß tatsächlich viele Verwundete von ihren Kameraden gebracht wurden. Es könnte dieses Verfahren aber nur zu leicht dazu führen, daß Kämpfer in unkontrollierbarer Weise ihre Station verlassen, wie wir dies 1900 in Südafrika bei den Boeren zu sehen Gelegenheit hatten. Eigene Krankenträger, wie solche auch bei den Japanern vorgesehen waren, sind daher ein unbedingtes Erfordernis. Diese auszubilden ist Sache der vorbereitenden Tätigkeit des Schiffsarztes. Eine ganze Reihe von Transportmitteln, Tragen verschiedener Art, Hängematten, Netzen waren auf den japanischen Schiffen für den Transport vorbereitet. Ich habe dieselben an Bord des Lazarettschiffs Kobe Maru und in der Marineärztlichen Akademie gesehen. Eine einfache, unserer Feldtrage entsprechende und eine zweite für den Transport an engeren Stellen, vertikal und horizontal, geeignete Trage dürfte allen Anforderungen genügen. Auch nach den Berichten waren auf den japanischen Schiffen einfache Bambustragen zum Transport bereit gestellt. Mehrfach aber wurden diese durch feindliches Feuer zerstört oder die Transportwege an Bord für sie durch ausgedehnte Zerstörungen ungangbar. So erzählt Suzuki, daß nur etwa $^1/_3$ aller Verwundeten mit erstem Verband versehen und auf Tragen zum Verbandplatz gelangte, die übrigen schnell aufgesammelt und durch Handtransport dorthin befördert wurden. Wenn wir uns auf den Abbildungen der beschädigten Schiffe, wie wir sie in dem Kladoschen Buche und in einem von den Japanern nach offiziellen Quellen herausgegebenen Album: The Russo-Japanese War: Naval" [1]) ansehen und betrachten, was für Zerstörungen in den einzelnen Decks der Schiffe zu finden sind, so erscheint es leicht verständlich, daß es oft recht schwierig für die Träger gewesen sein muß, sich mit einer beladenen Trage den Weg durch die herumliegenden Schiffstrümer zu bahnen, und daß sie es vorzogen, wenn angängig, sich mit dem Verwundeten auf dem Arm leichter durch diese Hindernisse hindurch zu winden. Trotzdem wird aber immer eine nicht geringe Anzahl solcher Verwundeter vorhanden sein, deren Transport wegen der Ausdehnung oder der

1) Published by K. Ogawa, Tokyo. Japan.

Art der Verletzung nicht anders als auf Trage ausführbar ist. Und gerade für diese Fälle wird eine sorgfältige Ausbildung der Träger im Lagern und Transportieren auf der Trage, im Interesse der übrigen Verwundeten in einem schonenden Handtransport erforderlich sein, soll nicht durch dieselben anstatt eines Nutzens für die Verwundeten eine weitere Schädigung dieser zustande kommen.

Eine fernere vorbereitende Tätigkeit des Schiffsarztes bezieht sich auf die Mannschaften selbst. Frühere Beobachtungen, die auch der jetzige Krieg wieder vollauf bestätigte, hatten ergeben, daß die Wunden der Seeschlacht ganz besonders zur Vereiterung neigen. Als ein Hauptgrund hierfür war und ist das Verunreinigen derselben durch hineingelangte Stücke der Kleidung und die umgebende Haut anzusehen. Dieses hatte mit Veranlassung gegeben, zuerst in einer Zusammenfassung des ärztlichen Berichtes über den japanisch-chinesischen Seekrieg[1]) und dann in meinem Vortrage über den Stand der Kriegschirurgie[2]) 1902 den Vorschlag zu machen, die Mannschaften vor der Seeschlacht baden und frische Kleider anlegen zu lassen. Es fragte sich, ob Zeit zu dieser Maßnahme vorhanden sein werde. Nach den Zeitangaben über die jetzt geschlagenen Seeschlachten ist dies der Fall: In Chemulpo wurde bereits am Morgen offiziell bekannt, daß der japanische Admiral eine Herausforderung zum Kampf an die russischen Schiffe gesandt hatte, der diese gegen Mittag entsprachen. Am 10. August wurde das Auslaufen der russischen Flotte aus Port Arthur vom Morgen ab beobachtet und erst nach 1 Uhr mittags begann, wie geschildert, der Kampf. Auch am 14. August kamen die Gegner auf weite Entfernung einander in Sicht und am 27. V. 1905 erhielt Togo um 5 Uhr morgens durch drahtlose Telegraphie von seinen Kreuzern die Meldung, daß die Feinde sich näherten, der Kampf entwickelte sich von 2 Uhr mittags ab. Und wenn auch die Russen an diesem Tage nach der im Beginne der Schlacht innegehaltenen Marschordnung geurteilt anscheinend vom Feinde überrascht wurden, so liegen doch auch von ihrer Seite Angaben vor, daß sie auf den Kampf gefaßt waren. So berichtet ein Augenzeuge[3]) desselben auf dem russischen Transportschiff Korea, das am 26. abends der russische Geschwaderchef signalisiert hatte: „prepare for battle."

1) Marine-Rundschau 1902, S. 207.
2) A. a. O., S. 221.
3) Klado, S. 191.

Tatsächlich hat auch der japanische Flottenarzt denselben Gedanken, auf solche Art der Vereiterung der Wunden nach Möglichkeit vorzubeugen, durchgeführt und schreibt dieser Maßnahme einen großen Teil des guten Erfolges der Wundbehandlung auf japanischer Seite nach seinem Berichte zu. Daß auch bei den Russen eine gleiche Idee vorlag, darauf deutet eine Erzählung vom Bord des Kreuzers Oleg[1]), dem Flaggschiff von Admiral Enquist hin, worin erwähnt wird, daß als am 27. etwa um 10 Uhr Alarm geschlagen wurde, die Mannschaft in „weißer, reiner Kleidung" antrat.

Ein anderer Faktor, der in der Seeschlacht wegen der größeren Ausdehnung der einzelnen Wunden fast noch mehr Wichtigkeit haben dürfte als im Landkriege, wo demselben bereits große Sorgfalt gewidmet wird, ist das Bereithalten von geeigneten Verbandmitteln unmittelbar da, wo die Verwundungen eintreten werden. Bei der Armee ist in dieser Absicht jeder Mann mit einem Verbandpäckchen versehen, das er im Kriege stets bei sich zu tragen hat, damit es an jedem Orte, wo auch immer eine feind-Kugel ihn trifft, zur Hand sei. An Bord entfernt sich der einzelne in der Regel nicht weit von seiner Gefechtsstation, hier erscheint es daher angebrachter, auf diesen das nötige Verbandmaterial niederzulegen. Die Japaner hatten dies durchgeführt und außerdem den Krankenträgern solches ausgehändigt, sowie eine Reihe derselben mit Gummibinden zur Unterdrückung arterieller Blutungen ausgestattet. Was nun die Größe der an Bord notwendigen Verbandpäckchen anlangt, so hatte sich bald herausgestellt, daß diejenige der anfangs vorgesehenen den Anforderungen der Seeschlacht nicht entsprach, da, wie Suzuki sagt, „gunshot and splinter wounds" gewöhnlich viel größer als diejenigen durch Kleinkaliber sind. Und außerdem, fügt er hinzu, kommt es der Regel nach vor, daß ein Mann, der durch eine explodierende Granate getroffen wird, mehr als eine Wunde hat. Aus diesem Grunde hatte er die Anfertigung größerer Verbandpäckchen angeordnet. Die früheren enthielten je 3 Stücke Sublimatgaze etwa in der Größe von 7,5:3—6 cm zusammengefaltet, die neueren 4 Stücke solcher von 60 cm Länge, dazu ein dreieckiges Verbandtuch. Wir werden später hören, daß nach Braisted die Wunden der Japaner gemäß ihrer viel besseren ersten Versorgung der Regel nach auch ein weit günstigeres Aussehen zeigten als diejenigen der Russen. Bei den Japanern war aber auch auf die Belehrung der Mannschaften über die Wichtig-

1) Klado, S. 177.

keit und Anlegung des ersten Verbandes großes Gewicht gelegt. Wie wenig dagegen bei den Russen der Gedanke von dem Werte des ersten Verbandes Allgemeingut geworden sein muß, dafür liefert einen sprechenden Beweis ein Passus aus der erwähnten Erzählung des Schiffskaplans des Dimitri Donskoi, nach welchem sogar der verwundet an Deck liegende Kommandant auf das Anerbieten, den Arzt herbei zu rufen, erwiderte, es sei nicht nötig, er habe bereits seine Wunde mit dem Taschentuche verbunden.[1]) Derartige Vorkommnisse sollten eine ernste Mahnung sein, daß die diesbezügliche Belehrung der Mannschaften gar nicht eingehend und eindringlich genug gestaltet werden kann und daß auch diese der Schiffsarzt zu den wichtigen Aufgaben seiner vorbeugenden und auf die Seeschlacht vorbereitenden Tätigkeit zu rechnen hat.

Wenden wir uns nunmehr nach der Betrachtung dieser, wie wir sahen, für den Heilungsverlauf der Wunden des Seekrieges äußerst wichtigen Vorbereitungen des Schiffsarztes zu dessen Tätigkeit während der Seeschlacht selbst. Ganz falsch wäre es, wollte sich derselbe verleiten lassen, dem ersten Schwerverwundeten, der in seine Hände gelangt, diejenige Hilfe angedeihen zu lassen, die er unter anderen Verhältnissen jedem Verletzten unbedingt zuwenden würde: Sorgfältige Untersuchung der Wunden, Reinigung, wohl gar unter Allgemeinbetäubung und Operation. Ein Schiffsarzt, der dies täte, würde leicht einem Verwundeten viel helfen, viele vernachlässigen müssen. Stets muß er darauf gefaßt sein, daß alsbald dem einen Verwundeten viele andere folgen, und darf sich und seine Gehilfen daher nicht bei dem einen für längere Zeit festlegen. Nur die notwendigste Hilfe darf er jedem zuwenden, um allen ein Helfer sein zu können, um jederzeit bald wieder für anderweitige Hilfstätigkeit verfügbar zu sein. So schwer der Entschluß zunächst jedem mitfühlenden Arzt sein wird, er ist ein unbedingtes Erfordernis in der Seeschlacht. Immer muß der Schiffsarzt auch gewärtig sein, daß er jeden Augenblick vom Verbandplatz ab zu einem besonders wichtigen Verwundeten gerufen werden kann. Von größter Wichtigkeit für die Durchführung der Aufgaben des Schiffes, ja den Ausgang der Schlacht selbst kann es sein, daß der Kommandant oder Admiral, obgleich verwundet, auf seinem Posten verharrt, wenn dies irgend möglich ist, dann aber ist es ohne jeden Zweifel Pflicht des Arztes, ihm an

1) Klado, S. 152.

Ort und Stelle seine Dienste zu widmen. Ein Beispiel[1]): Der Kommandant des Grozny war im Beginne der Schlacht von Tsushima am Kopf, beiden Armen, beiden Augen und einem Bein verwundet. Derselbe behielt trotzdem das Kommando, rief sich nur einen Offizier zu seiner Unterstützung und ließ den Arzt auf die Brücke kommen. Hier war es doch unzweifelhaft wichtiger und richtiger, daß dieser sofort dorthin eilte, als daß er einem der kampfunfähigen Verwundeten eine nicht unbedingt sofort erforderliche Operation machte. Suzuki äußert sich über diesen Punkt: „Whilst the action is going on we can hope to accomplish nothing except the most urgent aid" und zählt dann als solche auf: Unterbindung oder Kompression arterieller Blutung, Anlegen fertiger Schienen bei Frakturen, Reinigen der Weichteilwunde, Anlegen steriler Gaze und Binde „but that is all". Betreffs der Frage, ob Asepsis oder Antisepsis spricht er sich dahin aus, daß er von Anfang an Asepsis und konservative Chirurgie seinen Untergebenen anbefahl. Er sagt aber dann selbst in seinem Bericht, daß schon im Frieden auf Kriegsschiffen Asepsis schwer ist, während der Schlacht aber 10 mal schwerer: Das Feuern der Geschütze, Hin- und Hereilen der Mannschaften und vieles andere wirbelt Staub auf, große Zahlen von Verwundeten werden eingebracht, die alle sofortige Hilfe heischen, größte Eile ist erforderlich, alles das macht volle Asepsis unmöglich, doch wurde auf seiten der Japaner stets angestrebt, möglichst Asepsis zu erzielen. Man wird sich aber jedenfalls darauf einrichten müssen, jederzeit auch das antiseptische Verfahren anwenden zu können. Wesentlich wird sich also die Tätigkeit des Arztes während der Seeschlacht darauf beschränken müssen, Notverbände aseptisch oder antiseptisch, gegebenen Falles mit Schiene anzulegen. Stillen des Durstes der Verwundeten und Stillung ihrer Schmerzen durch eine Morphiumeinspritzung, wozu reichlich Trinkwasser und Morphiumspritzen und Lösung in ausreichender Menge bequem zur Hand sein müssen, erfordern keinen Zeitaufwand und dürften wesentlich zur Erleichterung der Lage derselben beitragen. Die Blutung ist auch, wie wir sahen, bei den Wunden der Seeschlacht geringer, als wohl befürchtet wurde, so daß ein Eingriff wegen lebensbedrohlicher Blutung, abgesehen von dem Anlegen eines Gummischlauches oder einer Binde, nur höchst selten erforderlich werden wird. Wir haben uns ja auch oben davon überzeugen können, daß die Zeitdauer des tatsächlichen

1) Klado, S. 185.

Kampfes nach den bisherigen Erfahrungen der Regel nach eine so kurze ist, daß selbst das Liegenlassen der letzeren während desselben kaum je Schaden anrichten dürfte. Andere Operationen aber als durchaus notwendige Unterbindungen und etwa ein unaufschiebbarer Luftröhrenschnitt sollen während der Dauer des Kampfes vermieden werden und können es auch. Braisted erzählt gelegentlich der Schilderung seines Besuches auf der Mikasa, daß dort der Regel nach keine Operationen gemacht waren, daß unter 120 Verwundeten, welche das Flaggschiff hatte, nur 2 primäre Amputationen sich nötig machten. Er führt aus, daß wegen der relativ geringen Anzahl von Verwundeten auf den einzelnen japanischen Schiffen hier wohl Zeit und Umstände es gestattet hätten, schon während der Schlacht die etwa notwendigen chirurgischen Eingriffe vorzunehmen. Ganz andere Verhältnisse hätten auf den russischen Schiffen obgewaltet, derartige, daß die Ärzte geradezu „paralyzed" gewesen wären. Auf einem russischen Schiff sei der ganze ärztliche Stab durch Einwirkung von Kohlendioxyd der explodierenden japanischen Granaten betäubt. Der Kommandant des Sissoi Veliki berichtet: „I had 28 killed and 29 wounded, the two doctors on board were suffocated."[1]) Andere russische Offiziere sprechen sich über den Zustand auf ihren Schiffen dahin aus: „Our ships were literaly strewn with a hail of 6″ shells. Ein russischer Arzt äußerte sich B. gegenüber dahin, daß er unfähig gewesen sei, überhaupt irgend etwas zu tun, da alles durch den Hagel der Explosivgeschosse der Japaner „was swept away". Die Abbildungen bei Klado und in dem genannten japanischen Album zeigen, welche ausgedehnten Zerstörungen an Deck einzelner Schiffe herrschten. Der Kommandant des Talbot, der den Varyag unmittelbar nach dessen Rückkehr aus dem Todeskampf vor Chemulpo aufsuchte, berichtet nach hiesigen Zeitungsnotizen, das Deck habe wie von einem Eisenhagel überschüttet ausgesehen, überall, besonders aber um die Geschütze mit blutigen menschlichen Gliedmaßen bedeckt, die Verwundeten zum Teil gräßlich verstümmelt. 64 Verwundete soll außer zahlreichen Toten der $^3/_4$ stündige Kampf angehäuft haben. Unter 9 Verwundeten dieses Schiffes, die ich 5 Monate später sah, waren bei mehreren noch nicht alle Wunden geheilt, bei verschiedenen waren ausgedehnte Gliedabsetzungen erforderlich geworden. Am 27. Mai gerieten Oslabaya, Knias Suwarow, Alexander bereits während des ersten Abschnittes

1) Klado, S. 214.

des Kampfes innerhalb 3/4 Stunden in Brand. Oslabaya sank nach einstündigem Gefecht, die beiden anderen am Abend. Ein Besucher des genommenen Orel schilderte mir, daß an Bord überall Spuren ausgebrochener Brände zu sehen gewesen wären. Wenn wir alle diese Verhältnisse berücksichtigen, dann können wir verstehen, daß es um die erste Versorgung der russischen Verwundeten vielfach schlecht bestellt gewesen ist. Von wie großem Einfluß dies aber auf das weitere Schicksal der Wunden war, das geht aus den Worten Braisteds hervor, der seinen Eindruck, den er von den Verwundeten am 30. Mai und in den folgenden Tagen bekam, dahin zusammenfaßt: Die japanischen Verwundeten waren in außerordentlich gutem Zustande im Vergleich zu den Russen. Erstere hatten überall gute erste Verbände gehabt und ihre Wunden waren im allgemeinen „in excellent condition". Die russischen Verwundeten hatten selten, wenn überhaupt, entsprechende Verbände, oft waren ihre Körper mit Schmutz bedeckt, ihre Wunden schmutzig, ausgedehnte Eiterungen vorhanden. Bei 2 Russen fanden sich unter übelriechenden Verbänden die ganzen Wundflächen mit Maden bedeckt. Daß aber trotz aller Schwierigkeiten auch auf russischer Seite sich Ärzte gefunden hatten, die das irgend Mögliche für die verwundeten Kameraden taten, dafür will ich nur das Zeugnis des Berichterstatters der Verhältnisse an Bord des Oleg anführen, der nach Schilderung der ärztlichen Hilfstätigkeit unter heftigstem Feuer schließt: „All the medical staff meanwhile displayed surprising fortitude and presence of mind, continuing their works as if nothing special had occurred."[1] In der Erzählung des Endes des Rurik wird erwähnt, nachdem der Befehl zum Versenken des Schiffes gegeben war, sei die Zeit bis zum Untergange desselben benutzt worden, die Verwundeten und sonstige Mannschaften mit Matratzen, die mit Kork gefüllt waren, und anderen schwimmenden Gegenständen zu versorgen, damit sie möglichst über Wasser gehalten werden könnten, da die Boote weggeschossen waren[2], ein Verfahren, das vielleicht von vornherein bei der Lagerung der Schwerverwundeten Berücksichtigung verdiente, da jedes Schiff in die Lage kommen kann, seine Verwundeten möglichst schnell über Bord zu setzen, um dieselben vor dem Untergange mit dem etwa sinkenden Schiffe zu bewahren.

Darf somit die Tätigkeit des Arztes bei jedem einzelnen Verwundeten während des Feuergefechts nur eine beschränkte sein.

1) Klado, S. 180. 2) Klado, S. 103.

so liegen nach Beendigung desselben die Verhältnisse ganz anders. Nunmehr sollen nach Suzuki die Verwundeten sofort von dem engen und tief gelegenen Verbandplatz nach höher gelegenen, geräumigeren Teilen des Schiffes gebracht werden, wo mehr Raum in frischerer Luft und natürliche Beleuchtung zu Gebote stehen, und dort eine eingehendere Versorgung ihrer Wunden stattfinden. Da nun ein Überblick über Anzahl und Schwere der Verletzungen vorliegt, können jetzt die am dringendsten der Hilfe Bedürfenden zuerst und gründlich in Behandlung genommen werden. Bei der großen Gefahr der Vereiterung, welche den Wunden der Seeschlacht, wie wir sahen, besonders infolge des Eindringens von Fremdkörpern, zumal Teilen der Kleidung droht, dürfte in erster Linie — abgesehen von etwa erforderlicher Blutstillung — an deren Beseitigung zu denken sein. Braisted beschreibt, wie leicht namentlich kleinere Holzsplitter übersehen wurden, da sie, umgeben von Blutgerinnseln, in der Tiefe der Wunden verborgen lagen. Für diese Fälle bewährte sich das Ausschaben der Gerinnsel mit dem scharfen Löffel und das Untersuchen der Wunden mit dem — wohldesinfizierten — Finger. Gründliche Reinigung der Wundumgebung und Anlegen guter Verbände kann nunmehr in Ruhe ausgeführt werden. Jetzt findet sich auch Zeit und bessere äußere Verhältnisse für etwa nötige Operationen, doch hält es Suzuki für besser, sich nicht mit komplizierten Operationen an Bord der Schlachtschiffe zu befassen, sondern die Verwundeten möglichst bald den begleitenden Lazarettschiffen zu übergeben. Kurz muß ich hier noch einmal auf einen besonderen Punkt der Wundbehandlung eingehen: Der japanische Flottenarzt erzählt, daß sie, wenn möglich, die Wunden genäht hätten. Er erwähnt selbst, daß man wohl denken sollte, deren primäre Vereinigung sei aussichtslos und das Nähen könnte hier nichts Gutes leisten. Ihre Erfahrung hätte aber gelehrt, daß die Bedeckung der Wundoberfläche mit Haut ein großer Schutz war. Wie bereits bemerkt, scheint mir sich dieses Nähen von Wunden nach den Bildern von solchen, die ich in der marineärztlichen Akademie in Tokio sah, wesentlich auf das Schließen kleiner, mehr glattrandiger Wunden und das Verkleinern größerer durch Zusammenziehen der Wundwinkel beschränkt zu haben.

Von Lazarettschiffen, denen die Opfer des Seekrieges übergeben werden konnten, hatte die japanische Marine im Beginn des Krieges 2 in Dienst gestellt. Eins derselben, die Kobe Maru, konnte ich während desselben besuchen und mich überzeugen, daß alle Ein-

richtungen für gründliche Versorgung von Verwundeten und Kranken vorhanden waren: gute Transportmittel, geräumige, wohl eingerichtete Krankenräume, Operationssaal mit Vorbereitungsraum, Röntgenraum, Instrumenten-Reparaturwerkstatt usw.[1]) Es dürfte hier nicht der Ort sein, näher auf das wichtige Kapitel der Lazarettschiffe einzugehen und muß ich mir dies für eine andere Gelegenheit versparen. Hier mögen nur einige Bemerkungen über Verwendung derselben Plarz finden. Betreffs der russischen Lazarettschiffe Orel und Kostrama, welche das 2. und 3. Geschwader begleiteten wird durch General Linewitsch berichtet[2]), daß dieselben während der Schlacht von Tsushima augenscheinlich außerhalb der Gefechtszone waren. In hiesigen Zeitungen las ich nach derselben, daß 2 russische Lazarettschiffe von den Japanern genommen wären. Das eine sei später wieder frei gegeben, das andere dagegen, der Orel, vom Prisengericht für beschlagnahmt erklärt, weil es den Kapitän und 4 Mann vom englischen Schiff Oldhama, das die Russen seinerzeit beschlagnamt hatten, an Bord genommen hätte und wegen Verletzung der Genfer Konvention. Ob die japanischen Lazarettschiffe der Marine während der Seeschlacht in der Nähe der kämpfenden Flotte gewesen sind, darüber ist mir bisher nichts bekannt. Aus den Erzählungen bei meinem Besuch an Bord der Kobe Maru schloß ich, daß die beiden Lazarettschiffe an der Flottenbasis gewissermaßen als schwimmende Lazarette gedient hatten. Sie behandelten die Patienten der Schiffe ohne Arzt, nahmen von anderen Schiffen solche, wenn erforderlich, auf. Aus den Notizen über Schiffsbewegungen während des Krieges konnte ich feststellen, daß die Lazarettschiffe in häufigen Fahrten Patienten in die Heimat überführten, so scheinen auch sie hauptsächlich ebenso wie diejenigen der Armee und des Roten Kreuzes — im ganzen wohl 18 Schiffe — zum Transport von Kranken und Verwundeten gedient zu haben, wie dies mehrfach in den letzten Kriegen der Fall war. Ich will hier nur an die entsprechende Verwendung des amerikanischen Lazarettschiffs Relief im spanisch-amerikanischen Kriege[3]) erinnern, an die Verwendung zahlreicher, zu diesem Zweck ausgerüsteter Schiffe der Engländer im Burenkriege[4]), sowie an die Tätigkeit der Lazarettschiffe während der Boxer-Unruhen.

1) Vgl. Matthiolius, Aus japanischen Kriegslazaretten. Deutsche militärztl. Zeitschr. 1904, Nr. 10, S. 532.

2) Klado, S. 112.

3) Vgl. Senn, Medico-Surgical Aspect of the Spanish-American, War. S. 64 ff.

4) Zahlreiche Berichte im British medical Journal von 1900.

Auf die Tätigkeit in den Lazaretten der Heimat, denen die Opfer des Seekrieges sobald als möglich zugeführt werden sollen, ausführlicher einzugehen, dürfte sich hier erübrigen. Diese nähert sich, abgesehen von der bereits geschilderten Verschiedenheit der zu behandelnden Wunden und ihrer größeren Zahl, wesentlich der den Chirurgen bekannten Tätigkeit in den Reserve-Lazaretten des Heeres und dasjenige, was den Marinearzt seine Ausbildung in chirurgischen Kliniken gelehrt hat, wird hier voll zur Geltung kommen. Ein Bild von dieser Tätigkeit gibt Braisted in seiner Schilderung des Marinelazaretts Sasebo am 30. Mai 1905: In langen Zügen näherten sich von den aus der Schlacht heimkehrenden Schiffen die zahlreichen, mit Verwundeten beladenen Tragen dem auf das beste auf dieses Herbeiströmen der Patienten verbereiteten Lazarett. Nach Abnahme der Kleider wurden die Verwundeten in die bereit stehenden Betten gebracht und dann in einer 4 Tage und 4 Nächte hintereinander durchgeführten Tätigkeit einer ganzen Reihe von Ärzten und Helfern mit den nötigen Verbänden versehen bezw. operiert. An 4 Operationstischen wurde zugleich gearbeitet, um die umfangreiche Tätigkeit mit möglichster Beschleunigung zu bewältigen. Genaue Befunde wurden aufgenommen, Zeichnungen, sogar Photographien der wichtigeren Verletzungen angefertigt. Nach aseptischer Vorbereitung wurden die Wunden sorgfältig auf Fremdkörper untersucht, diese sowie etwaige lose Knochensplitter entfernt. Von Operationen erwähnt Braisted besonders vorzüglich ausgeführte Plastiken im Gesicht und einige Operationen am Gehirn wegen Schädelbruch. Zur Herstellung der großen Zahl aseptischer Verbände war ein entsprechender Vorrat von Verbandmaterial erforderlich, aber auch zur Stelle. Das sonst Wesentliche habe ich bereits besprochen.

So scheinen mir die Betrachtungen der bisherigen Erfahrungen auf dem Gebiete der Seekriegschirurgie insbesondere unter Berücksichtigung des jüngsten Krieges es zu gestatten, für alle die Ärzte, die berufen sein werden, ihre Tätigkeit während eines etwaigen Krieges an Bord der Schlachtflotte zu entwickeln, ein Bild dieser zu erwartenden Tätigkeit nach Art und Umfang im voraus zusammen zu stellen und daraus eine Reihe nicht unwichtiger Lehren für dieselbe zu entnehmen. Ein solcher Arzt muß damit rechnen, daß das Verhältnis der Toten zu den Verwundeten sich in der Seeschlacht voraussichtlich etwas ungünstiger gestaltet, als dies im Landkriege der Fall ist. Er wird es vorwiegend mit Wunden von größerer Ausdehnung zu tun bekommen, welche wesentlich Merk-

male der Quetschung aufweisen, und muß erwarten, recht oft mehrere Verletzungen an einem Verwundeten zu finden. Auf die drohende Gefahr der Vereiterung dieser Wunden muß er ganz besonders Rücksicht nehmen und seine Maßnahmen darnach ergreifen. Verletzungen des Kopfes werden ihm ganz besonders gefährliche Zerstörungen zeigen, diejenigen der Brust im Gegensatz zu den Kleinkaliberschüssen dieser zumeist eine ungünstige Prognose bieten, ebenso die penetrierenden Bauchwunden wohl weit verhängnisvoller noch sein als solche durch die Mantelgeschosse der Armee. Bei Knochenschüssen werden sich zumeist ausgedehnte Zertrümmerungen darbieten und Verbrennungen und Verbrühungen oft ärztliche Hilfe heischen. Während der Dauer des Feuergefechts selbst aber kann sich diese und darf sich nur auf die allernotwendigsten Maßnahmen bei dem einzelnen Verwundeten, wesentlich also auf das Anlegen schützender Verbände beschränken. Um so größeres Gewicht ist auf eine zweckmäßige und umfangreiche vorbereitende Tätigkeit des Schiffsarztes zu legen. Dieselbe hat sich insbesondere auf die Bereitstellung des oder der wohl ausgewählten und eingerichteten Verbandplätze, Sicherstellung des sachgemäßen Verwundetentransports, Unterweisung der Krankenträger und Mannschaften besonders auch bezüglich der Wichtigkeit des rechten ersten Verbandes und der eigenen Reinlichkeit, sowie das Verteilen genügenden gebrauchsfähigen Verbandmaterials an geeigneten Orten zu erstrecken, wobei auf einen größeren Umfang der Verbandpäckchen als der beim Heere üblichen Gewicht zu legen ist. Die Ausführung von Operationen ist während der Dauer des Feuergefechts nach Möglichkeit zu vermeiden und wesentlich wohl nur auf ausnahmsweise Unterbindung spritzender Arterien oder etwa einen Luftröhrenschnitt zu beschränken. Nach Aufhören des Feuerns können die unbedingt erforderlichen, also auch Gliedabsetzungen gemacht werden, welche aber auch nicht so oft notwendig werden dürften, als befürchtet wurde. Die Haupttätigkeit des Schiffsarztes hat sich nunmehr auf gute, der Vereiterung vorbeugende Versorgung der Wunden zu richten, wobei besonders den eingedrungenen Fremdkörpern gebührende Aufmerksamkeit zu schenken ist. Alle irgend aufschiebbaren Operationen sind besser erst an Bord der wohleingerichteten Lazarettschiffe oder gar im heimischen Lazarette auszuführen. Hier wird der Marinearzt die neuesten Lehren der chirurgischen Klinik zu Nutz und Frommen der Opfer des Seekrieges in Anwendung bringen.

XIII.

Aus der chirurgischen Universitätsklinik zu Göttingen.
(Direktor: Geh.-Rat Prof. Dr. Braun.)

Beiträge zur Chirurgie des Magencarcinoms.

Von

Dr. Otto Creite,
Assistenzarzt der Klinik.

(Mit 1 Abbildung.)

Seitdem vor etwas mehr als 2 Dezennien Billroth zuerst den Magenkrebs mit Erfolg operiert hat in dem Gedanken, diesen Krebs ebenso wie jeden andern mit dem Messer auszugreifen, ist diese Erkrankung häufig Gegenstand chirurgischen Eingreifens gewesen, und wenn auch die anfangs gehegten Hoffnungen auf zahlreiche Dauerheilungen bei sorgfältiger Prüfung des Materials nicht verwirklicht wurden, haben sich die Technik sowohl, wie die diagnostischen Hilfsmittel so weit vervollkommnet, daß es von Wert erscheint, den bis jetzt erreichten Standpunkt festzulegen und an der Hand der von Herrn Geheimrat Braun beobachteten Fälle folgende Fragen zu beantworten versuchen:

I. Wie oft ist der Magenkrebs durch die Resektion heilbar?
II. Wieweit verlängert die Gastroenterostomie das Leben der Patienten?
III. Wie lange überleben die Kranken eine Probelaparotomie?
IV. Wie lange leben die Patienten, bei denen keine Operation gemacht wurde?

Bevor ich näher auf die im folgenden mitzuteilenden Fälle eingehe, glaube ich, wird es von Wichtigkeit sein, einiges über die Indikationsstellung für die einzelnen Operationen und die Operationstechnik voranzuschicken. Gerade jene Fälle, in denen die Patienten

nach der Resektion des erkrankten Magenteiles 1, 2 und mehrere Jahre ohne Rezidiv geblieben sind, werden in der letzten Zeit immer häufiger und geben den Beweis, daß nur so eine langdauernde, ja immerwährende Heilung möglich und daher erstrebungswert ist. Aber diesem Ziele setzen sich oft unüberwindliche Hindernisse entgegen, die einmal in dem schlechten Allgemeinzustand des Kranken liegen, anderseits durch das zu weit vorgeschrittene Leiden bedingt sind. Es wird daher vom Geheimrat Braun nur dann die Resektion vorgenommen, wenn das Allgemeinbefinden des Patienten ein leidliches ist und wenn es sich um einen gut beweglichen Tumor handelt, ohne Metastasen in der Leber oder andern Organen der Bauchhöhle. Geschwellte und möglicherweise schon metastatische Lymphdrüsen an der kleinen Kurvatur in der Nähe des Tumors bieten keinen Hinderungsgrund für die Operation. Ist dagegen die Geschwulst fest verwachsen und hat größere Ausdehnung angenommen, bestehen ferner die Erscheinungen einer Pylorusstenose, so wird in der Regel die Gastroenterostomie ausgeführt und zwar bei leidlichem Allgemeinzustand mit Naht entweder als Gastroenterostomia retrocolica posterior. oder als antecolica anterior mit nachfolgender Braunscher Enteroanastomose, letztere mit mittelgroßem Murphyknopf. Befindet sich aber der Kranke in elendem Zustande, ist es von Vorteil, die Operation schnell zu Ende zu führen, oder kann sie nur unter dieser Bedingung gemacht werden, wird die Gastroenterostomia posterior stets mit Murphyknopf ausgeführt. Auf den Murphyknopf, seine Verwendbarkeit und Verwendung in der Magendarmchirurgie wird später genauer eingegangen.

Bestehen schließlich keine Stenosenerscheinungen von seiten des Pylorus, ist aber die Geschwulst groß und mit seiner Umgebung fest verwachsen, so wird von einer Anastomosierung abgesehen und das Abdomen wieder geschlossen. Wenn nun auch im großen und ganzen in dieser Weise vorgegangen wird, so muß doch noch hervorgehoben werden, daß bei einzelnen Fällen die Indikationsstellung erheblich erweitert wurde.

Es sind Kranke reseziert, die zwar in elendem Allgemeinzustande waren, die aber einen so kleinen beweglichen Tumor besaßen, daß der Versuch einer radikalen Heilung gemacht wurde. Mancher Todesfall, der nach Ausführung der Operation erfolgte und derselben zur Last fällt, ist durch dieses Vorgehen veranlaßt. Anderseits sind auch mehrere Patienten vorhanden, die eben gerade durch dieses Verhalten auf längere Zeit oder völlig geheilt wurden. Ebenso wie bei der Resektion ist auch die Anastomose zwischen

Magen und Jejunum noch in einzelnen Fällen ausgeführt, die in äußerst elendem Zustande in die Klinik kamen, die sicher auch ohne Operation in kurzer Zeit zugrunde gegangen wären, bei denen aber der Versuch gemacht wurde, ihnen Erleichterung von ihrem qualvollen Leiden zu verschaffen. Eine große Anzahl von ihnen hat natürlich die Operation nicht überstanden, vielen aber konnte doch auf Wochen und Monate ein erträglicher Zustand geschaffen werden. Wieweit in einzelnen Fällen gegangen wurde, ersieht man aus Fall 31 der Gastroenterostomien. Hier handelte es sich um einen äußerst elenden, 68 Jahre alten Mann, bei dem die Gastroenterostomia posterior retrocolica mit Knopf wegen stenosierendem Carcinoma pylori gemacht wurde. Er starb am folgenden Morgen und bei der Sektion zeigte es sich, daß das Peritoneum am Knopf trotz mehrfacher Übernähungeu nicht mehr so viel Lebensenergie gehabt hatte, daß zwischen den Peritonealblättern Verklebungen zustande gekommen waren.

Was nun weiter die Vorbereitung der Kranken zur Operation anbelangt, so ist gerade diese nach übereinstimmender Ansicht von außerordentlicher Wichtigkeit.

Maßgeblich war zunächst der allgemeine Ernährungszustand, mit dem die Patienten in die Klinik eintraten. Leider kommen auch heute noch Kranke erst dann zum Operateur, wenn sie nach wochen-, monate-, ja jahrelanger interner Behandlung extrem abgemagert und fast moribund sind. Solche Patienten sind möglichst schnell, in einzelnen Fällen schon am nächsten Tage der Operation unterworfen, während sonst 3—4 Tage mit der Operation gewartet wurde. In dieser Zeit werden die Körperkräfte nach Möglichkeit durch entsprechende Ernährung gehoben. Eine leichte Diät in geringen Mengen mit kurzen Zwischenräumen (mehrere Eßlöffel alle 2—3 Stunden) wird eingehalten, Nährklistiere werden gegeben und durch Kochsalzeingießungen in den Mastdarm oder durch Jnfusion unter die Haut die Flüssigkeitsmenge des Körpers ersetzt. Besteht starke Retention im stenosierten Magen, werden mehrmals täglich Ausspülungen gemacht, wobei auch hier die Erfahrung gemacht wurde, daß noch Speisen herausgehebert wurden, die vor 8, 10 oder 14 Tagen genossen waren.

Am Abend vor der Operation wird der Kranke gebadet und rasiert, erhält, wie es oft sehr nötig war, eine Kochsalzinfusion (1000 g) und einen Sublimatumschlag auf die Magengegend. Vor der Narkose wird dann nochmals eine Magenausspülung vorgenommen und das Operationsgebiet mit Holzwolle und Schmierseife

abgewaschen. Zur Vermeidung der Abkühlung wird der Patient auf warme Wasserkissen gelagert und mit warmen sterilisierten Tüchern zugedeckt.

Die Reinigung und Desinfektion des Operateurs und der Assistenten geschieht mit Holzwolle und Schmierseife, Alkohol und Sublimat.

Zur Narkose wird in fast allen Fällen Chloroform (Schering) gebraucht, nur bei einzelnen Kranken, deren Herz eine Kontraindikation bietet, wird Äther genommen.

Die Schleichsche Lokalanästhesie kam in einzelnen Fällen äußerster Abmagerung zur Anwendung und konnte bis zum Schluß der Operation beibehalten werden. Auch hierbei wurden postoperativ entstandene Pneumonien beobachtet, die dann die Ursache für den Exitus abgaben. Der Schnitt zur Laparotomie wird etwas unterhalb des Processus ensiformis beginnend bis zum Nabel geführt, um dann je nach Lage der Verhältnisse noch über den Nabel nach unten verlängert zu werden. Zur Resektion wird proximal und distal vom Tumor der Magen und das Duodenum durch Klammern (Doyen, Gussenbauer) abgeklemmt, der Tumor nach Ligatur des Netzes exstirpiert und der Magenstumpf, sowie das Duodenum durch Naht in 3 Etagen (Schleimhaut mit Jodkatgut [Körte], 2 Peritonealnähte mit Seide) geschlossen. Für die Anastomose wird fast immer die Gastroenterostomia retrocolica posterior mit Murphyknopf gewählt und nur in den Fällen die antecolica anterior mit nachfolgender Braunscher Anastomose gemacht, in denen sich der Magen nicht gut vorziehen läßt. Der Schluß der Bauchdecken erfolgt mit einfacher, von innen nach außen gestochener Seidennaht, die Peritoneum, Muskeln und Haut faßt. Nach der Operation wird durch Kochsalzinfusionen für die Zufuhr genügender Menge Flüssigkeit gesorgt; am Tage nach der Operation erhalten die Kranken bei sonst normalem Verlauf Flüssigkeiten (Milchkaffee, Ei, Wein) per os, denen nach weiteren 2 bis 3 Tagen Nährpräparate (Pepton, Somatose) zugesetzt werden. Am 8. oder 9. Tage nach der Operation bekommen die Kranken festere Speisen (gekochtes Ei, geschabtes Fleisch). Die Nähte werden in der Regel am 10. Tage nach der Operation entfernt. Besteht jedoch starke Spannung der Bauchdecken, werden die Bauchmuskeln oft und heftig beim Abhusten des Schleims aus Trachea nnd Bronchien angespannt, bleiben die Nähte 2, 3 bis 5 Tage länger liegen. Unter 100 Magenoperierten unserer Klinik wurden

bei 61 Patienten die Nähte am 10. Tage nach der Operation entfernt.
„ 20 „ „ „ „ 11. „ „ „ „ „
„ 9 „ „ „ „ 12. „ „ „ „ „
„ 6 „ „ „ „ 14. „ „ „ „ „
„ 4 „ „ „ „ 15. „ „ „ „ „

Ein Platzen der Bauchwunde und Vorfall der Eingeweide wurde trotzdem bei keinem einzigen Patienten beobachtet.

Am 21. Tage nach der Operation verlassen die Kranken, falls keine weiteren Komplikationen eingetreten sind, das Bett und wenige Tage nachher die Klinik.

Die postoperativen Erkrankungen werden an der Hand des vorhandenen Materials bei jedem Kapitel besonders besprochen.

Die im folgenden zusammengestellten Magenoperationen wegen Carcinom sind mit wenigen Ausnahmen von Herrn Geheimrat Braun in den Jahren 1884—1906 in den Kliniken und der Privatpraxis zu Jena, Marburg, Königsberg und Göttingen ausgeführt. Ihre Zahl beträgt 211. Sie verteilen sich in folgender Weise auf die einzelnen Operationen.

Magenresektionen	50	Fälle
Gastroenteroanastomosen	115	„
Probelaparatomien	42	„
Gastrostomien	2	„
Jejunostomien	2	„
	211	Fälle

Hinzu kommen noch 30 Patienten, die nicht operiert wurden, so daß die Gesamtzahl der beobachteten Fälle 241 beträgt. Durch Nachforschungen bei Privatpersonen und Behörden ist es gelungen, über die größte Zahl der Operierten — bei Magenresektionen über alle Kranke — Nachricht zu erhalten, so daß die Erfolge der Operationen berichtet und damit die anfangs vorgelegten Fragen beantwortet werden können.

I. Gastrektomien. (50 Fälle.)

Die größte Anzahl der resezierten Patienten kamen relativ spät in unsere Behandlung, nachdem die Symptome von seiten des Magens schon längere Zeit bestanden hatten.

Es hatten die Magenerscheinungen

1	Fall	seit	14 Tagen
1	„	„	$3^1/_2$ Wochen
2	Fälle	„	4 „
1	Fall	„	5 „
1	„	„	8 „
2	Fälle	„	$^1/_4$ Jahr
20	„	„	$^1/_2$ „
5	„	„	$^3/_4$ „
7	„	„	1 „
2	„	„	$1^1/_2$ „
2	„	„	2 Jahren
3	„	„	4 „
1	Fall	„	5 „
1	„	„	6 „
1	„	ohne bestimmte Zeitangabe	
50	Fälle.		

Interessant ist dabei, daß die Kranke, die erst 14 Tage angeblich die Beschwerden hatte, einen hühnereigroßen Tumor am Pylorus aufwies, und die Patientin, bei der der Beginn der Erscheinungen 6 Jahre zurückliegt, einen kleinen, kaum den Pylorus überschreitenden Tumor besaß, der an der Schleimhautseite das Aussehen eines zirkulären Ulcus zeigte, dessen wallartig erhabene Ränder carcinomatös infiltriert waren. Es ist wohl mit größter Wahrscheinlichkeit anzunehmen, daß wir es in letzterem Falle mit einem aus einem Ulcus entstandenen Carcinom zu tun haben und die Beschwerden anfangs auf Rechnung des Ulcus zu setzen haben, besonders da in der Krankengeschichte angegeben wird, daß in früherer Zeit das Erbrochene oft Blut enthalten habe und die stärkeren Stenosenerscheinungen, besonders auch die Abmagerung erst vor $^3/_4$ Jahren eingesetzt seien. Unter den Operierten finden sich 16 Männer und 34 Frauen.

Haberkant[1]) glaubt, daß dieses erhebliche Überwiegen der Frauen unter der Zahl der resezierten Magencarcinome durch die Schlaffheit der infolge vorausgegangener Entbindungen ausgedehnten Bauchdecken hervorgerufen werde. Die Palpation eines Tumors sei hierdurch wesentlich erleichtert. Huber[2]) hält die bei der

1) Haberkant, Über die bis jetzt erzielten unmittelbaren und weiteren Erfolge der verschiedenen Operationen am Magen. Arch. f. klin. Chir., Bd. 51, 1896, S. 484.

2) Huber, Über chirurgische Hilfe bei Magenkrankheiten. Korr.-Bl. für Schweizer Ärzte, 1902, Nr. V, S. 43.

Enteroptose vorhandene Gastroptose für ein günstiges Moment zur frühen Diagnosenstellung. Er sagt: „Der Tumor am Pylorus und seiner Umgebung ist relativ oft nicht palpabel wegen seiner unter der Leber versteckten Lage. Erst dann, wenn er durch seine Schwere tiefer gesunken, oder an Ausdehnung wesentlich zugenommen hat, wird er palpabel. Ganz anders bei der als Teilerscheinung der Enteroptose so häufig vorkommenden Gastroptose. Da liegen kleine Kurvatur und Pylorus der vorderen Bauchwand an. Da ist eine Palpation des Tumors sehr viel früher und häufiger möglich. Und da Enteroptose sehr viel häufiger beim weiblichen Geschlecht vorkommt als beim männlichen, so ist auch nicht zu verwundern, daß wir relativ viel öfter beim Manne eine Diagnose auf Krebs sehr viel später stellen resp. ohne palpabeln Tumor stellen müssen. Es wäre der Mühe wert, aus den großen Operationsstatistiken festzustellen, wie oft bei Männern, wie oft bei Frauen eine Radikalbehandlung — die Gastrektomie — möglich war. Ich vermute, die Frauen werden wesentlich günstigere Chancen dargeboten haben."

Wenn wir unsere Fälle durchsehen, so finden wir unter den 34 Frauen nur bei zweien angegeben, daß eine nicht scharf abgrenzbare Resistenz fühlbar war. Alle übrigen 32 hatten einen deutlich palpabeln, höckerigen, vielleicht verschieblichen Tumor in abdomine. Unter den 16 operierten Männern konnte nur 8 mal ein deutlicher Tumor gefühlt werden, 4 mal war es eine undeutliche Resistenz und bei 4 Patienten wurde weder Tumor noch Resistenz gefunden. Ein Ergebnis, wie es völlig den oben erwähnten Angaben entspricht. Der jünste Kranke war 29 Jahre, der älteste 65 Jahre alt. 42 Patienten hatten das 40. Lebensjahr überschritten. Anamnestisch gaben alle an, daß sie seit längerer oder kürzerer Zeit Schmerzen am Magen verspürten; allmählich stellte sich Appetitlosigkeit, Druckgefühl am Magen ein, dem dann Aufstoßen und schließlich Erbrechen folgte. Nur bei 4 Patienten fehlte das Erbrechen. Hand in Hand mit den schwerer werdenden Erscheinungen geht die Abmagerung, die in einzelnen Fällen ziemlich hochgradig war, aber bei weitem nicht die extremen Grade erreichte, wie wir sie später bei den Gastroenterostomierten finden. Fast alle Operierten hatten einen gut beweglichen Tumor, ein Symptom, das mit großer Wahrscheinlichkeit auf die Möglichkeit einer Resektion schließen läßt.

In allen Fällen wurde eine chemische und mikroskopische Untersuchung des Magensaftes angestellt und es konnte nur mit

wenigen Ausnahmen durch den hierbei erhobenen Befund die klinische Diagnose gestützt werden. 43 mal war freie H.Cl nicht vorhanden, 4 mal war sie nur schwach, 3 mal in normaler Menge nachzuweisen. Die Reaktion auf Milchsäure war 18 mal positiv, in 32 Fällen fehlte sie. Lange Bazillen wurden mehrfach gefunden, ebenso Hefe und Sarcine, letztere niemals zusammen mit freier HCl, dagegen immer mit Milchsäure und großen Mengen unverdauter, zum Teil zersetzter Speisen. In einzelnen Fällen der letzten Jahre wurde in der internen Klinik bei Patienten, die von dort kamen, die von Salomon[1]) angegebene Eiweißprobe angewandt und es zeigte sich, daß besonders in allen den Fällen, bei denen ein Tumor zwar nicht zu fühlen war, wo aber die übrigen klinischen Symptome einen solchen vermuten ließen, die Probe sich als ein wertvolles diagnostisches Hilfsmittel erwies.

Abgesehen von den ersten 9 Operationen, bei denen nach Resektion des Tumors der Duodenalstumpf in den unteren Teil der Magenwunde zirkulär eingenäht wurde, ist in den andern 41 Fällen stets die 2. Billrothsche Methode zur Ausführung gelangt.

Nach Abklemmung, proximal und distal vom Tumor, wurde das von der Geschwulst eingenommene Magenstück reseziert, der Magen und das Duodenum mittels 3 etagiger Naht blind geschlossen und die oberste Jejunumschlinge in eine neue Öffnung an der Rückwand des Magens durch die Naht oder mit Hilfe des Murphyknopfes eingepflanzt. Unter 38 sekundären Gastroenterostomien an der hinteren Magenwand wurden 30 mit Knopf, 8 mit Naht gemacht. Die Peritonealhöhle wird dabei durch aseptische, feuchte, warme Bortücher vor Infektion geschützt.

Bei einem Patienten (Fall 27) mußte, um eine radikale Operation unter den sonst günstigen Bedingungen möglich zu machen, noch neben der Magenresektion ein 30 cm langes Stück des Colon transversum mitreseziert werden, da letzteres durch derbe Tumormassen, die vom Magen auf das Ligamentum gastrocolicum und das Colon übergegangen waren, mit dem Magen fest verwachsen war. Nach Ausführung der Gastroenterostomie wurde die zirkuläre Naht der beiden Colonlumina gemacht. Der Verlauf nach der Operation war ein glatter. Patient konnte nach 24 Tagen geheilt entlassen werden. Er ist seinem Beruf als Schlosser ohne Beschwerden nachgegangen, bis er 2 Jahre später wieder eine Geschwulst im Leibe bemerkte, sich in das Krankenhaus I, Hannover, aufnehmen ließ, dort aber nach dem Bericht des Herrn Prof. Dr. Schlange, dem ich auch an dieser

1) Salomon, Zur Diagnose des Magencarcinoms. Deutsche med. Zeitschrift, 1903, Nr. 31, S. 546.

Stelle meinen Dank für die Mitteilung ausspreche, infolge großer Lebermetastasen am 2. Tage starb, 2 Jahre 26 Tage nach der Operation. Bei der Sektion zeigte sich der Magen etwa $^1/_2$ mal so groß als normal. An seiner großen Kurvatur links von der Mittellinie eine völlig verheilte, für gut 2 Finger durchgängige Gastroenterostomia anterior. Am Magen keine neue Tumorentwicklung. Am Leberhilus vergrößerte, weiche, von Geschwulstmetastasen zum größten Teil ersetzte Lymphdrüsen. Leber im ganzen vergrößert und fast völlig ersetzt durch galliggefärbtes derbes Tumorgewebe. Die Naht des Colon ist völlig glatt geheilt und verursacht keine Stenose des Lumens. Frische verrucöse Endokarditis der Mitralis.

Bei der Seltenheit derartiger ausgedehnter Magen- und Colonresektionen möchte ich noch kurz auf das durch die Operation gewonnene Präparat eingehen. Wie die Figur zeigt, besteht dasselbe aus dem Pylorusteil des Magens, Mesocolon, Colon transversum und großem Netz. Das resezierte Magenstück ist an seiner kleinen Kurvatur 6 cm, an seiner großen 12 cm lang. Der Peritonealüberzug ist an der Vorderfläche und besonders an der großen Kurvatur höckerig und durchsetzt von zahlreichen bis linsengroßen weißgelben Knoten. Sieht man von der Magenseite in das resezierte Stück hinein, so erblickt man einen hauptsächlich an der Vorderwand, der großen Kurvatur und der Rückwand gelegenen, zum Teil ulcerierten grauroten Tumor, dessen Ränder gewulstet sind und die gerötete und

geschwellte Magenschleimhaut wallartig überragen. Der Tumor umgreift nicht völlig zirkulär den Magen, vielmehr bleibt ein etwa 2 cm breites Schleimhautstück an der kleinen Kurvatur frei von Geschwulst. Die Neubildung überschreitet den Pylorus nicht. An die im Bereich der großen Kurvatur gelegene Tumormasse schließen sich knollige, derbe Geschwulstknoten an, die durch das 6 cm lange Mesocolon hindurch als feste Platte bis zur Mitte des 30 cm langen resezierten Colonstückes sich erstrecken. hier aber nur die Serosa und die Muskulatur ergriffen haben. Die Schleimhaut ist makroskopisch frei von Geschwulst. Das große Netz zeigt keine Metastasen.

Ebenso wie die Verwachsungen des Tumors mit dem Mesocolon und dem Colon transversum (Fall 27), bildet auch der feste Zusammenhang mit dem Pankreas eine ernste Komplikation. In einem Falle (29) war die sonst gut bewegliche Geschwulst ausgedehnt mit dem Pankreas verwachsen, so daß zur radikalen Entfernung des Tumors ein Stück vom Pankreaskopf mit fortgenommen werden mußte. Um das Einfließen von Pankreassaft in die Bauchhöhle zu vermeiden, wurde ein Miculicz'scher Beutel eingelegt. Am 8 Tage nach der Operation entleerte sich neben dem auf das Pankreas geführten Tampon eine geringe Menge Pankreassaft, die in den nächsten Tagen bedeutend zunahm und schließlich in 24 Stunden 700 ccm betrug. Erst nachdem sich am 17. Tage nach der Operation ein etwa nußgroßes Stück nekrotischen Pankreasgewebes abgestoßen hatte, ging die Flüssigkeitsmenge etwas zurück und betrug noch, als Patientin am 51. Tage nach der Operation aus der Klinik entlassen wurde, 220 ccm in 24 Stunden. Im Laufe der nächsten Wochen hörte die Sekretion ganz auf und die kleine im oberen Mundwinkel noch vorhandene Fistel schloß sich vollständig, 5 Monate nach Ausführung der Resektion erlag die Patientin einem ausgedehnten Rezidiv. In 5 anderen Fällen (15, 31, 32, 36, 45) entstanden nach oberflächlichen Verletzungen des Pankreas, bei denen ebenfalls ein Jodoformgazetampon eingelegt war. kleine Pankreasfisteln, die sich aber bald schlossen.

Haberkant[1]) berichtet, daß von 22 Carcinomen, die mit dem Pankreas ausgedehnt verwachsen waren, nur 6 geheilt wurden.

Was die Größe des bei den übrigen Kranken exstirpierten Magenstückes anlangt, so schwankte sie zwischen Walnuß- und Doppeltfaustgröße, je nachdem ein mehr oder weniger großer Teil der kleinen oder der großen Kurvatur mit fortgenommen werden mußte. So mißt das resezierte Stück bei

1) Haberkant, l. c., S. 512.

Fall	26	an der	kleinen	Kurvatur	2	cm,	an der	großen	Kurvatur	4	cm
„	32	„	„	„	„	3	„	„	„	„	„	5	„
„	48	„	„	„	„	3	„	„	„	„	„	7	„
„	13	„	„	„	„	3	„	„	„	„	„	6	„
„	37	„	„	„	„	4	„	„	„	„	„	8	„
„	30	„	„	„	„	4	„	„	„	„	„	7	„
„	49	„	„	„	„	4	„	„	„	„	„	5	„
„	50	„	„	„	„	4	„	„	„	„	„	10	„
„	38	„	„	„	„	4	„	„	„	„	„	12	„
„	42	„	„	„	„	5	„	„	„	„	„	8	„
„	31	„	„	„	„	5	„	„	„	„	„	10	„
„	17	„	„	„	„	5	„	„	„	„	„	12	„
„	14	„	„	„	„	5	„	„	„	„	„	16	„
„	35	„	„	„	„	6	„	„	„	„	„	11	„
„	28	„	„	„	„	6	„	„	„	„	„	14	„
„	18	„	„	„	„	6	„	„	„	„	„	15	„
„	29	„	„	„	„	6	„	„	„	„	„	16	„
„	45	„	„	„	„	7	„	„	„	„	„	16	„

Der postoperative Verlauf unserer die Operation überlebenden Patienten war bei den meisten ein glatter und reaktionsloser. Mehrmals trat am 1. und 2. Tage Erbrechen ein, das, durch die lange Narkose veranlaßt, bald aufhörte.

Zweimal (Fall 34 und 50) entstand an dem außerordentlich kurzen Duodenalstumpfe durch Nachgeben der Naht eine Fistel. Die Infektion des Peritoneums war durch die Einführung eines Jodoformgazetampons, der nur eingelegt wurde, sobald die Duodenalnaht nicht sicher erschien, verhindert. Es entleerte sich anfangs nur Galle, später Galle und Speisebrei. Allmählich schloß sich die Fistel vollständig. Bei einer Patientin (Fall 15) mußte fast 1 Jahr nach der Resektion eine Enteroanastomose mit Naht angelegt werden, da sich ein Coloncarcinom entwickelt und zu Stenoseerscheinungen geführt hatte. Der Fall ist von Herrn Geheimrat Braun[1]) genauer beschrieben worden, es seien deshalb hier nur noch einmal die Hauptsachen hervorgehoben.

Es fand sich bei der Kranken, die über Schmerzen im Leibe und Stuhlverstopfung klagte, ein Carcinom an der Kuppe des als U-förmige Schlinge nach links unten zum Ligamentum Poupart. heruntergezogenen und hier fixierten Colon transversum. Es wurde eine Enteroanastomose mit Naht zwischen den beiden Schenkeln der Schlinge angelegt, doch kam die Patientin am 11. Tage nach

1) Braun, Über den durch Lage- und Gestaltsveränderungen des Colon bedingten vollkommenen und unvollkommenen Darmverschluß. Deutsche Zeitschrift f. Chir. 1905, Bd. 76, S. 519.

der Operation ad exitum. Das Colon ascendens war infolge scharfer Abknickung der oben an der Leber festfixierten Flexura hepatica coli außerordentlich stark gebläht und an einer Stelle perforiert. Die Resektion war glatt geheilt und ohne Rezidiv, die nachfolgende eitrige Peritonitis hatte den Tod veranlaßt. Ob in diesem Falle der Tumor als Metastase vom resezierten Magencarcinom aufzufassen ist, ist höchst unwahrscheinlich, obgleich gerade nach Magencarcinomen häufig Rezidive in den übrigen Organen der Bauchhöhle zur Beobachtung gelangt sind, so besonders in der Leber und den Ovarien. Daß in der Leber so häufig Rezidive auftreten, ist durch die Anordnung der vom Magen zum Leberhilus führenden Lymphwege bedingt, ob aber auch die in den Ovarien entstehenden Carcinome als Metastasen des Magencarcinoms aufzufassen sind, ist doch sehr zweifelhaft.

Veit[1]) sagt: „Derartige Fälle durchweg als Metastasen aufzufassen, erscheint mir nicht berechtigt, denn abgesehen davon, daß es sehr wunderbar wäre, wenn gerade nur die beiden Ovarien von den im Blute kreisenden Carcinomzellen des Magens betroffen würden, nur daß zuweilen — wenn die primär aufgetretene Geschwulst erfolgreich entfernt werden konnte — der Zeitraum zwischen der ersten und der zweiten Carcinomerkrankung ein sehr großer war (bis zu 9 Jahren!), so läßt sich auch feststellen, daß die Carcinome des Eierstocks histologisch nicht von gleicher Struktur sind, wie die primären Carcinome, daß es sich vielmehr um eine Disposition des Individuums zu Geschwulstentwicklungen handelt, wie dies gar nicht so selten zur Beobachtung kommt."

Zwei unserer Patienten haben, nachdem ein Pyloruscarcinom reseziert war, ein doppelseitiges Ovarialcarcinom bekommen.

Der ersten Kranken (Fall 19), bei der am 4. November 1899 die Magenresektion wegen Carcinoma pylori ausgeführt wurde, und die 39 Tage später geheilt entlassen werden konnte, wurde am 3. Oktober 1901, fast 2 Jahre später, vom Herrn Geheimrat Runge, dem ich für die gütige Überlassung der Krankengeschichte meinen Dank ausspreche, ein doppelseitiger Ovarialtumor, der sich mikroskopisch als Adenocarcinom erwies, entfernt. Auf dem Peritoneum waren zahlreiche grauweiße Knötchen (Metastasen) sichtbar. Die Heilung kam glatt zustande. Bei einer Nachuntersuchung am 25. Januar 1902 waren deutliche Knoten rechts oben im Bauch, Lebergegend, und im Douglas fühlbar. Am 24. II. 1902 starb die Patentin.

Die zweite Patentin (Fall 37), bei der am 18. I. 1905 die Resectio pylori ausgeführt wurde, kam nach dem Berichte des Herrn Oberarztes Dr. Plücker-Wolfenbüttel, dem ich auch an dieser Stelle meinen Dank für seinen Bericht ausspreche, am 23. II. 1906, 13 Monate nach der Operation, in seine Behandlung. Sie klagte über zunehmende Schmerzen

1) Veit, Handbuch der Gynäkologie, Bd. III, 1. Hälfte, 1898, S. 353.

im Epigastrium, die seit Wochen bestehen. Erbrechen war fast täglich erfolgt. Am 13. März 1906 wurde das Abdomen von neuem geöffnet (Dr. Plücker) und es fanden sich neben ausgedehnten Verwachsungen zwischen Netz und vorderer Bauchwand geschwellte Drüsen im Mesenterium, eine nußgroße Metastase im linken Leberlappen und ein mannesfaustgroßes Ovarialcarcinom rechts mit derber Infiltration des Parametrium. Von einer erneuten Anastomose zwischen Magen und Dünndarm wurde abgesehen und Patientin starb wenige Woehen später am 7. April 1906, 15 Monate nach der Resektion.

In beiden Fällen ist wohl ein Zusammenhang zwischen dem Magen- und dem Ovarialtumor anzunehmen. Denn einmal boten in dem ersten Falle beide Geschwülste das gleiche mikroskopische Bild, Adenocarcinom, dann aber konnten bei beiden Kranken schon bei der zweiten Operation deutliche Metastasen auf dem Peritoneum und im Netz nachgewiesen werden. Es ist deshalb wohl die Annahme berechtigt, daß entweder durch Vermittlung der Peritoneal- und der Netzmetastasen oder ohne diese die Ovarialtumoren durch die Magengeschwulst bedingt waren. In beiden Fällen waren Lebermetastasen vorhanden.

Einen ähnlichen Fall von Sekundärcarcinom beider Ovarien bei einem 22jährigen Mädchen im Anschluß an Magencarcinom beschreibt Scholz.[1]) Glockner[2]), Lamperter[3]) und Polano[4]) berichten über weitere Fälle.

Noch ein Fall (8), der ebenfalls schon vom Herrn Geheimrat Braun[5]) mitgeteilt ist und bei dem es sich um eine doppelseitige Plexuslähmung handelte, bedarf der besonderen Erwähnung. Es waren während der etwa 2 Stunden dauernden Narkose beide Hände der Kranken über den Kopf nach oben gezogen, teils um den Puls besser kontrollieren zu können, teils um das Herabfallen der Arme vom Operationstisch zu vermeiden, teils um einem Hineingreifen der Hände in das Operationsfeld vorzubeugen. Nach dem Aufwachen aus der Narkose bestand

1) Scholz, Über Magenkrebs im jugendlichen Alter. Diss. med. Breslau 1886.

2) Glockner, Über sekundäres Ovarialcarcinom. Archiv f. Gynäkologie, Bd. 62, S. 261.

3) Lamperter, Über Kombination maligner Ovarialtumoren mit Magencarcinom. Diss. med. Tübingen 1904.

4) Polano, Der Magenkrebs in seinen Beziehungen zur Geburtshilfe und Gynäkologie. Würzburger Abhandlungen aus dem Gesamtgebiete der praktischen Medizin, Bd. VI, H. 11, S. 82.

5) Braun, Über Drucklähmungen im Gebiete der Plexus brachialis. Deutsche med. Woehenschr. 1894, Jahrgang XX, Nr. 3, S. 49.

eine vollkommene Lähmung beider Arme, die viele Wochen dauerte, sich nur langsam besserte und, als die Patientin am 115. Tage nach der Operation infolge ihres Magencarcinoms starb, an beiden Armen zwar zurückgegangen, aber noch nicht vollkommen verschwunden war. Nach Braun wurden bei dieser Hyperextension in der Schulter die Arme stark abduziert, die Clavicula wird gehoben, der Wirbelsäule genähert und schließlich gegen die Processus transversi des 6. und 7. Halswirbels angepreßt, wobei der in dieser Höhe verlaufende 5. und 6. Cervicalnerv gequetscht wird. Andere Autoren, Büdinger[1]), Gaupp[2]), erklären das Zustandekommen einer Plexuslähmung dadurch, daß bei starker Erhebung des Arms die Clavicula sich nach hinten über die erste Rippe legt und hier gerade die Stelle preßt, wo der 5. und 6. Cervicalnerv aus der Scalenuslücke hervortritt.

Der so sehr gefürchtete und berüchtigte Circulus vitiosus, hervorgerufen durch eine hochgradige Schlaffheit und Atonie des Magendarmkanals, ein Hindernis in der Entleerung, Abknickung an der Anastomosenstelle zu überwinden, wurde in 3 Fällen beobachtet.

Bei dem einen Patienten (Fall 25) war nach der Resektion eine Gastroenterostomia anterior antecolica mit Naht gemacht worden. Am 2. Tage nach der Operation trat Erbrechen auf, das trotz Magenausspülungen nicht aufhörte und am 5. Tage post operationem zur nochmaligen Laparotomie führte. Es wurde eine tiefer gelegene Jejunumschling mit dem Magen anastomosiert und eine Braunsche Enteroanastomose hinzugefügt, doch starb der Kranke schon wenige Stunden nach der Operation. Bei der Sektion zeigte sich als Ursache des Circulus vitiosus eine deutliche Spornbildung. Im zweiten Falle (36), der ebenfalls starb, war der Verschluß dadurch zustande gekommen, daß die gesamten Dünndarmschlingen, an sehr langem Mesenterium kollabiert im kleinen Becken lagen und durch ihre Lage einen Zug an der anastomosierten Schlinge ausübten. Beim dritten Kranken (Fall 47) war eine Ileumschlinge dicht oberhalb der Ileocöcalklappe an dem Magen angenäht und hatte den Circulus vitiosus bedingt. Eine zwischen zu- und abführendem Schenkel angelegte Enteroanastomose mit Naht konnte den Patienten nicht mehr retten. Die Verwechslung war dadurch zustande gekommen, daß das Mesenterium des Dünndarms stark verkürzt, das Cöcum mit dem untersten Teil des Ileums nach links oben verzogen und hier links neben der Wirbelsäule in der Gegend des oberen Jejunums fixiert war.

---

1) Büdinger, Über Lähmungen nach Chloroformnarkosen. Arch. f. klin. Chir., Bd. 47, S. 121, 1894.

3) Gaupp, Über die Bewegungen des menschlichen Schultergürtels und die Ätiologie der sog. Narkosenlähmungen. Zentralbl. f. Chir., Bd. XXI, 1894, Nr. 34, S. 793.

Von den 50 resezierten Patienten starben 19 an der Operation, während 31 von derselben genasen. Von diesen starben später 24. 7 Kranke leben heute noch. Die 19 Todesfälle auf 50 Operationen ergeben eine Mortalität von 38 Proz. Es ist dies ein hoher Prozentsatz, der einmal durch die schon anfangs erwähnte, häufig sehr weitgehende Indikationsstellung, dann aber auch dadurch bedingt ist, daß die Zusammenstellung alle Fälle enthält, auch die der ersten Jahre, wo naturgemäß die Mortalität eine größere ist als in den letzten Jahren. Die in den letzten Jahren veröffentlichten größeren Statistiken zu einer Tabelle geordnet, ergibt, was die Mortalität betrifft, folgende Zusammenstellung:

Stich[1]) (Garré)	hatte	unter	27	Resektionen	7	Todesfälle	= 25,8	Proz.
Kappeler[2])	„	„	30	„	8	„	= 26,6	„
Krönlein[3])	„	„	50	„	14	„	= 28	„
Kocher[4])	„	„	75	„	22	„	= 29,3	„
Roux[5])	„	„	39	„	13	„	= 33	„
Hahn[6])	„	„	28	„	10	„	= 35,7	„
v. Mikulicz[7])	„	„	100	„	37	„	= 37	„
Steudel[8]) (Czerny)	„	„	24	„	9	„	= 37,8	„
Braun	„	„	50	„	19	„	= 38	„
Ringel[9]) (Kümmel)	„	„	64	„	38	„	= 59,4	„

Es ergibt sich aus dieser Zusammenstellung ein Mittelwert von 38,9 Proz. Kocher hat eine der kleinsten Zahlen, die aber noch weiter heruntergeht auf 16 Proz., wenn er nur die Fälle aus den

1) Stich, Beiträge zur Magenchirurgie. Beitr. z. klin. Chir., Bd. 40, 1903. S. 342.

2) Kappeler, Meine Erfahrungen über Magenresektionen wegen Carcinom. Deutsche Zeitschr. f. Chir. 1902, Bd. 64, S. 247.

3) Krönlein-Schönholzer, Die Chirurgie des Magenkrebses an der Krönleinschen Klinik. Beitr. z. klin. Chir. 1903, Bd. 39, S. 442.

4) Kocher, Operationslehre. 4. Aufl. Jena 1902, S. 320.

5) Roux-Kolbe, Le cancer de l'estomac et son traitement chirurgical. Lausanne 1904, S. 68.

6) Hahn, Verhandlungen des deutschen Chirurgenkongresses 1898.

7) Mikulicz, Chirurgische Erfahrungen über Magencarcinom. 73. Versammlung deutscher Naturforscher und Ärzte. Selbstbericht im Zentralbl. f. Chir., Bd. 28, 1904, Nr. 48, S. 1198.

8) Steudel, Die in den letzten Jahren in der Czernyschen Klinik ausgeführten Magenoperationen. Beitr. z. klin. Chir., Bd. 23, S. 1.

9) Ringel, Die Resultate der operativen Behandlung des Magencarcinoms. Beitr. z. klin. Chir., Bd. 38, 1903, S. 585.

Jahren 1898—1902 berücksichtigt. Auf Grund dieser Resultate sagt Kocher: „Wir dürfen also wohl behaupten, daß eine rechtzeitige Resectio pylori, wo es sich um ein bewegliches Carcinom handelt, eine ungefährliche Operation geworden ist. Ja selbst früher sehr gefürchtete Komplikationen, wie die Verwachsung des Colon transversum, ändern an diesen guten Aussichten nichts.“ Wie schon oben gesagt, können wir diesen Ansichten nicht beipflichten und Schönholzer hat recht, wenn er betont, daß die Ergebnisse, die sich auf das gesamte Material einer Klinik ausdehnen, mit Auslassung auch nicht eines einzigen Operationsfalles, viel wahrheitsgetreuer sind, als die Resultate von 24 Resektionen Kochers aus den letzten 4 Jahren.

Auch unter unseren Fällen findet sich ein Kranker, bei dem ein 30 cm langes Stück Colon transversum mit reseziert wurde und während dieser geheilt wurde, überlebten in einer Anzahl anderer Fälle, wo der Tumor klein und beweglich war und die Operation schnell zu Ende geführt werden konnte, die Kranken die Resektion nicht, da ihre Widerstandskraft den Anforderungen nicht genügte. 4 Kranke (Fall 3, 28, 30, 31) starben kurze Zeit nach der Operation an Herzschwäche. Sie standen im Alter von 65, 63, 61 und 56 Jahren. 3 hatten das 60. Lebensjahr überschritten, ein Alter, in dem eine länger dauernde Operation doch immer eine besondere Gefahr bedeutet, so daß Hahn[1]) sogar meint, hohes Alter (über 60 Jahre) solle eine Kontraindikation für die Magenresektion abgeben. Von unsern 7 über 60 Jahre alten Patienten haben 3 den Eingriff gut überstanden, 3 starben kurz nach Schluß der Operation und ein Kranker ging am 6. Tage nach der Resektion infolge von Inanition zugrunde. Bei der Sektion zeigte sich eine ausgedehnte Darmdiphtherie. 4 mal ist die Todesursache Pneumonie gewesen. Sie begann meist kurze Zeit nach der Operation und führte in wenigen Tagen zum Tode. 8 Patienten starben an eitriger Peritonitis. Nur einmal war diese hervorgerufen durch Nachgeben einer Naht am Duodenalstumpf. Bei den übrigen 7 Patienten hielten die Nähte gut.

Über die 3 Todesfälle infolge von Circulus vitiosus ist schon an anderer Stelle berichtet worden. 31 Patienten wurden geheilt entlassen, 24 starben aber nach kürzerer oder längerer Zeit zu Hause. Mit Ausnahme zweier Kranken (Fall 22 und 23) die 20 und 55 Monate nach der Operation ohne Rezidiv einer Lungenentzün-

1) Hahn, l. c.

dung erlagen und einer dritten, die 22 Monate nach der Resektion ebenfalls ohne Rezidiv an Phthisis pulmonum starb, sind alle an Rezidiven ihres Magencarcinoms zugrunde gegangen, und zwar

starben	10	Patienten	innerhalb	des	1.	Jahres	=	48 Proz.
„	7	„	„	„	2.	„	=	33 „
„	4	„	„	„	3.	„	=	19 „

Im Durchschnitt hat das Rezidiv nach 16 Monaten zum Tode geführt.

Länger als 3 Jahre nach der Resektion lebt und ist gesund nur 1 Patientin (Fall 6), deren Operation 14 Jahre 5 Monate zurückliegt. Von den übrigen heute noch lebenden 6 Patienten ist bei einem die Operation erst vor 6 Monaten (Fall 50) ausgeführt, ein zweiter (Fall 43), der vor 1 Jahre reseziert wurde, hat seit etwa $^1/_4$ Jahr wieder Magenbeschwerden bekommen.

Er wurde am 9. XI. 1906 wieder aufgenommen und da Erscheinungen von Darmverschluß bestanden, am 9. XI. 1906 relaparotomiert. Es zeigte sich, daß ausgedehnte Peritonealmetastasen seines resezierten Magencarcinoms bestanden und daß durch diese und Adhäsionen ein fast vollständiger Verschluß am Colon transversum entstanden war. Es wurde der verengte Darmteil ausgeschaltet, die proximal und distal von der Stelle gelegenen Darmteile blind geschlossen, einander genähert und durch eine seitliche Anastomose miteinander in Verbindung gebracht.

Die andern 4 Kranken sind heute noch ohne Rezidiv, bei ihnen liegt die Operation 1 Jahr, 1 Jahr 2 Monate, 1 Jahr 3 Monate und 1 Jahr 4 Monate zurück.

Krankengeschichten.[1])

1. H., Frau, 46 J., Königsberg. Aufgenommen 28. V. 1890.

Seit 1 Jahre Magenbeschwerden, die besonders als Schmerzen und Vollsein nach der Mahlzeit eintraten. Seit etwa 4 Wochen ist Erbrechen aufgetreten, das in den letzten Tagen täglich mehrmals erfolgte. Starke Abmagerung. In Nabelhöhe, rechts von ihm eine walnußgroße, glatte, harte, freibewegliche Geschwulst fühlbar. Chemismus: Keine freie Salzsäure. Starke Magendilation. Diagnose: Carcinoma pylori. Operation: 4. VI. 1890 (G.-R. Braun). Gut beweglicher Tumor des Pylorus. Resektion-

1) Die Fälle 20, 21, 22, 23, 24, 25, 26, 27, 28, 29 und 31 sind ausführlich bei Robert Müller, Über die Verwendbarkeit und Verwendung des Murphyknopfes in der Magendarmchirurgie, Inaug.-Diss., Göttingen 1903, beschrieben worden.

des Pylorus. Zirkuläre Naht des Duodenums mit dem Magen. Glatter Verlauf.

6. VII. 1890. Geheilt entlassen.

1. V. 1892. Gestorben an Phthise. Magen nicht wieder erkrankt. Konnte alles essen. Kein Rezidiv.

2. K., Hinde, 48 J., Händlersfrau aus Alezotten bei Kowno. Aufgenommen 1. III. 1891.

Seit 1 Jahre Übelkeit nach dem Essen, Aufstoßen. Hierbei traten jedesmal Schmerzen in der Magengegend auf. Niemals Erbrechen. Starke Abmagerung in letzter Zeit. Im Epigastrium rechts oberhalb des Nabels ein länglicher, kleinhühnereigroßer, harter, höckeriger Tumor fühlbar, der ziemlich leicht verschiebbar ist. Dilatation des Magens. Chemismus: Spuren von Salzsäure. Diagnose: Carcinoma pylori. Operation: 7. III. 1891 (G.-R. Braun). Resectio pylori mit nachfolgender Einpflanzung des Duodenums in die Magenwunde. Am folgenden Tage 2mal Erbrechen, im übrigen glatter Verlauf.

14. IV. 1891. Geheilt entlassen.

Gestorben, nach einer gütigen Mitteilung des Herrn Dr. Meyerrowitz in Kowno, im Noyember 1895 an Lungenenzündung. Kein Rezidiv.

3. A., Oberförstersfrau, 56 J. alt, aus Königsberg. Aufgenommen: 14. XI. 1900.

Am Pylorus ein hühnereigroßer, nur wenig mit dem Netz verwachsener Tumor. Operation: 17. XI. 1900 (G.-R. Braun). Resectio pylori und Einnähung des Duodenumstumpfes in die untere Ecke des Magenschnittes. Nach anfangs günstigem Verlauf plötzlicher Kollaps in der Nacht vom 18. auf 19. XI. 1900 und kurz darauf Exitus letalis.

Sektion verweigert.

4. V., Toni, 52 J., Fräulein aus Königsberg. Aufgenommen 14. II. 1892.

Vor $^3/_4$ Jahren Magenbeschwerden mit Aufstoßen und Schmerzen besonders nach dem Essen. Appetitlosigkeit, kein Erbrechen. In der letzten Zeit stark abgemagert. In der Pylorusgegend bei halbgefülltem Magen ein deutlicher, leichtbeweglicher, höckeriger, harter Tumor fühlbar. Magen stark dilatiert mit vielen unverdauten Speiseresten. Chemismus: Keine freie Salzsäure. Diagnose: Carcinoma pylori. Operation: 15. II. 1892 (G.-R. Braun): kleiner, nicht verwachsener Pylorustumor. Resektion des Pylorus. Naht des Duodenumstumpfes an den Magen. Nach der Operation noch mehrere Male Aufstoßen, kein Erbrechen. Glatter Verlauf.

31. III. 1892. Geheilt nach Hause entlassen.

Gestorben am 23. IX. 1892.

5. G., Auguste, 55 J., Handarbeitslehrerin aus Königsberg. Aufgenommen: 7. III. 1892.

Seit $^1/_4$ Jahr Magenbeschwerden mit saurem Aufstoßen, Erbrechen 1—2 Stunden nach dem Essen. Nach Einhaltung strenger Diät bessern sich zwar die Beschwerden doch hört das Erbrechen nie ganz auf. Stets leichter Druck in der Magengegend. Starke Abmagerung in letzter Zeit. In der Pylorusgegend ein $4\,^1/_2$ cm breiter, knapp 3 cm hoher, leicht höckeriger, fester, ausgiebig beweglicher Tumor zu fühlen. Magen stark di-

latiert. Chemismus: keine freie Salzsäure. Diagnose: Carcinoma pylori. Operation: 12. III. 1892 (G.-R. Braun). Leicht beweglicher, kleiner Tumor des Pylorus. Resektion des Pylorus und Naht des Duodenums mit dem Magen. Einmal Erbrechen, sonst glatter Verlauf.

14. IV. 1892. Geheilt entlassen. Narbe fest, kann alles essen, fühlt sich wohl.

Gestorben im September 1893, nachdem sie in letzter Zeit viel am Magen gelitten hatte.

6. W., Amalie, 49 J., Eigenkäthnersfrau aus Schiwinnen. Aufgenommen: 27. V. 1892.

Seit $^1/_2$ Jahre Schmerzen am Magen, Appetitlosigkeit. Vor 8—10 Wochen bemerkte sie einen Knoten in der Magengegend. Nie Erbrechen. Starke Abmagerung. In der Gegend des Nabels ein harter, höckeriger Tumor durch die schlaffen Bauchdecken fühlbar. Magen stark dilatiert. Chemismus: Keine freie Salzsäure. Diagnose: Carcinoma pylori. Operation: 3 VI. 1892 (G.-R. Braun). Sehr mobiler Tumor des Pylorus. Resectio pylori. Naht des Magens mit dem Duodenum. Länge des resezierten Stückes 17 : 5 cm. Glatter Verlauf.

7. VII. 1892. Geheilt entlassen.

25. VI. 1894. Frau völlig gesund, kann alles essen und vollständig ihrer Wirtschaft vorstehen.

3. IV. 1901. Vollkommen gesund.

1. X. 1906. Lebt noch, hat sich bis vor $^1/_4$ Jahre wohl befunden, seitdem leichte Magenbeschwerden.

7. Kl., Maria, 40 J., Besitzersfrau aus Alexkehmen. Aufgenommen: 5. VIII. 1892.

Seit $^3/_4$ Jahren Magenbeschwerden, Aufstoßen, Übelkeit, Erbrechen, seit 3 Monaten hat sie eine Geschwulst im Leibe oberhalb des Nabels bemerkt, die Schmerzen wurden stärker und es erfolgte fast täglich nach dem Essen Erbrechen braunschwarzer Massen. Starke Abmagerung in der letzten Zeit. 3 cm oberhalb und rechts vom Nabel ein etwa pflaumengroßer, harter, höckeriger Knoten fühlbar, der leicht verschieblich ist. Magen stark dilatiert. Chemismus: keine freie Salzsäure, Milchsäure positiv. Diagnose: Carcinoma ventriculi. Operation: 8. VIII 1892 (G.-R. Braun). Resectio pylori und Vereinigung des Magenstumpfes mit dem Duodenum mittels zirkulärer Naht. Länge des resezierten Stückes 9 : 5 cm. Glatter Verlauf.

8. IX. 1892. Geheilt entlassen.

28. IX. 1894. Nach der Entlassung sehr wohl gefühlt. Jetzt seit einigen Wochen genau die gleichen Beschwerden wie vor 2 Jahren. Im Leibe ist eine neue Geschwulst entstanden.

26. II. 1895 an Magenbeschwerden gestorben.

8. K., Amalia, 52 J., Besitzersfrau aus Paprotken, Kr. Loetzen. Aufgenommen: 28. II. 1893.

Seit 6 Jahren saures Aufstoßen und zeitweiliges Erbrechen. Seit dreiviertel Jahren haben die Symptome an Stärke zugenommen. Die Schmerzen traten besonders nach der Mahlzeit auf. Das Erbrochene hat eine hellbraune Farbe gehabt, nie ist Blut dabei gewesen. 10 cm unter deur Pro-

cessus ensiformis links von der Mittellinie ein glatter harter, gänseeigroßer, leicht verschieblicher Tumor. Magendilatation. Chemismus: keine freie Salzsäure. Diagnose: Carcinoma ventriculi. Operation: 9. II. 1893 (G.-R. Braun) Der Tumor läßt den Pylorus fast ganz frei, hat sich vielmehr in der Hauptsache an der kleinen Kurvatur entwickelt und geht von hier quer über den Magen nach der großen Kurvatur hinüber. Resektion des Tumors mit nachfolgender Einnähung des Pylorusstumpfes in den unteren Teil der Magenwunde. Abgesehen von geringer Eiterung einiger Bauchnähte ist der Verlauf am Abdomen ein glatter und ungestörter. Schon am Tage nach der Operation aber zeigte sich eine Lähmung beider Unterarme und Hände, die in den folgenden Tagen noch weiter nach oben schreitet und schließlich zu einer totalen Lähmung des Plexus brachialis am oberen Ende der Achselhöhle führt, hervorgerufen durch das Nach-oben-schlagen beider Arme und die Quetschung des Plexus brachialis zwischen Clavicula und 6. und 7. Halswirbel. Unter Massage und systematischen aktiven Bewegungen stellt sich allmählich die Funktion der Muskeln wieder her und sie kann am 12. V. 1893 mit geheilter Bauchwunde und fast normal beweglichen Armen entlassen werden.[1])

2. VII. 1893 gestorben. Hatte in letzter Zeit wieder häufig Erbrechen gehabt. Ein Tumor war nicht zu fühlen. Die Lähmung des rechten Arms war vollkommen, die des linken Arms noch nicht gang zurückgegangen.

9. St., Bertha, 46 J. alt, Arbeiterswitwe aus Königsberg. Aufgenommen: 12. VII. 1893.

Seit 4 Wochen Erbrechen, das oft wiederkehrte nach der Mahlzeit. Starke Abmagerung. Rechts unterhalb des Nabels ein querverlaufender, nußförmiger, 5 cm langer, 3 cm breiter, nur wenig verschieblicher, auf Druck etwas schmerzhafter Tumor fühlbar. Starke Dilatation des Magens. Chemismus: keine freie Salzsäure. Diagnose: Carcinoma pylori. Operation: 17. VII. 1893 (G.-R. Braun). Hühnereigroßer Tumor des Pylorus. Resectio pylori, Einpflanzung des Duodenums in den unteren Teil der Magenwunde. Nach der Operation Kollaps, von dem die Kranke sich nicht erholt und am folgenden Morgen ad exitum gelangt.

Sektion: Peritonitis purulenta hervorgerufen durch Kolibazillen, und Diplokokken. Nähte halten gut.

10. S., Wilhelmine, 58 J., Arbeitersfrau aus Königsberg. Aufgenommen: 1. II. 1894.

Seit $^3/_4$ Jahren Magenbeschwerden, Aufstoßen, Erbrechen seit $^1/_2$ Jahre besonders nach dem Essen mit heftigen Magenschmerzen. Starke Abmagerung. Im Epigastrium links von der Mittellinie mit seinem unteren Rande handbreit über den Nabel reichender, gänseeigroßer, harter, knolliger, nach allen Seiten beweglicher, druckempfindlicher Tumor fühlbar. Magen dilatiert. Chemismus: Keine freie Salzsäure. Diagnose: Carcinoma pylori. Operation: 7. II. 1894 (G.-R. Braun). Beweglicher Tumor des Pylorus. Resektion des Pylorus nach Billroth II. mit Gastroenterostomia posterior retrocolica mit Naht. Länge des resezierten Teils 9 : 7,5 cm.

---

1) Braun, Über Drucklähmungen im Gebiete der Plexus brachialis. Deutsche mediz. Wochenschr. 1894, Jahrgang XX, Nr. 3, S. 49.

Nach anfangs gutem Allgemeinbefinden 2 Tage nach der Operation Kollaps mit kurz nachher erfolgendem Tod.

Sektion: Allgemeine eitrige Peritonitis, Nähte schließen gut, Atrophie des Herzmuskels.

11. K., Henriette, 44 J., Arbeitersfrau aus Behlacken, O.-P. Aufgenommen 3. VIII. 1895.

Vor $^1/_4$ Jahr hat sie im Epigastrium einen nicht druckempfindlichen Tumor entdeckt. Seit jener Zeit Verdauungsbeschwerden, wenig Appetit, nach dem Essen Druck in der Magengegegend. Kein Aufstoßen und Erbrechen. In letzter Zeit starke Abmagerung. Im Epigastrium ein quergestellter etwa 7 cm langer, 2—3 cm breiter, wulstförmiger, harter, höckeriger Tumor fühlbar, der sich frei hin und her schieben läßt. Geringe Magendilatation. Chemismus: Keine freie Salzsäure, Hefe, Sarcine und lange Bazillen in großer Menge. Diagnose: Carcinoma pylori. Operation: 7. VIII. 1895 (G.-R. Braun). Dicht am Pylorus an der großen Kurvatur eine harte, gut bewegliche Geschwulst ohne Metastasen. Resectio pylori nach Billroth II. Gastroenterostomia retrocolica post. mit Naht. Mehrmals Aufstoßen, einmal Erbrechen. Die Temperatur geht allmählich in die Höhe, es treten Schmerzen im aufgetriebenen Leibe auf, die Kranke verfällt und kommt am 12. VIII. 1895 ad exitum.

Sektion: Nähte halten gut. Peritonitis purulenta: hervorgerufen durch Streptokokken.

12. W., Christine, 50 J., Gastwirtsfrau aus Fürstensagen. Aufgenommen: 12. V. 1897.

Seit $^1/_2$ Jahre Magenbeschwerden mit Appetitlosigkeit und starker Abmagerung, niemals Erbrechen. Seit 2 Monaten Geschwulst im Leibe bemerkt, Tag und Nacht heftige Schmerzen. Gewicht 98 Pfd. Links von der Mittellinie eine mit der Atmung verschiebliche, walnußgroße Geschwulst fühlbar. Geringe Magendilatation. Chemismus: Reichlich Salzsäure, keine Milchsäure. Diagnose: Carcinoma ventriculi. Operation: 22. V. 1897 (G.-R. Braun). Tumor der großen Kurvatur in der Nähe des Pylorus, Netz mit der Vorderwand des Magens verwachsen. An der großen Kurvatur einige geschwellte Lymphdrüsen. Resektion des Pylorus nach Billroth II mit nachfolgender Gastroenterostomia posterior retrocolica mit Naht. In den beiden ersten Tagen nach der Operation häufig Erbrechen, deshalb Magenausspülungen. 24. V. 1897. Beim Ausspülen entleeren sich große Mengen stinkend blutiger Flüssigkeit. Temperaturerhöhung auf 38,8°. 25. V. Wieder mehrfach Erbrechen, deshalb Magenausspülungen. 29. V. 1897. Wieder Erbrechen galliger Massen. 2. VII. 1897. Nähte entfernt, Wunde glatt geheilt. Weiter gutes Allgemeinbefinden. 22. VI. 1897 geheilt entlassen. Gewicht 102 Pfd. Gestorben 16. II. 1899 an Magenbeschwerden.

13. H., Emma, 48 J., Fabrikantenfrau aus Hildesheim. Aufgenommen: 25. IX. 1897.

Seit $^1/_2$ Jahre zeitweises Erbrechen mit Beschwerden in der Magengegend, starke Abmagerung in der letzten Zeit. Paranoia chronica mit massenhaften Wahnideen.

Rechts vom Nabel hühnereigroßer, rundlicher, harter, Tumor, der bei

der Atmung sich auf- und abschiebt. Starke Magendilatation. Chemismus: Wenig Salzsäure und Milchsäure. Diagnose: Pyloruscarcinom. Operation: 30. IX. 1897 (G.-R. Braun). Resektion des Pylorus nach Billroth II. Gastroenterostomia posterior retrocolica mit Naht. Länge des Tumors 6 cm. Glatter Verlauf. Kein Fieber.

30. X. 1897. Geheilt entlassen.

27. VII. 1898. Gestorben.

Sektion: Leber-, Lungen- und Pleurametastasen, Magen selbst ohne Metastasen. Phthisis pulmonum durchgängig. Magendarmfistel gut.

14. W., Wilhelmine, 37 J., Arbeitersfrau aus Geestemünde. Aufgenommen: 22. II. 1898.

Seit 1 Jahr Magenbeschwerden mit zeitweiligem Erbrechen. Seit 6 bis 7 Wochen Anschwellung im Leibe bemerkt. Halbkugeliger, apfelgroßer Tumor links vom Nabel. Magendilatation. Chemismus: Keine freie Salzsäure, Milchsäure. Lange Bazillen. Diagnose: Carcinoma pylori. Operation: 28. 2. 1898 (G.-R. Braun). Resektion des Pylorus nach Billroth II, (17:9 cm langes Stück). Gastroenterostomia posterior retrocolica mit Naht. Am Operationstage Kollaps, keine Temperatursteigung, einmal gebrochen. 3. IV. 1898 geheilt entlassen.

Gestorben: 7. IX. 1900 an Magenbeschwerden.

15. P., Wilhelmine, 42 J., Frau aus Oldenburg.[1]) Aufgen.: 18. II. 1898.

Seit $1^1/_2$ Jahre Magenbeschwerden, Übelkeit, Aufstoßen und zuletzt Erbrechen nach dem Essen. Seit 4 Monaten Tumor fühlbar. In letzter Zeit ziemlich erheblich abgemagert. In der Pylorusgegend ein fast hühnereigroßer, verschieblicher, derber, höckeriger Tumor fühlbar. Magen dilatiert. Chemismus: Milchsäure positiv. Keine freie Salzsäure. Diagnose: Carcinoma pylori. Operation: 20. II. 1898 (G.-R. Braun). Tumor mit Pankreas verwachsen, an der großen Kurvatur geschwellte Lymphdrüsen. Resectio pylori nach Billroth II. mit nachfolgender Gastroenterostomia retrocolica posterior mit Naht. Am folgenden Tage etwas Aufstoßen, sonst ungestörter Verlauf.

15. III. 1898. Geheilt entlassen. Rechts neben der Mittellinie eine Resistenz (Leberlappen?) fühlbar.

18. I. 1899. Wiederaufnahme. Heftige Schmerzen im Leibe und hartnäckige Stuhlverstopfung, während die Magenverdauung eine sehr gute und schmerzfreie war. Oberhalb des Lig. Pouparti ein kaum verschieblicher, höckeriger Tumor, der für ein metastatisches Carcinom der Flexura sigmoidea und für die Ursache der Beschwerden gehalten wurde. Bei der Laparotomie fand sich ein Carcinom des Dickdarms, das aber nach unten zu so feste Verwachsungen mit seiner Umgebung zeigte, daß die Resektion unmöglich war und eine Enteroanastomose zwischen einem proximal und distal vom Tumor gelegenen Darmteil angelegt wurde. Bis zum 2. Tage nach der Operation schien der Verlauf ein günstiger werden zu wollen, da Stuhl und Flatus durch den After abgingen und kein Er-

1) Braun, Über den durch Lage- und Gestaltsveränderungen des Colon bedingten vollkommenen und unvollkommenen Darmverschluß. Deutsche Zeitschrift f. Chir. 1905, Bd. 76. S. 549.

brechen vorhanden war. Dann trat Erbrechen auf, das sich immer häufiger wiederholte. Allmählich wurde der Leib schmerzhaft und aufgetrieben, besonders vom 28. I. 1899. Von da an verfiel die Kranke und starb unter peritonitischen Erscheinungen am 31. I., 11 Tage nach der Enteroanastomose.

Sektion: Gase und Kot in der freien Bauchhöhle, die durch eine im Colon ascendens gelegene Perforationsöffnung hineingelangt sind. Die Flexura hepatica coli erscheint vollkommen fixiert und scharf abgeknickt, der proximal gelegene Teil des Colon ascendens so stark ausgedehnt, daß durch seine Distention die Perforation des Darms zustande gekommen war. Enteroanastomose fast geheilt.

16. N., Frau, 46 J., Amtsgerichtsfrau aus Lage, Lippe. Aufgenommen: 26. IV. 1898.

Seit $^1/_2$ Jahre Verdauungsbeschwerden, die sich langsam verschlimmerten. In den letzten 8—10 Tagen heftige Schmerzen in der Magengegend mit Erbrechen und Verfall der Kräfte. Vater und Mutter der Kranken in hohem Alter an Magenkrebs gestorben. Starke Abmagerung. Oberhalb des Nabels in der Medianlinie und rechts davon ein derber, etwa kastaniengroßer, verschieblicher Tumor fühlbar. Magen dilatiert. Chemismus: Keine freie Salzsäure. Diagnose: Carcinoma pylori. Operation: 27. IV. 1898 (G.-R. Braun). Die Pylorusgegend des Magens ist eingenommen von einer glatten Geschwulst. Resektion des Pylorus nach Billroth II Gastroenterostomia retrocolica posterior mit Naht. Länge des resezierten Magenstücks 8:7 cm. Glatter Verlauf.

26. V. 1898. Geheilt entlassen. In der Lebergegend fühlt man eine Resistenz (Leberlappen). Kann alles essen. Fühlt sich wohl.

18. VII. 1899. Gestorben. In letzter Zeit viel am Magen gelitten.

17. B., Hermann, 48 J., Landwirt ans Heiden. Aufgenommen 13. X. 1898.

Seit $^1/_2$ Jahre Magenbeschwerden. In den letzten Wochen mehrfach erbrochen. In der Pylorusgegend ein rundlicher derber Tumor. Chemismus: Keine freie Salzsäure, Milchsäure vorhanden mit langen Bazillen. Diagnose: Carcinoma pylori. Operation: (G.-R. Braun). 18. X. 1898. Resektion des Pylorus nach Billroth II. Gastroenterostomia posterior retrocolica mit Naht. Anfangs glatter Verlauf, leidliches Befinden. 7 Tage nach der Operation trat Temperaturerhöhung auf. 29. X. 1898 plötzlicher Tod. Keine Peritonitis; rechtsseitige Pneumonie.

18. W., Mathilde, 44 J., Schuhmachersfrau aus Clausthal. Aufgenommen: 6. IX. 1899.

Seit $^1/_2$ Jahre Magenbeschwerden ohne Erbrechen und Übelkeit. Oberhalb und links vom Nabel eine höckerige, kleinapfelgroße Geschwulst. Starke Magendilatation. Chemismus: Keine freie Salzsäure, dagegen Milchsäure. Lange Bazillen. Gewicht 87 Pfd. Operation: 4. IX. 1899 (Dr. Sultan). Resektion des Pylorus nach Billroth II. Gastroenterostomia posterior retrocolica mit Murphy-Knopf. Kein Erbrechen, gutes Allgemeinbefinden.

Am 7. X. 1899 geheilt entlassen. Keine Beschwerden. Gewicht $87^1/_2$ Pfd. Murphy-Knopf ist nicht abgegangen.

Gestorben 1901 an Rezidiv.

19. A., 37 J., Kaufmannsfrau aus Alverdissen. Aufgenommen: 2. XI. 1899.

Vor $^3/_4$ Jahren Erbrechen, das als nervöses gedeutet wurde, da Patientin schwanger war. Vor $^1/_2$ Jahre normaler Partus, dann Kur in Pyrmont mit mehrfachen Curettements. In der letzten Zeit sehr heftige Schmerzen in der Magengegend mit Erbrechen nach dem Essen. Starke Abmagerung. In der Magengegend, ein 12 cm langer, höckeriger, derber Tumor fühlbar. Magen dilatiert. Chemismus: Geringe Menge freier Salzsäure. Diagnose: Carcinoma pylori. Operation: 4. XI. 1899 (G.-R. Braun). Beweglicher Tumor des Pylorus. Resektion des Pylorus nach Billroth II. Gastroenterostomia posterior retrocolica mit Sultanschem Knopf. Glatter Verlauf, erholt sich allmählich sehr gut.

13. XII. 1899. Geheilt entlassen. Ißt alles. Hat 1 Pfd. zugenommen.

31. X. 1901. (G.-R. Runge) doppelseitige Ovariotomie wegen Adenocarcinom. Glatte Heilung.

25. I. 1902. Nachuntersuchung: Tumor in der Lebergegend und im Douglas.

24. II. 1902. Gestorben.

20 Z., Adolf, 62 J., Förster aus Zellerfeld a. Harz.[1]) Aufgenommen: 7. XI. 1899.

Seit 4 Jahren Magenbeschwerden. Gefühl von Fülle im Magen, zeitweiliges Erbrechen. Guter Ernährungszustand. In Nabelhöhe ein undeutlicher Tumor zu fühlen. Geringe Dilatation des Magens. Gewicht 136 Pfd. Chemismus: Salzsäure positiv, keine Milchsäure. Diagnose: Carcinoma pylori. Operation: 15. XI. 1899 (G.-R. Braun. Am Pylorus eine nicht verwachsene, harte, höckerige, mehr als hühnereigroße Geschwulst. Resectio pylori nach Billroth II: Gastroenterostomia posterior retrocolica mit Murphy-Knopf. Nach anfangs gutem Verlauf verfällt Patient allmählich immer mehr und mehr und am 21. XI. 1899, 6 Tage nach der Operation, tritt der Tod ein.

Sektion: Frische, serös-fibrinöse diffuse Peritonitis. Nähte am Duodenum und Magen entsprechend einer Resectio pylori und Gastroenterostomia posterior retrocolica mit Murphy-Knopf halten gut. Knopf in situ. Beginnende, z. T. vollendete Nekrose der vom Knopf eingeklemmten Wandteile. Ausgedehnte frische hämorrhagisch-pseudomembranöse Entzündung des Dünn- und Dickdarms, hämorrhagische Erosionen des Magens. Lungenödem.

21. Sch., Wilhelmine, 48 J., Arbeitersfrau aus Boffzen.[2]) Aufgenommen: 15. XII. 1899.

Vor vier Wochen Magenschmerzen mit zeitweiligem Erbrechen nach der Mahlzeit. In der Pylorusgegend frei beweglicher, walnußgroßer, harter, höckriger Geschwulstknoten. Chemismus: Keine freie Salzsäure, dagegen Milchsäure. Lange Bazillen. Diagnose: Pyloruscarcinom. Operation: 20. XII. 1899 (Geh.-Rat Braun). Resektion des Pylorus nach Billroth II. Gastroenterostomia posterior retrocolica mit Murphy-Knopf. Pyloruslumen

1) Siehe Müller, l. c., S. 119.

2) Siehe Müller, l. c., S. 110.

für den kleinen Finger nicht durchgängig. Nach der Operation anfangs guter Verlauf. Am 24. XII. 1899 unter zunehmender Schwäche Tod. Sektion: Diffuse eitrige Peritonitis. Nähte schließen.

22. K., Katharine, 49 J., Arbeiterin aus Landwehrhagen.[1]) Aufgenommen: 17. IV. 1900.

Seit einem Jahre Übelkeit, Erbrechen und diffuse Schmerzen in der Magengegend. In der Pylorusgegend ein beweglicher, höckriger, quergestellter Tumor. Chemismus: Keine freie Salzsäure, dagegen Milchsäure. Lange Bazillen. Gewicht 89½ Pfund. Operation: 18. IV. 1900 (G.-R. Braun). Resektion des Pylorus nach Billroth II. Gastroenterostomia posterior retrocolica mit Murphy-Knopf. Befinden gut, kein Fieber. Knopf am 22. Tage nach der Operation abgegangen. 18. V. 1900 geheilt ententlassen. Gewicht 90 Pfund. 3. VII. 1900 Wiedervorstellung. Gutes Allgemeinbefinden, kann alle Speisen vertragen. 13. V. 1903 an Magenbeschwerden gestorben.

23. R., Regina, 41 J., Arbeitersfrau aus Steinbach.[2]) Aufgenommen 8. VII. 1900.

Seit ½ Jahre Magenschmerzen mit zeitweiligem Erbrechen. In Nabelhöhe ein gut verschieblicher, etwa walnußgroßer, harter Tumor, starke Dilatation des Magens. Chemismus: Keine freie Salzsäure, dagegen Milchsäure. Lange Bazillen. Körpergewicht 86 Pfund. Diagnose: Pyloruscarcinom. Operation (G.-R. Braun) 13. VII. 1900. Resektion des Pylorus nach Billroth II. Gastroenterostomia posterior retrocolica mit Murphy-Knopf. Glatter Verlauf. 11. VIII. 1900 geheilt entlassen. Knopf am 18. Tage nach der Operation abgegangen. Gewicht 80 Pfund.

Gestorben 12. III. 1902 an Pneumonie.

24. B., August, 52 J., Fabrikarbeiter aus Everode.[3]) Aufgenommen: 6. VI. 1900

Seit 14 Tagen Magenbeschwerden mit Erbrechen gleich nach dem Essen. Geringe Abmagerung in der letzten Zeit. Am rechten Leberrande eine harte, nicht scharf abgegrenzte Resistenz fühlbar. Starke Magendilatation. Chemismus: Keine freie Salzsäure, Milchsäure positiv. Diagnose: Carcinoma pylori. Gewicht 90 Pfund. Operation: 8. VI. 1900 G.-R. Braun). Am Pylorus ein hühnereigroßer, harter, beweglicher Tumor. Resektion des Pylorus nach Billroth II. Gastroenterostomia posterior retrocolica mit Murphy-Knopf. Am Tage nach der Operation mehrfaches Erbrechen. Am folgenden Tage (2 Tage p. op.) Exitus letalis.

Sektion: Keine Peritonitis, Nähte halten. Rechtsseitige Pneumonie. Knopf liegt gut, gut durchgängig.

25. E., Magdalena, 39 J., Maurersfrau aus Klump bei Freden.[4]) Aufgenommen: 10. X. 1901.

---

1) Siehe Müller, l. c., S. 100.
2) Siehe Müller, l. c., S. 103.
3) Siehe Müller, l. c., S. 111.
4) Siehe Müller. l. c., S. 140.

Vor 8 Wochen heftige Schmerzen in der Magengegend, saures Aufstoßen und fast ständig $^1/_2$ Stunde nach dem Essen Erbrechen. Abmagerung. Tumor unterhalb des rechten Rippenbogens fühlbar. Gewicht 110 Pfund. Starke Magendilatation. Chemismus: Keine freie Salzsäure. Diagnose: Carcinoma pylori. Operation: 14. X. 1901 (G.-R. Braun). Am Pylorus ein harter, über walnußgroßer, beweglicher Tumor. Resektion des Pylorus nach Billroth II mit anschließender Gastroenterostomia anterior antecolica mit Naht und Enteroanastomose zwischen zu- und abführendem Schenkel mittels Murphy-Knopf. Am zweiten Tage nach der Operation Erbrechen, das trotz wiederholten Magenausspülungen anhält und am 19. X. 1901 zur nochmaligen Laparotomie führt. Erneute Gastroenterostomia anterior antecolica und Braunsche Anastomosen beide mit Naht nach der Operation: Exitus letalis.

Sektion: In der Bauchhöhle etwa 20 ccm einer blutig gefärbten Flüssigkeit. Die Dünndarmschlingen sind mäßig gebläht, der Magen ist stark aufgetrieben, das Netz ans Quercolon retrahiert, verschiedene Adhäsionen benachbarter Darmschlingen. Mit der Vorderwand des Magens eine Darmschlinge durch zahlreiche Nähte vereinigt. Abwärts davon besteht eine Vereinigung dieser Darmschlinge mit einer anderen. Drittens ist eine Darmschlinge nahe dem resezierten Pylorusteil mit dem Magen anastomosiert, welche ihrerseits weiter abwärts eine vierte Verbindung mit einer benachbarten Darmschlinge zeigt. An letzterer Stelle ist ein runder, harter Gegenstand, der Murphy-Knopf im Darm zu fühlen. Die Entfernung beider Enteroanastomosen voneinander beträgt 5 cm. Am Magen und Duodenum eine glatte Naht. Verfettung des Leber- und Nierenparenchyms. Cyanotische Infarkte der Leber, Hyperämie des Darms. Hypostasen in beiden unteren Lungenlappen, Kalkkonkremente im rechten Oberlappen.

26. G., Karl, 44 J., Kanzleigehilfe aus Göttingen.[1]) Aufgenommen: 8. IV. 1902.

Vor 4 Jahren schwere Neurasthenie, seit $^1/_2$ Jahre Magenbeschwerden mit Aufstoßen, Blähungen im Leibe und Erbrechen, die sich in letzter Zeit sehr verschlimmerten. Bedeutende Abmagerung. Hochgradige Schwäche. In der Pylorusgegend eine unbestimmte Resistenz fühlbar. Starke Dilatation des Magens, sehr viel unverdaute Speisereste mit Blutbeimischung. Gewicht 95 Pfund. Chemismus: Keine freie Salzsäure. Diagnose: Carcinoma pylori. Operation: mit Schleichscher Lokalanästhesie 11. IV. 1902 (G.-R. Braun). Resektion des carcinomatösen Pylorus nach Billroth II. Gastroenterostomia posterior retrocolica mit Murphy-Knopf. Nach der Operation schwerer Kollaps, von dem er sich nicht erholt. Kein Aufstoßen oder Erbrechen. Am folgenden Tage Exitus letalis.

Sektion: Keine Peritonitis. Pneumonie links. Debilitas cordis. Magen stark gefüllt mit 1 Liter grüner, trüber Flüssigkeit. An der Vorderfläche des Magens, genau dem Knopf entsprechend findet sich eine gelbliche Stelle.

27. B., Wilhelm, 41 J., Schlosser aus Sarstedt.[2]) Aufgenommen: 1. VII. 1902.

---

1) Siehe Müller, l. c., S. 114.

2) Siehe Müller, l. c., S. 143.

Seit $^1/_2$ Jahre Magenbeschwerden mit Aufstoßen. Kein Erbrechen. Starke Abmagerung in der letzten Zeit. In der Nabelgegend ein hühnereigroßer, höckriger, fester, leicht verschieblicher Tumor fühlbar. Keine erhebliche Dilatation des Magens. Chemismus: Keine freie Salzsäure. Diagnose: Carcinoma ventriculi. Operation: 4. VII. 1902 (G.-R. Braun). Ein über faustgroßer Tumor der großen Kurvatur, der in seiner ganzen Ausdehnung mit dem Colon transversum fest verwachsen ist. Resektion des Pylorus nach Billroth II; mit dem Tumor zusammen wird ein 30 cm langes Stück Colon transversum reseziert. Gastroent. anterior antecolica mit Murphy-Knopf. Zirkuläre Vereinigung des Colon. Glatter Verlauf.

1. VIII. 1902. Geheilt entlassen.

6. VII. 1903. Gutes Allgemeinbefinden, ißt alles, arbeitet als Schlosser. Knopf 8 Wochen nach der Operation abgegangen.

1. VIII. 1904. In das städtische Krankenhaus I, Hannover wegen Rezidivs aufgenommen, aber nicht mehr operiert, da die Kachexie zu vorgeschritten war. Etwa 3 Querfinger breit unterhalb des rechten Rippenbogens in der Mammillarlinie eine breite, derbe Resistenz, die sich mit der Atmung verschiebt (Leber).

18. VIII. 1904. Exitus letalis.

Sektion: Der Magen zeigt an der großen Kurvatur etwas links von der Mittellinie eine vollkommen verheilte und für gut 2 Finger durchgängige Gastroenterostomia anterior. Magen im ganzen etwa $^1/_2$ so groß als normal. Im Magen keine Tumorentwicklung. Lymphdrüsen am Leberhilus vergrößert weich, ohne Metastasen. Leber im ganzen vergrößert, sehr schwer mit höckeriger Oberfläche. Fast die ganze Leber ist von gallig gefärbtem, derbem Tumorgewebe durchsetzt. Frische verrucöse Endokarditis der Mitralis. Am Colon keine Veränderung, Naht stenosiert nicht, kaum noch zu erkennen.

28. L., Katharina, 42 J., Landwirtsfrau aus Meisenbach.[1]) Aufgenommen: am 11. VII. 1902.

Seit $^3/_4$ Jahren Magenbeschwerden mit Aufstoßen, Übelkeit und zeitweisem Erbrechen. Starke Abmagerung. Links vom Nabel ein hühnereigroßer, harter, höckeriger, leicht verschieblicher Tumor fühlbar. Gewicht 86 Pfund. Starke Magendilatation. Chemismus: Keine freie Salzsäure. Diagnose: Carcinoma ventriculi. Operation: 18. VII. 1902 (G.-R. Braun). Resektion des Pylorus nach Billroth II. mit Gastroenterostomia posterior retrocolica mit Murphy-Knopf. Nach anfangs günstigem Verlauf tritt 4 Tage nach der Operation eine Pneumonie des rechten Unterlappens ein. Von seiten des Magens keine Komplikationen, kein Aufstoßen, kein Erbrechen. Leib weich, Appetit gut. Am 3. VIII. 1902 geht der Knopf ab, die Abendtemperatur beträgt 39,4° C. Die Temperaturen bleiben an den folgenden Tagen hoch, es entwickelt sich in der rechten Brustseite eine Dämpfung. Am 8. VIII. 1902 entleert sich aus einer Stelle der Wunde Galle, die Naht am Duodenum hat nicht gehalten. Am 14. VIII. 1902 wird in Chloroformnarkose (G.-R. Braun) die X. Rippe rechts in der Skapularlinie reseziert und das Empyem eröffnet, es entleert sich über 1 Liter aashaft riechenden Eiters, Drainage, Verband. Nachdem

1) Siehe Müller, l. c., S. 117.

anfangs die Temperatur etwas gesunken war, stieg sie wieder an, die Eiterung dauert an, es treten unter Sinken der Temperatur Ödeme der Beine und des rechten Armes auf. Am 2. IX. 1902 unter Kollapserscheinungen Tod.

Sektion: Resectio pylori Gastroenterostomia posterior retrocolica. Carcinom (Rezidiv) in der Magennarbe, eingewachsen in Leber, Pankreas und Ligamentum gastrocolicum. An der großen Kurvatur des Magens befindet sich eine runde Öffnung mit glatten Rändern, durch welche der Finger ins Jejunum gelangt, es bestehen daselbst keinerlei entzündliche Erscheinungen. Diskontinuierliche Metastasen in den retroperitonealen und mediastinalen Lymphknoten. Lungenödem. Schluckpneumonie im rechten Unterlappen, abgesacktes operativ eröffnetes Empyem. Transsudate in beiden Pleurahöhlen und im Herzbeutel, Ascites, multiple Nierenabszesse, braune Atrophie des Herzens und der Leber.

29. R., Friederike, 46 J., Landwirtsfrau aus Lüttgenrode.[1]) Aufgenommen: 4. XI. 1902.

Seit $^1/_2$ Jahre Magenbeschwerden mit häufig auftretendem Erbrechen nach dem Essen. Starke Abmagerung. In der Gallenblasengegend bis zum Nabel reichend, ein harter, höckeriger Tumor fühlbar, der sich leicht verschieben läßt. Gewicht 101 Pfund. Dilatation des Magens. Chemismus: Keine freie Salzsäure. Diagnose: Carcinoma pylori. Operation: 7. XI. 1902 (G.-R. Braun). Resektion des Pylorus. Hierbei muß ein Stück des Pankreas mit fortgenommen werden. Gastroenterostomia posterior retrocolica mit Murphy-Knopf. Jodoformgazetampon auf Duodenum und Pankreas. Die Heilung verläuft mit geringer Temperatursteigerung. Aus der Wunde entleert sich in großer Menge Pankreassaft. Am 25. XI. 1902 geht der Murphy-Knopf ab, es hat sich ein Stück des Pankreas nekrotisch abgestoßen. Am 14. XII. 1902 entleeren sich aus der Fistel immer noch 700 ccm Pankreassaft, bis zum 30. XII. 1902 ist die Menge desselben auf 200 ccm gesunken. Die Patentin fühlt sich wohl. Die Wunde ist im übrigen fest vernarbt, der Appetit ist gut, sie wird entlassen.

24. II. 1903. Fistel geschlossen. Hinter der Bauchnarbe fühlt man einen ebenso großen Tumor wieder, hart, höckerig (Rezidiv).

16. V. 1903. Gestorben. Zuletzt heftige Magenbeschwerden.

30. M., Wilhelm, 65 J., Kleinhändler aus Linden bei Hannover. Aufgenommen: 5. XI. 1902.

Seit 8—10 Wochen Schmerzen am Magen, stets Erbrechen nach der Mahlzeit. Starke Abmagerung in der letzten Zeit. Tumor nicht zu fühlen. Magen dilatiert. Chemismus: Keine freie Salzsäure, Milchsäure positiv. Lange Bazillen. Diagnose: Carcinoma pylori. Operation: 8. XI. 1902 (G.-R. Braun). Resektion des Pylorus, an dem ein ziemlich großes Carcinom zirkulär sitzt, nach Billroth II mit nachfolgender Gastroenterostomia post. retrocolica mit Murphy-Knopf. Dauer der Operation 1 St. 20 Min. Blutverlust sehr gering. Kollaps nach der Operation, aus dem sich der Kranke nicht mehr erholt und am folgenden Tage ad exitum kommt.

---

1) Siehe Müller, l. c., S. 104.

Sektion: Keine Peritonitis. Nähte und Knopf sitzen gut. Schlaffes, braunes, dilatiertes Herz, Lungenödem.

31. D., Fritz, 63 J., Grubenwärter aus Lautenthal a. H.[1]) Aufgenommen: 6. I. 1903.

Seit $^1/_2$ Jahre Schmerzen und Druck in der Magengegend, ab und zu Erbrechen. Bedeutend abgemagert in letzter Zeit. Links vom Nabel ein fester, höckeriger Tumor zu fühlen, der mit der Atmung verschieblich ist. Starke Dilatation des Magens. Chemismus: Keine freie Salzsäure. Diagnose: Carcinoma ventriculi. Operation: 8. I. 1903 (G.-R. Braun). Resektion eines 18 cm langen Magenstückes (Pylorus) nach Billroth II. Die Vorderfläche des Magens war mit dem Pankreas verwachsen, so daß ein etwa markstückgroßes Stück entfernt werden mußte. Einlegen eines Mikuliczschen Beutels. Gastroenterostomia posterior retrocolica mit Murphy-Knopf. Erholt sich nicht von der Operation und kommt am 18. I. 1903 unter zunehmender Herzschwäche ad exitum.

Sektion: Keine Peritonitis, senile Atrophie der Leber, Milz, Nieren, Cysten in der rechten Niere. Geringe hypostatische Pneumonien beider Unterlappen, frische fibrinöse Pleuritis derselben. Emphysem besonders der Oberlappen, leichtes Ödem, Bronchitis. Geringe Stenose des Aortenostium, chronische, fibröse Endocarditis valvulae mitralis. Mageninhalt im Kehlkopfeingang. Knopf liegt gut. Nähte schließen vollkommen.

32. K., Doris, 52 J., Maurersfrau aus Dransfeld. Aufgenommen: 25. XI. 1903.

Seit $1^1/_2$ Jahren Magenbeschwerden mit Übelkeit besonders nach fettigen Speisen. Seit 1 Jahre häufig Erbrechen etwa 1 Stunde nach dem Essen. Starke Abmagerung in der letzten Zeit. Gewicht 89 Pfd. In der Pylorusgegend ein halbhühnereigroßer, beweglicher, höckeriger Tumor fühlbar. Starke Dilatation des Magens. Chemismus: Salzsäure vorhanden, keine Milchsäure. Diagnose: Carcinoma pylori. Operation: 1. XII. 1903 (G.-R. Braun). Tumor am Pylorus, der mit dem Pankreas verwachsen ist, so daß ein Stück Pankreasgewebe mit fortgenommen werden muß. Infolge starker Blutung viele Unterbindungen hier nötig. Resectio pylori mit Gastroenterostomia posterior retrocolica mittels Murphy-Knopf. Schwerer Kollaps nach der Operation. Injektion von Kochsalz subkutan und in die Vene der Ellenbogenbeuge. Sie erholt sich nicht. 2. XII. Temperaturerhöhung. Der Leib wird schmerzhaft aufgetrieben, und sie kommt am 4. XII. 1903 ad exitum.

Sektion: Eitrige, diffuse Peritonitis, Nähte halten gut.

33. T., Heinrich, 56 J., Eisenbahnassistent aus Emden. Aufgenommen: 3. II. 1904.

Seit 1 Jahre Magenbeschwerden mit Aufstoßen und Erbrechen in der letzten Zeit. Starke Abmagerung. Gewicht $106\ ^1/_2$ Pfd. Der Magen ist bei der Aufblähung sanduhrförmig, der Pylorusteil ist stark vergrößert und reicht weit nach abwärts, ein Tumor nicht zu fühlen. Chemismus: Viel freie Salzsäure, keine Milchsäure. Diagnose: Pylorusstenose. Gewicht: 106 Pfd. Operation: 26. II. 1904 (G.-R. Braun). Am Pylorus ein be-

1) Siehe Müller, l. c., S. 121.

wegliches, nicht sehr großes Carcinom. Resektion des Pylorus nach Billroth II mit nachfolgender Gastroenterostomia posterior retrocolica mit Murphy-Knopf. Verlauf mit Fieber bis 39,2°, starke Bronchitis, keine peritonitischen Erscheinungen. Nach Entfernung der Nähte, am 11. Tage nach der Operation, entleert sich neben dem auf den Duodenalstumpf gelegten Jodoformgazetampon Galle, der Tampon wird durch ein Drain ersetzt, aus dem sich viel Galle entleert.

30. III. der Gallenfluß hat aufgehört, die Wunde ist geheilt. Gewicht 104 Pfd. Patient hat 5 Pfd. abgenommen, fühlt sich wohl. Entlassen. Knopf nicht abgegangen.

25. I. 1905. Die Gallenfistel ist wieder aufgebrochen und hat bis vor 4 Wochen bestanden. Gutes Allgemeinbefinden. Körpergewicht 139½ Pfd.

Am 8. II. 1906 unter erneuten Magenerscheinungen gestorben.

34. N., Friedrich, 50 J., Privatmann aus Gottsbüsen. Aufgenommen: 9. IX. 1904.

Seit ½ Jahre Magenbeschwerden mit Aufstoßen und Erbrechen besonders in der letzten Zeit. Starke Abmagerung. Am rechten Rippenbogen undeutliche Resistenz fühlbar. Starke Magendilatation. Chemismus: Keine freie Salzsäure, Milchsäure positiv. Gewicht 108 Pfd. Diagnose: Carcinoma pylori. Operation: 14. IX. 1904 (G.-R. Braun). In der Pylorusgegend eine kleine, harte Geschwulst. Resektion des Pylorus nach Billroth II. Gastroenterostomia posterior retrocolica mit Murphy-Knopf. Es entsteht eine Gallenfistel durch nicht völligen Verschluß des Duodenumendes, die aber allmählich zugeht und er kann geheilt am 10. XI. 1904 entlassen werden. Knopf am 15. Tage nach der Operation abgegangen. Gewicht 106 Pfd.

20. V. 1905. Sehr gutes Allgemeinbefinden. Am oberen Ende der Narbe kleine Fistelöffnung, aus der sich etwas hellgelbe Flüssigkeit entleert.

20. IV. 1906 an Magenbeschwerden gestorben.

35. B., Luise, 40 J., Tischlersfrau aus Lemgo. Aufgenommen: 25. X. 1904.

Seit 1—1½ Jahren leichte Magenbeschwerden, Druckgefühl, Vollsein am Magen; vor ¼ Jahr eine kleine Geschwulst im Leibe bemerkt. Sie bekam nach dem Essen Schmerzen in der Gegend des Knotens und mußte in der letzten Zeit fast täglich abends nach dem Essen erbrechen. Bedeutende Abmagerung in der letzten Zeit. 3 Finger breit unterhalb des linken Rippenbogens in der Tiefe ein fingerdicker, harter, höckeriger Knoten fühlbar. Starke Magendilatation, viel unverdaute Speisereste. Chemismus: Keine freie Salzsäure. Lange Bazillen, Hefe Sarcine. Gewicht 83½ Pfd. Diagnose: Carcinoma ventriculi. Operation: 29. X. 1904 (G.-R. Braun). Zirkuläres, flaches Carcinom in der Pylorusgegend. Resektion des Pylorus nach Billroth II. Gastroenterostomia anterior antecolica mit Naht, Braunsche Enteroanastomose mit Knopf. Glatter Verlauf. Knopf am 10. Tage nach der Operation abgegangen.

27. XI. 1904. Geheilt entlassen. Gewicht 82½ Pfd.

Gestorben an Magenbeschwerden am 8. XII. 1905.

36. J., Carl, 54 J., Spinner aus Eschwege. Aufgenommen: 2. XII. 1904.

Seit $^1/_2$ Jahre Schmerzen, Druckgefühl in der Magengegend. Erbrechen nach dem Essen in letzter Zeit täglich. Hochgradige Abmagerung. Gewicht 102 Pfd. Rechts und oberhalb vom Nabel ein faustgroßer, höckeriger, auf Druck schmerzhafter, weit nach links verschieblicher Tumor fühlbar. Dilatation des Magens. Chemismus: Keine freie Salzsäure, viel unverdaute Speisereste. Diagnose: Carcinoma pylori. Operation: 10. XII. 1904 (G.-R. Braun). Resectio pylori nach Billroth II: Duodenum auffallend lang und verschieblich. Gastroenterostomia posterior retrocolica mit Naht. Nach anfangs günstigem Verlauf, beginnt nach 2 Tagen Erbrechen, das durch Magenausspülungen nicht zu beseitigen ist und 3 Tage nach der I. Operation eine nochmalige Eröffnung der Bauchhöhle nötig macht. Es findet sich ein Circulus vitiosus, doch wird infolge des elenden Zustandes des Patienten von einer weiteren Operation abgesehen. Exitus letalis.

Sektion: Linksseitige Aspirationspneumonie, die gesamten Dünndärme liegen an sehr langem Mesenterium völlig kollabiert im kleinen Becken, und haben durch den Zug eine Abknickung herbeigeführt. Nähte halten gut.

37. R., Auguste, 41 J., Landwirtsfrau aus Leinde. Aufgenommen: 12. I. 1905.

Seit $^1/_2$ Jahre Magenbeschwerden, besonders nach der Nahrungsaufnahme, Gefühl der Völle, Aufstoßen, Erbrechen. Starke Abmagerung in der letzten Zeit. 2 Finger breit oberhalb des Nabels in der Linea alba eine nicht scharf abgrenzbare Resistenz zu fühlen. Gewicht 98 Pfd. Chemismus: Keine freie Salzsäure. Diagnose: Carcinoma pylori. Operation: 18. I. 1905 (G.-R. Braun). Resectio pylori nach Billroth II mit nachfolgender Gastroenterostomia posterior retrocolica mit Murphy-Knopf. Glatter Verlauf.

9. II. 1905. Geheilt entlassen. Knopf am 14. Tage nach der Operation abgegangen. Gewicht 102 Pfd.

29. XII. 1905. Seit einigen Wochen nach dem Essen Druckgefühl im Magen. In der Magengegend links vom Nabel ein Tumor fühlbar. Rechtes Ovarium zu einem faustgroßen Tumor angewachsen.

13. III. 1906. Relaparotomie (Dr. Plücker, Wolfenbüttel), Lebermetastase, Metastasen im Netz. Rechtes Ovarium faustgroßes Carcinom. Am Magenstumpf Verdickungen, zahlreiche Peritonealadhäsionen. Schluß der Bauchwunde.

7. IV. 1906. Gestorben.

38. E., Sophie, 46 J., Fleischbeschauersfrau aus Homberg. Aufgenommen: 14. I. 1905.

Seit 4 Jahren Magenbeschwerden, zeitweise Erbrechen. Seit $^1/_2$ Jahre stark abgemagert. Im Epigastrium dicht oberhalb des Nabels fühlt man eine fast faustgroße, knollige, harte, mobile Geschwulst. Große Dilatation des Magens. Chemismus: Keine freie Salzsäure, Milchsäure positiv. Gewicht 81 Pfd. Diagnose: Carcinoma ventriculi. Operation: 18. I. 1905 (G.-R. Braun). Resectio pylori nach Billroth II. Gastroenterosto-

mia posterior retrocolica mit Murphy-Knopf. Erholt sich nach der Operation nicht, sondern kommt 2 Tage p. op. zum Exitus letalis.

Sektion: Diffuse, eitrige Peritonitis. Nähte schließen fest.

39. B., Hermine, 55 J., Maurermeisterswitwe aus Wilhelmshaven. Aufgenommen: 1. V. 1905.

Seit mehreren Jahren Magenbeschwerden, anfangs mit leichtem Ikterus, der aber bald verschwunden war. Zeitweise das Gefühl von Vollsein im Leibe. Vor 8 Wochen Lumbago, darnach wieder heftigere Schmerzen am Magen. In der letzten Zeit stark abgemagert. Links und nach oben vom Nabel ein mobiler, apfelgroßer, harter Tumor fühlbar. Dilatation des Magens. Gewicht 92 Pfd. Chemismus; Keine freie Salzsäure. Diagnose: Carcinoma ventriculi. Operation: 6. V. 1905 (G.-R. Braun). Faustgroßer, an der kleinen Kurvatur und am Pylorus gelegener Tumor. Resectio pylori nach Billroth II. Gastroenterostomia posterior retrocolica mit Murphy-Knopf. Glatter Verlauf.

7. VI. 1905. Geheilt entlassen. Knopf ist 10 Minuten nach der Ankunft zu Hause abgegangen. Gewicht $90^1/_2$ Pfd.

28. II. 1906. Pat. hat ein lokales Rezidiv.

31. III. 1906 an heftigen Magenbeschwerden gestorben.

40. R., Minna, 29 J., Arbeitersfrau aus Bevern. Aufgenommen: 8. V. 1905.

Seit 1 Jahre heftiges, meist nach dem Essen auftretendes Erbrechen. Starke Abmagerung. Am rechten Rippenbogen in Höhe der 8. Rippe eine deutliche, harte, walnußgroße Resistenz fühlbar. Starke Magendilatation. Chemismus: Keine freie Salzsäure. Diagnose: Carcinoma pylori. Operation: 18. V. 1905 (G.-R. Braun). Resectio pylori nach Billroth II. Gastroenterostomia posterior retrocolica mit Murphy-Knopf. Pat. erholt sich nicht und kommt am folgenden Morgen zum Exitus letalis.

Sektion: Braune Atrophie des Herzens. Beginnende Peritonitis. Doppelseitige Nephritis. Kleine carcinomatöse Drüsen im Netz. Metastasen in der Leber.

Nähte am Magen und Darm schließen fest.

41. P., Johanna, 65 J., Landwirtswitwe aus Crimmensen. Aufgenommen: 13. VII. 1905.

Seit $^1/_2$ Jahre magenleidend, vor 6 Wochen zum ersten Male Erbrechen blutiger Massen, seitdem mehrfach erbrochen. Starke Abmagerung. Links vom Nabel hühnereigroßer, harter, höckeriger, beweglicher Tumor fühlbar. Magen dilatiert. Gewicht 98 Pfund. Chemismus: Keine freie Salzsäure, Milchsäure positiv, Diagnose: Carcinoma ventriculi. Operation 17. VII. 1905 (Dr. Jenckel). Resectio pylori nach Billroth II: Gastroenterostomia posterior retrocolica mit Murphy-Knopf. Glatter Verlauf. Knopf nicht abgegangen.

10. VIII. 1905. Geheilt entlassen. Gewicht 103 Pfund.

1. X. 1906. Patientin fühlt sich wohl, kann alles essen ohne Beschwerden.

42. M., Minna, 52 J., Schäfersfrau aus Gierswald. Aufgenommen: 15. VIII. 1905.

Seit $^1/_2$ Jahre Magenbeschwerden, kein Erbrechen. Abmagerung. Links vom Nabel ein länglicher, harter, höckeriger Tumor zu fühlen, der der kl. Kurvatur des dilatierten Magens angehört. Gewicht 80 Pfund. Chemismus: Keine freie Salzsäure, Milchsäure positiv. Diagnose: Carcinoma ventriculi. Operation: 17. VIII. 1905 (G.-R. Braun). Resectio pylori nach Billroth II. Gastroenterostomia posterior retrocolica mit Murphy-Knopf. Glatter Verlauf. Keine Temperaturerhöhung.

8. IX. 1905. Geheilt entlassen. Gewicht 82 Pfund. Knopf nicht abgegangen.

18. VII. 1906. Guter Allgemeinzustand, kein Tumor zu fühlen. Muß sich mit dem Essen noch etwas vorsehen. Narbe fest.

1. II. 1907. Fühlt sich sehr wohl, hat ab und zu Erbrechen, wenn sie zuviel auf einmal ißt, sonst keine Beschwerden. Gewicht 112 Pfund.

43. G., Wilhelm, 54 J., Knecht aus Dingelhausen. Aufgenommen: 12. IX. 1905.

Seit 1 Jahre magenleidend, kurz nach dem Essen Schmerzen in der Magengegend und zeitweise Erbrechen. Starke Abmagerung. Kein Tumor fühlbar. Chemismus: Keine freie Salzsäure, sehr viel unverdaute Speisereste im dilatierten Magen. Gewicht 88 Pfund. Diagnose: Carcinoma pylori. Operation (Dr. Jenckel) 15. IX. 1905. Kleines, die Pylorusgegend ringförmig einnehmendes Carcinom. Resectio pylori nach Billroth II. Gastroenterostomia posterior retrocolica mit Murphy-Knopf. Glatter Verlauf.

7. X. 1905. Geheilt entlassen. Knopf nicht abgegangen. Gewicht 90 Pfund.

1. IX. 1906. Seit $^1/_4$ Jahre wieder Erbrechen, starke Abmagerung. Vorher völliges Wohlbefinden.

44. Sch., Anna, 37 J., Bahnarbeitersfrau aus Bischhausen. Aufgenommen: 14. III. 1905.

Seit $3^1/_2$ Monaten Magenbeschwerden, heftige Schmerzen, die anfallsweise kommen und nach dem Erbrechen aufhören. Starke Abmagerung. Faustgroßer, derber, mobiler Tumor am Pylorus. Chemismus: Keine freie Salzsäure, Milchsäure positiv. Lange Bazillen, Hefe, Sarcine. Gewicht 70 Pfund. Diagnose: Carcinoma ventriculi (pylori). Operation: 18. III. 1905 (G.-R. Braun). Resectio pylori nach Billroth II. Gastroenterostomia posterior retrocolica mit Murphy-Knopf. Glatter Verlauf.

9. IV. 1905. Geheilt entlassen. Gewicht 74 Pfund.

28. X. 1905. Gutes Allgemeinbefinden, kann alles essen.

28. XII. 1905. Knopf abgegangen.

10. I. 1906. Gestorben, hat seit 6 Wochen wieder heftige Magenbeschwerden gehabt.

45. Sch., Wilhelm, 50 J., Schuster aus Eschwege. Aufgenommen: 22. III. 1905.

Seit 5 Wochen Schmerzen im Magen, täglich massenhaftes Erbrechen schwarzer Massen. Nur geringe Abmagerung. In der Pylorusgegend ein mobiler, hühnereigroßer Tumor zu fühlen. Gewicht 106 Pfund. Chemismus: Keine freie Salzsäure, Milchsäure positiv. Diagnose: Carcinoma pylori. Operation 25. III. 1905 (G.-R. Braun). Resectio pylori nach

Billroth II. Duodenum sehr kurz, kann nur sehr schwer übernäht werden, einige Gefäße werden mit Pankreasgewebe zusammen abgebunden. Gastroenterostomia posterior retrocolica mit Murphy-Knopf. Kein Erbrechen, erholt sich aber nicht und kommt am 28. III. 1905 zum Exitus letalis.

Sektion: Beginnende Peritonitis purulenta. Unten am Duodenalstumpfe, wo die Gefäße mit dem Pankreasgewebe abgebunden waren, ist eine ins Duodenum führende Fistel entstanden. Etwas Galle im Abdomen. Naht am Magen und am Knopf gut schließend.

46. T., Ludwig, 60 J., Musikdirektor aus Andreasberg a. H. Aufgenommen: 27. VI. 1905.

Seit 2 Jahren Magenbeschwerden, Schmerzen, Brennen und Druckgefühl. Seit 8—10 Tagen dauernd Erbrechen. Starke Abmagerung. In der Pylorusgegend ein deutlich fühlbarer, harter Tumor. Gewicht 96 Pfund. Chemismus: Keine freie Salzsäure, Milchsäure positiv. Diagnose: Carcinoma pylori. Operation: 1. VII. 1905 (Dr. Jenckel). Resectio pylori nach Billroth II: Gastroenterostomia posterior retrocolica mit Murphy-Knopf. Am dritten Tage p. op. linksseitige Pneumonie, sonst glatter Verlauf.

27. VII. 1905. Geheilt entlassen. Knopf abgegangen. Gewicht 98 Pfund.

14. XI. 1906. Kann alles essen, fühlt sich sehr wohl.

47. D., Wilhelm, 35 J., Fuhrmann aus Lemgo. Aufgenommen: 16. IX. 1905.

Seit $^1/_2$ Jahre magenleidend, seit 8 Wochen Erbrechen fast täglich kurz nach der Mahlzeit. Starke Abmagerung. Etwas oberhalb des Nabels nach rechts von der Mittellinie ein kleiner Tumor fühlbar. Chemismus: Keine freie Salzsäure, Milchsäure positiv. Diagnose: Carcinoma pylori. Operation: 18. IX. 1905 (Dr. Jenckel). Gut beweglicher, den Pylorus einnehmender Tumor. Resectio pylori nach Billroth II mit nachfolgender Gastroenterostomia posterior retrocolica mit Naht. Nach anfangs günstigem Verlauf stellt sich am 12. Tage nach der Operation Kotbrechen ein, das trotz wiederholter Magenausspülung anhält und am 22. Tage p. op. zu erneuter Laparotomie und zur Enteroanastomose mit Knopf (G.-R. Braun) zwischen zu- und abführendem Schenkel führt.

Abends am 10. X. 1905 Exitus letalis.

Sektion: Circulus vitiosus, der dadurch entstanden ist, daß eine 10 cm oberhalb der Ileocöcalklappe gelegene Ileumschlinge an die Rückwand des Magens genäht ist. Das Cöcum mit dem untersten Ileum ist ganz nach links oben verzogen und links neben der Wirbelsäule fixiert. Sehr kurzes Dünndarmmesenterium. Keine Peritonitis, Pleuritis adhaesiva sin. Oedema pulmon. Bronchopnemonie rechts.

48. T., Friedrich, 51 J., Forstaufseher aus Herlichhausen. Aufgenommen: 30. X. 1905.

Seit $^1/_2$ Jahre magenkrank mit Schmerzen im Leibe, Appetitmangel und zeitweisem Erbrechen. In der letzten Zeit starke Abmagerung. Ein Tumor nicht zu fühlen. Gewicht 90 Pfund. Starke Magendilatation. Chemismus: Keine freie Salzsäure. Diagnose: Carcinoma pylori. Operation: 2. XI. 1905 (G.-R. Braun). Am Pylorus ein 4 cm breiter, den Pylorus

verengender Tumor. Resektion des Pylorus nach Billroth II. Gastroenterostomia posterior retrocolica mit Murphy-Knopf. Nach anfangs günstigem Verlauf verfällt er langsam und kommt am 7. XI. 1905 zum Exitus letalis.

Sektion: Keine Peritonitis, Atonie des Dünndarms, Nähte halten gut. Knopf liegt gut.

49. N., Cristoph, 57 J., Ackersmann aus Ilarchheim. Aufgenommen: 28. XI. 1905.

Seit $^1/_2$ Jahre Magenbeschwerden mit Völle und Druckgefühl im Leibe. Zeitweise Erbrechen. Starke Abmagerung. Kleiner, mobiler, walnußgroßer Tumor oberhalb vom Nabel fühlbar. Magendilatation. Gewicht 106 Pfd. Chemismus: Keine freie Salzsäure. Diagnose: Carcinoma ventriculi. Operation: 5. XII. 1905 (Dr. Jenckel). Resektion des Pylorus nach Billroth II: Gastroenterostomia posterior retrocolica mit Murphy-Knopf. Glatter Verlauf.

28. XII. Geheilt entlassen. 109 Pfd. Knopf nicht abgegangen, liegt im Röntgenbild links von der Wirbelsäule.

21. II. 1906. In den letzten Wochen oft kolikartige Schmerzen im Leibe. Auf Klysmen Erleichterung. Nicht völliger Darmverschluß. Knopf liegt in der Magengegend.

1. X. 1906. Hat in letzter Zeit wieder mehr kolikartige Schmerzen im Leibe gehabt, ist abgemagert. Kein Erbrechen oder sonstige Symptome vom Magen.

6. XI. 1906. Wiederaufnahme. Darmverschluß, es stellt sich rechts vom Nabel eine Darmschlinge auf.

9. XI. 1906. Laparotomie (G.-R. Braun). Peritonealmetastasen, hierdurch Verschluß des Colon transversum. Enteroanastomose der beiden Colon transversum-Teile mit Naht.

50. R., Hermine, 49 J., Maurersfrau aus Dohnsen. Aufgenommen: 6. VII. 1906.

Seit $^1/_2$ Jahre Schmerzen nach dem Essen, seit 2 Monaten Erbrechen nach der Mahlzeit. Abmagerung. Beweglicher, höckeriger, hühnereigroßer Tumor, rechts von der Mittellinie in der Pylorusgegend fühlbar. Magen dilatiert. Chemismus: Keine freie Salzsäure, Milchsäure positiv. Diagnose: Carcinoma pylori. Operation: 11. VII. 1906 (G.-R. Braun). Resectio pylori nach Billroth II mit nachfolgender Gastroenterostomia posterior retrocolica mittels Murphy-Knopf. Exstirpation einer kleinen geschwellten Drüse an der kleinen Kurvatur. Temperaturerhöhung bis 39,2°. Bronchopneumonie links, die gut überstanden wird. Aus dem oberen Wundwinkel entleert sich nach Herausziehen des auf den Duodenalstumpf gelegten Tampons wenig Galle, es bildet sich eine kleine Fistel aus, die sich allmählich schließt.

6. VIII. 1906 geheilt entlassen. Knopf nicht abgegangen.

XIV.

Besprechungen.

1.

A. von Bardeleben, Erfahrungen über Cholecystektomie und Cholecystenterostomie nach 286 Gallenstein-Laparotomien. Zugleich ein Beitrag zur normalen und patholog. Anatomie der Gallenwege. Verlag von Gustav Fischer in Jena 1906. 131 Seiten.

B. berichtet über seine operativen Erfahrungen bei der Cholelithiasis. Von 500 Gallensteinleidenden (seit 1893) kamen nur 286 zur Operation. Von diesen fallen 166 auf die Cholecystektomie und 25 auf die Cholecystenteroanostomose. Beide Methoden hält B. für die besten bezüglich technischer Ausführung und Dauererfolg. Die Cholecystostomie wurde wegen der lästigen Fistelbildung zugunsten der Ektomie verlassen; die Choledochotomie vermeidet B. meist wegen der technischen Schwierigkeiten und der das Leben gefährdenden Operationsdauer. Die Blasendarmfistel, die keine Gefahr im Sinne einer Infektionsmöglichkeit der Gallenwege bietet, ist überall da indiziert, wo eine Cholämie möglichste Abkürzung der Operation verlangt; sie ist selbst in lokaler Anästhesie leicht ausführbar. Von B.s 25 Cholecystenterostomien starben nur 3 Kranke und zwar carcinomatöse Individuen.

Als Indikationen für die Operation der Cholelithiasis stellt B. die heute wohl an den meisten Kliniken geltenden auf: dauernde, den Allgemeinzustand beeinträchtigende Anfälle, chronischer Choledochusverschluß, Empyem der Gallenblase. Dem klinischen Teil der Arbeit ist ein Kapitel über Anatomie und Physiologie der Gallenblase, sowie pathologische Anatomie und Entwicklungsgeschichte vorangesetzt.

Am Schluß folgt ein 78 Seiten langes Verzeichnis der seit 1897, seit Langenbuchs „Chirurgie der Leber und Gallenblase“ erschienenen Arbeiten über die Pathologie der Gallenblase und Gallenwege, z. T. mit kurzem Referat des Inhaltes. Baum-Kiel.

2.

Enderlen und Gasser, Stereoskopbilder zur Lehre von den Hernien. Jena, Gustav Fischer 1907.

In diesem Atlas haben die Verff. den Versuch gemacht, durch stereoskopische Abbildungen zahlreicher anatomischer Präparate die Lehre von

den Hernien zu veranschaulichen. Der Versuch ist glänzend gelungen. Die Verff. begnügen sich nicht damit, die normale Anatomie der Bruchpforten zu demonstrieren, sie bringen auch Bilder, die sich auf die Entstehung der Hernien beziehen — man sieht den Descensus testiculorum, offene und im Schluß begriffene Processus vaginales peritonei, auf die Bedeutung des Fettpfropfes für die Entstehung der Brüche wird in mehreren Bildern (Fettpfropf als Anfangsstadium einer Hernia ing. directa, einer H. femor., einer Hernia lumbalis) hingewiesen, und eine Vorstufe einer Hernia obturatoria wird vorgeführt. —

Die Verff. sind in der glücklichen Lage, neben den höchst instruktiven Bildern der gewöhnlichen Hernienarten auch Bilder seltenerer Brüche demonstrieren zu können, z. B. H. ing. interstitialis, H. femoralis praevascularis, H. femoralis subfascialis und gewiß eines sehr seltenen schönen Specimen einer doppelseitigen typischen Hern. femoralis mit doppelseitiger Hern. femoralis praemuscularis. Besonders reich ist die Sammlung an prachtvollen Präparaten mehrfacher Hernien. Auch fehlen von der Hernia diaphragmatica vera und spuria Paradigmata nicht.

In den letzten beiden Abschnitten werden die Recessus peritoneales und die inneren Hernien abgehandelt, und die Recessus wiederum in sehr belehrenden Bildern vorgeführt. Die Verff. unterscheiden: Recessus duodenalis, ileocoecalis, mesocolicus dexter, sinister, medius und sigmoideus und haben damit wohl eine sehr einfache Nomenklatur geschaffen.

Alles in allem ist es ein großer Genuß, diesen Atlas zu studieren und zu durchmustern. Die stereoskopische Besichtigung verschafft dem Beschauer den Eindruck, als wenn er eine trefflich geordnete, höchst instruktive Sammlung von Präparaten aus der Hernienlehre vor sich habe. Dazu der klare Text und die kurzen neben den Stereoskopbildern angebrachten Erläuterungen. — Alles das verleiht diesem Atlas unschätzbaren Wert.

Er ist deshalb jedem Mediziner, welcher die Anatomie der Hernien lernen will, jedem Arzt und Chirurgen, welcher sich eine klare Vorstellung von den Unterleibsbrüchen verschaffen will, und jedem Dozenten, der seinen Schülern Anschauungsunterricht in der Lehre von den Hernien erteilen will, nur angelegentlichst zu empfehlen. Göbell-Kiel.

Anzeigen literarischer Neuigkeiten, welche der Redaktion zugeschickt worden sind:

Revue de Chirurgie, No. 2, Févr. 1907.

Sebileau et Schwartz: Technique de la découverte et de la résection du sympathique cervicale (4 fig.).

Hartmann: Les formes chirurgicales de la tuberculose iléo-coecale (11 fig.).

Lenormant: La colopexie, contribution à l'étude thérapeutique de prolapsus du rectum (4 fig.).

Soubeyran: Sur un mode spécial de suture de certaines perforations du gros intestin (2 fig.).

Thévenot: L'appendicectomie sous-séreuse (2 fig.).

Lecène et Chevassu: L'adénome vrai dans le testicule ectopique (6 fig.).

Chevrier: Le ligament rond dans les hernies crurales.
Imbert: Les écrasements du membre inférieur (conservation ou amputation?).
Bréchot: Contribution à l'étude de la pylorectomie dans les sténoses bénignes du pylore (suite).

Bulletins et Mémoires de la Société de Chirurgie de Paris, No. 4 u. 5, Févr. 1907.
Délagénière: Un cas de cholécystentérostomie en Y. Guérison.
Gaudier: A propos d'un cas d'actinomycose du maxillaire supérieur droit chez un enfant, simulant un ostéosarcome.
Imbert: Quelle conduite tenir en cas d'anévrisme artérioveineux bas situé de la carotide primitive.

Revue Française de Médecine et de Chirurgie No. 3, 1907.
Sabrazès: Cytologie et pathogénie des kystes spermatiques.

The St. Paul Medical Journal, No. 2, Febr. 1907.
Riggs: Two cases of endothelial Sarcoma of the brain. Successful removals with subsequent deaths.
Murray: Some remarks of the submucous resection of the nasal septum for the correction of septal irregularities.

American Journal of Surgery, No. 2, Febr. 1907.
Swinburne: A note on the after-care of internal urethrotomy.
Wile: Blood examination in surgical diagnosis.
Stover: Roentgen diagnosis of renal calculi.
Pool: Report of a case of perforation of the intestine by a Murphy button at a distance from the anastomosis; and a brief discussion on the use of the button.

La Clinica chirurgica, Vol. XV, No. 1, 1907.
Cordero: Patogenesi, anatomia patologica, sintomatologia delle lesioni viscerali para-appendicitiche; loro importanza rispetto al decorso e alla cura.
Pacinotti: Probabile correlazione tra contemporanea invasione di tubercolosi primitiva e carcinoma dell' utero.
Biondi: Contributo allo studio delle cisti del funicolo.
Donati: Contributo sperimentale allo studio dell' anatomia fisio-patologica e trattamento dell' idronefrosi.

Baum-Kiel.

Berichtigung.

In meiner Darstellung des Luxationsmechanismus bedarf es S. 240, 86. Bd. der Deutschen Zeitschr. f. Chirurgie insofern einer Berichtigung, als es in Zeile 21 von oben heißen muß: „und zwar erfolgt diese Drehung im Sinne eines Uhrzeigers bei der l. im linken und umgekehrt im rechten Fuße."

Seite 228, al. 2, 7. Zeile „müßte" statt „mußte".
„ 235 1. „ bei Supination „und" Pronation, statt „der".
„ 237 3. „ „medialer unterer" Rand, statt „medialer".
„ 250 1. „ „pro", statt „quo".

Dr. Reismann, San.-Rat.

Fig. 7.

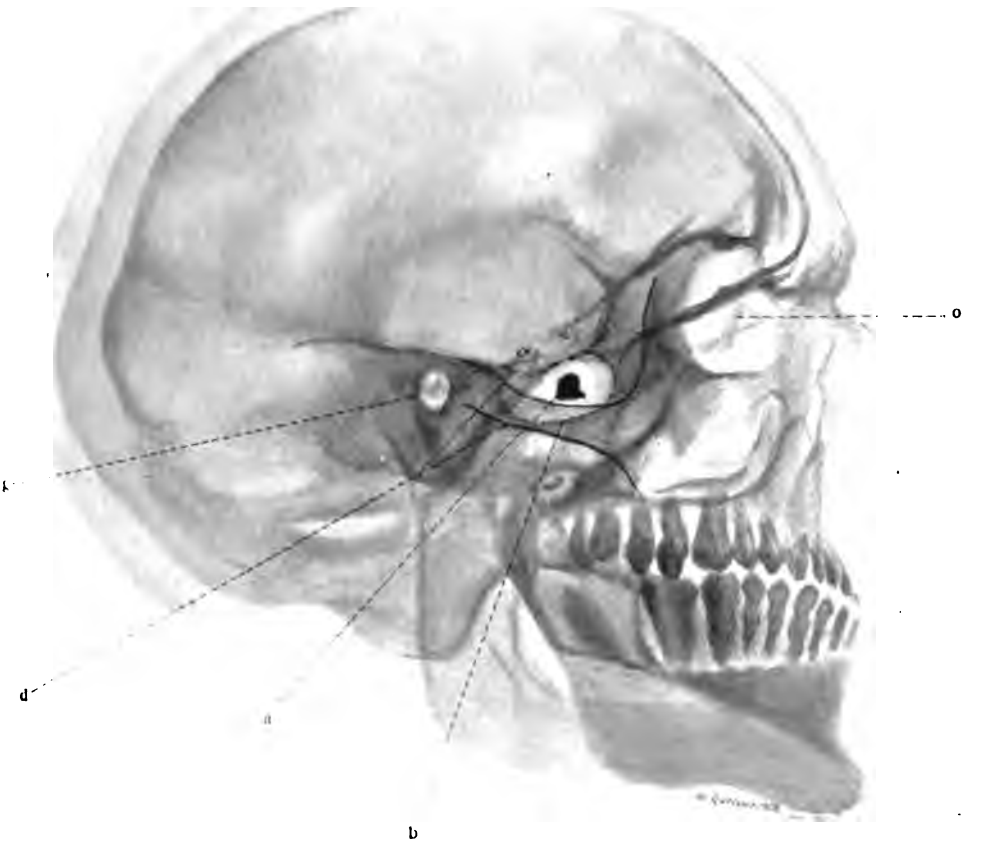

Seitliche Aufnahme des Schädels.

a) Kugel.
b) Boden der Trümmerhöhle (Keilbeinhöhle und Sella).
d) Jochbogen (etwas durch schwarze Begrenzung schematisiert).
o) Orbita.
g) Gehörgang.
/) Gegend des Proc. clin. ant.
x x) Gegend des Clivus.

XV.

Über die Zulässigkeit ausgedehnter Dünndarmresektionen.

Von

Dr. Storp,
Dirig. Arzt der chirurg. Abteil. am Diakonissen-Krankenhaus in Danzig.

(Mit 1 Abbildung.)

Je mehr wir heute bei der Ausbildung der chirurgischen Technik und im Vertrauen auf den Schutz der Aseptik an die operative Entfernung lebenswichtiger Organe, resp. mehr oder minder umfangreicher Teile derselben herantreten, um so mehr bereichern wir dadurch gewissermaßen experimentell unsere Kenntnisse von deren physiologischen Funktionen im menschlichen Organismus, um so mehr tritt aber auch die Frage an uns heran, wie weit wir in unseren Eingriffen gehen dürfen, ohne den Gesamtorganismus, selbst bei zunächst günstigem Verlauf der Operation als solcher, durch Ausfallerscheinungen dauernd zu schädigen.

Was speziell den Magendarmtractus in dieser Hinsicht anlangt, so wissen wir heute, daß zunächst der Magen kein für die Erhaltung des Lebens absolut notwendiges Organ ist. Wir können dies nicht nur schließen aus einer größeren Anzahl von täglichen Beobachtungen, bei welchen nach Ausführung einer Jejunostomie und dauernder Ernährung durch eine derartige Darmfistel der Magen für die Aufnahme der Nahrung wenigstens vollständig ausgeschaltet wird, es beweisen dies auch zur Evidenz die Fälle von Schlatter[1]) und Schuchhardt[2]), bei welcher die Exstirpation des

1) Schlatter, Beiträge zur klin. Chir., Bd. 19, Heft 3. Über Ernährung und Verdauung nach vollständiger Entfernung des Magens.

2) Schuchhardt, Verh. der Deutschen Gesellschaft f. Chirurgie 1898. Über Regeneration des Magens nach totaler Resektion.

ganzen Magens ohne dauernde Schädigung des Organismus ausgeführt worden ist.

Es folgt daraus, daß für die Physiologie der Verdauung auch bei normalem Magen der Darm, speziell der Dünndarm augenscheinlich der weitaus wichtigere Teil ist, welchem der Hauptanteil an der Verdauungsarbeit zufällt, welcher auch die Funktionen des Magens bei Ausfall desselben in toto zu übernehmen in der Lage ist.

Um so wichtiger ist naturgemäß bei allen ausgedehnteren Eingriffen am Darm für den Operateur die Frage, wie viel Darm beziehungsweise wie viel von jedem Darmabschnitt entfernt werden kann, ohne das Leben und die Leistungsfähigkeit des Organismus durch Ausfallserscheinungen dauernd zu schädigen.

Für den Dickdarm gestaltet sich die Beantwortung dieser Frage relativ einfach. Die funktionellen Leistungen des Dickdarms in bezug auf Resorption und vor allem Assimilation sind im Vergleich zum Dünndarm sehr geringe, wie ja ohne weiteres allein aus der Tatsache erhellt, daß man durch künstliche Ernährung von einer Cöcalfistel aus oder durch Klistiere per anum nur für kurze Zeit — etwa 14 Tage lang — einen Menschen bei Kräften erhalten und vor Inanition bewahren kann. Damit steht im Einklang, daß Ausschaltungen fast des ganzen Dickdarms durch Enteroanastomose zwischen unterem Ileumabschnitt und Flexura sigmoidea [1]) ohne die geringsten nachteiligen Folgen in bezug auf Ernährung bereits in einer größeren Zahl von Fällen gemacht worden sind. Darnach kann man wohl ohne weiteres annehmen, daß ausgiebige Resektionen des Dickdarms selbst in seiner ganzen Ausdehnung keine besonderen Nachteile zur Folge haben werden. Erforderlich ist dabei nur, daß, wenn irgend möglich, der unterste Dickdarmabschnitt, das Rektum mit dem Sphincter ani erhalten bleibt, damit der im Dünndarm dünnbreiige Stuhl sich eindicken kann und nicht kontinuierlich abläuft, sondern willkürlich in normaler Konsistenz entleert wird. Allerdings ist dabei zu erwägen, daß ausgedehnte Resektionen am Dickdarm technisch relativ schwierig sind und demgemäß die operativen Resultate bisher nicht als besonders günstig bezeichnet werden können, so endeten z. B. nach einer Zusammenstellung von Kukula [2]) von 9 Fällen ausgedehnter Dickdarm-

1) Vgl. v. Eiselsberg, Über die Behandlung von Kotfisteln und Strikturen mittels der totalen Darmausschaltung. Archiv f. klin. Chirurgie, Bd. 56, Heft 2.

2) Kukula, Über ausgedehnte Darmresektionen. Archiv f. klin. Chir., Bd. 60, Heft 4.

Resektionen 6 Fälle im unmittelbaren Anschluß an die Operation letal. Man wird daher, falls es sich nicht um maligne Tumoren handelt, und die Natur des ursächlichen Leidens es irgend gestattet, an Stelle ausgedehnter Resektionen am Dickdarm in der Regel der Darmausschaltung durch Enteroanastomose den Vorzug geben.

Ganz anders als bei Magen und Dickdarm liegen die entsprechenden Verhältnisse beim Dünndarm. Derselbe spielt bei der Verdauungsarbeit, sowohl in Bezug auf Assimilation wie Resorption, die Hauptrolle, und ist somit auch die Frage, wieviel Dünndarm im gegebenen Falle entfernt werden darf, um so wichtiger, als gerade ausgedehnte Resektionen des Dünndarms nicht nur technisch relativ leichter ausführbar sind, als entsprechende Operationen an Magen und Dickdarm, sondern auch, wie die Erfahrung lehrt, besonders am Dünndarm die Notwendigkeit für derartige Eingriffe ganz besonders häufig vorliegt, sei es infolge von Darmgangrän bei Incarceration, Volvulus oder Thrombose einer Mesenterialarterie, sei es infolge von Intussuszeption, von ausgedehnten Darmverwachsungen mit Fistelbildung, multiplen Ulcerationen mit konsekutiven Darmstenosen, Tumoren usw. Bei Gangrän erübrigt sich allerdings eine Erwägung darüber, ob die Ausgiebigkeit der notwendigen Darmresektion zu späteren funktionellen Bedenken Veranlassung geben könnte, da ja der gangränöse Darm in toto ohne Rücksicht auf die späteren Folgen entfernt werden muß. In anderen Fällen dagegen, wo eine derartige Indicatio vitalis nicht vorliegt, z. B. bei Mesenterialtumoren wird man es sich reiflich überlegen müssen, ob man abgesehen von der augenblicklichen durch die Schwere des operativen Eingriffs bedingten Lebensgefahr derartige ausgedehnte Dünndarmresektionen im Hinblick auf die späteren Ernährungsverhältnisse in Angriff nehmen oder besser a priori von der Operation abstehen soll. Diese Frage, wieviel Dünndarm ohne dauernde Schädigung des Organismus entfernt werden darf, ist fast von allen Autoren, welche über ausgedehnte Dünndarmresektionen berichten, aufgeworfen worden. Eine Beantwortung derselben ist naturgemäß nur möglich, einmal durch Tierexperimente und ferner auf Grund von klinischen Erfahrungen und Beobachtungen nach derartigen Operationen, von denen zurzeit bereits eine größere Anzahl vorliegen.

Der erste, welcher die Beantwortung dieser Frage auf dem Wege des Tierexperimentes versuchte, war Senn[1]), welcher 1892 auf Grund von

1) Senn, Experimentelle Beiträge zur Darmchirurgie. (Deutsch von W. Sachs-Basel).

7 Versuchen an Hunden und Katzen, denen er verschieden lange Darmstücke resezierte, zu dem Resultat gelangt, daß eine Resektion von mehr als einem Drittel des gesamten Dünndarms eine lebensgefährliche Operation ist, welche zu Marasmus und Inanition und auf diese Weise früher oder später zum Exitus führt.

Trzebicky[1]), welcher diese Versuche an 28 Hunden wiederholte, kommt zu günstigeren Resultaten. Wohl findet zunächst bei den Versuchstieren nach der Resektion eine Abnahme des Körpergewichts statt, und zwar ist dieser Gewichtsverlust um so höher, je größer die absolute und relative Länge des resezierten Darmstückes ist. Wird nicht mehr als die Hälfte des gesamten Dünndarms entfernt, so hört die Abnahme des Körpergewichts allmählich auf und gelangt dann wieder auf die ursprüngliche Höhe und darüber hinaus. Erst bei Resektionen von mehr als der Hälfte des Dünndarms kommt es zu dauernden Verdauungsstörungen, welche in der Regel unter Erscheinungen hochgradiger Inanition im Laufe der Zeit zum Tode führen, trotzdem kann auch hier in einzelnen Fällen bei sorgsamer Pflege und zweckmäßiger Ernährung das Leben erhalten werden. Trzebicky kommt auf Grund seiner Tierversuche zu dem Ergebnis, daß in der Regel nicht mehr als die Hälfte des Dünndarms ohne bleibende Nachteile entfernt werden kann, und daß ferner unter sonst gleichen Verhältnissen Darmresektionen im Bereich des Jejunum einen relativ schwereren Eingriff darstellen, als solche im unteren Abschnitt des Ileum, da die Darmschleimhaut im oberen Dünndarm qualitativ und funktionell hochwertiger ist, als im unteren Abschnitt nach der Ileocöcalklappe zu.

Monari[2]) exstirpierte bei 5 Hunden sieben Achtel des Dünndarms. Von diesen blieben 3 Tiere am Leben, wenn auch unter dauernden Diarrhöen und Abmagerung. Bei der späteren Autopsie zeigt sich, daß außer dem Duodenum nur noch 20 cm Jejunum vom Dünndarm übrig geblieben sind. In diesem restierenden Darmteil hat sich eine kompensatorische Hypertrophie der Darmwandung, sowie der Schleimhaut, vor allem der Drüsenelemente ausgebildet, wodurch der Verlust des übrigen Dünndarms teilweise wenigstens anscheinend ausgeglichen worden ist. Bei Entfernung von acht Neuntel des Dünndarms erweist sich der zurückgelassene Darm zu gering zur Ernährung. Die Tiere gehen in kurzer Zeit an Inanition zugrunde. Monari rät trotz diesen relativ günstigen Resultaten beim Hunde in entsprechenden Fällen beim Menschen nicht mehr als die Hälfte des Dünndarms zu resezieren.

Diliberti-Herbin[3]) hat bei 2 Hunden genau die Hälfte des Dünndarms reseziert und zwar das eine Mal das Jejunum, das andere Mal das Ileum und dann bis zum 93. Tage nach der Operation bei bestimmter gleichbleibender Diät Stoffwechseluntersuchungen angestellt. Obgleich anfangs die fäkale N.- und Fettausscheidung bis zu $^2/_3$ nach der Operation zunahm, so erholten sich die Tiere doch bald wieder, und nahm das Ge-

1) Trzebicky, Langenbecks Archiv, Bd. 48, 1894.

2) Monari, Beiträge zur klin. Chirurgie, Bd. 16, 1896.

3) Diliberti-Herbin, Gazz. med. italiana 1903. Ref. im Zentralbl. f. Chir. 1904, Nr. 4.

wicht dann dauernd zu, so daß danach der Autor ebenfalls zu dem Schluß kommt, daß beim Hunde wenigstens die Hälfte des gesamten Dünndarms sowohl im Bereich des Jejunum, wie des Ileum ohne dauernden Nachteil entfernt werden kann.

Geht somit aus allen diesen Versuchen hervor, daß man beim Tier und speziell beim Hunde ziemlich ausgedehnte Abschnitte vom Dünndarm bis zur Hälfte mindestens und auch noch erheblich darüber hinaus ohne Schaden ausschalten kann, so lassen sich andererseits doch derartige durch Tierexperimente gewonnenen Erfahrungen nicht so ohne weiteres auf menschliche Verhältnisse übertragen. In diesem Falle um so weniger, als es sich, worauf schon Payr hinweist, dabei immer um Fleischfresser gehandelt hat, bei welchen die Magendarmverhältnisse sowohl in anatomischer wie chemischer Beziehung anders liegen, als beim Menschen. Wesentlich mehr Bedeutung würde man derartigen Experimenten beimessen dürfen, wenn man hierzu Tiere, wie z. B. Schweine, verwendet hätte, welche von gemischter Nahrung leben, und deren Darmverhältnisse den menschlichen relativ ähnlich sind. Da dies nicht der Fall ist, so wird man das Ergebnis der vorerwähnten Experimente doch nur mit einer gewissen Vorsicht als Grundlage für unser operatives Vorgehen beim Menschen ansehen dürfen und hierfür in erster Linie die klinischen Erfahrungen, welche in dieser Hinsicht vorliegen, berücksichtigen müssen.

Bereits im Jahre 1899 hat Dreesmann[1]) über 26 in der Literatur gesammelte Fälle von ausgedehnter Dünndarmresektion berichtet. Ein Jahr später stellte Kukula[2]) 31 Fälle zusammen, 6 mal waren hierbei über 200 cm und 3 mal sogar über 300 cm Dünndarm entfernt worden. Payr[3]) konnte 1902 bereits 12 Falle aufzählen, bei welchen über 200 cm Dünndarm entfernt worden war, und in neuester Zeit hat Schlatter[4]) schon 20 derartige Fälle zusammenstellen können. Obgleich in diesen Zusammenstellungen naturgemäß zum Teil wenigstens immer die gleichen Fälle figurieren, und es, um Wiederholungen zu vermeiden, genügen würde, darauf hinzuweisen, so habe ich der Übersichtlichkeit halber diese bis jetzt bekannten Fälle in der nachstehenden Tabelle nochmals aufgeführt, es handelt sich mit einem von mir operierten Fall um

1) Dreesmann, Über größere Darmresektionen. Berl. klin. Wochenschr. 1899.
2) Kukula, l. c.
3) Payr, Über ausgedehnte Darmresektionen. Arch. f. klin. Chir., Bd. 67.
4) Schlatter, Über die Darmfunktion nach ausgedehnten Dünndarmresektionen. Beiträge zur klin. Chirurgie, Bd. 49.

Nr.	Operateur und Publikation	Alter u. Geschlecht	Klinische Diagnose und Operationsbefund	Länge des resezierten Darmabschnittes	Art der Operation und Erfolg	Stoffwechseluntersuchung	Dauererfolg
1	Schlatter, Korr.-Bl. f. Schweiz. Ärzte 1899 u. Beiträge z. klin. Chir. Bd. 49	23 J.. m.	Darmnekrose nach Stichverletzung u. Darmprolaps	ca. 2 m (192 cm) Ileum	Primäre zirkuläre Naht mit Heilung	von Plaut ausgeführt 5 Wochen post operationem; Stickstoffverlust noch in normalen Grenzen. Fettverluste das Doppelte des normalen Durchschnitts	7 Jahre nach Operation Wohlbefinden bei leichter Arbeit u. vorsichtiger Diät. Neigung zu Diarrhöen
2	Lexer, Berl. klin. Wochenschrift 1900	41 J., m.	Mesenterialfibrom	200 cm Dünndarm	Enteroanastomose nach Braun — Heilung	von Albu (Berl. kl. Wochenschr. 1901) ausgeführt 1½ Jahr post operationem. Resorptionsverhältnisse im wesentlichen normal	2. Jahr nach Operation subjektives Wohlbefinden ohne Verdauungsstörungen
3	Koeberlé, Centralbl. f. Chir. 1881	22 J., w.	4 Dünndarmstrikturen	205 cm Dünndarm	Anus praeternaturalis, welcher sich spontan schloß — Heilung	—	Keine Verdauungsbeschwerden
4	Kocher, zit. nach Trzebicky; Arch. f. klin. Chir. Bd. 48.	? m.	Darmzerreißung nach Trauma	208 cm Dünndarm	Primäre zirkuläre Naht — Heilung	—	Wohlbefinden. Leichte Durchfälle nach Diätfehler
5	Dreesmann, Berl. klin. Wochenschrift 1899	37 J., w.	Incarcerierte Cruralhernie, Darmgangrän infolge Torsion	215 cm Ileum	Primäre zirkuläre Darmnaht — Heilung	—	Nach ½ J. Wohlbefinden, aber zweimal tägl. breiiger Stuhl

6	Karlow, Hygiea Nr. 3	? m.	Gangrän infolge zweifacher Strangulation durch Netzstrang	215 cm Dünndarm	Primäre zirkuläre Darmnaht — Heilung	—	Keine Funktionsstörungen
7	Shepherd, Centrralbl. f. Chir. 1898	28 J., m.	Myxofibrom des Mesenteriums?	234 cm Ileum	Primäre zirkuläre Darmnaht — Heilung	—	Seit Operation dünnbreiige Stühle, aber erhebliche Gewichtszunahme dabei.
8	Kukula,	38 J., w.	Tumor der Radix mesenterii	237 cm Ileum	Primäre zirkuläre Darmnaht — Heilung	—	2½ Jahre Wohlbefinden ohne Darmbeschwerden, dann Tod an Rezidiven
9	Harris, New York, med. Record. Okt. 1902	33 J., m.	Darmgangrän, Abklemmung durch Strang	239 cm Ileum	Enteroanastomose ileocoecalis mit Murphy-Knopf — Heilung	—	Wohlbefinden bei Entlassung, aber Neigung zu Diarrhöen
10	Hayes, zit. bei Harris	—	Mesenterialriß mit Darmquetschung	248 cm Dünndarm	? Heilung	—	Diarrhöe
11	Peck, zit. bei Harris	w.	Uterusruptur mit Darmaustritt	251 cm Dünndarm	? Heilung	—	—
12	Lauwers, Anm. de la soc. belge de chir. 1901.	65 J., w.	Bauchwandhernie, Darmverschluß mit Darmverwachsungen	265 cm Dünndarm	? Geheilt	—	—
13	Park, Arch. internat. de chir. Vol. I	24 J., m.	Appendicitis mit Gangrän benachbarter Darmschlinge	265 cm Dünndarm	Seitliche Enteroanastomosis ileocoecalis mit Murphy-Knopf — Heilung	—	Darmfistel heilt als nach 4 Monaten der Murphy-Knopf abgeht

Nr.	Operateur und Publikation	Alter u. Geschlecht	Klinische Diagnose und Operationsbefund	Länge des resezierten Darmabschnittes	Art der Operation und Erfolg	Stoffwechseluntersuchung	Dauererfolg
14	Payr, Arch. f. klin. Chir. 1902, Bd. 67	39 J., w.	Strangulationsileus	265 cm Ileum	Primäre zirkuläre Darmnaht—Heilung	—	Nach 8 Monaten völliges Wohlbefinden u. normale Verdauung u. Stuhlentleerung
15	Maydl, zit. v. Kukula	33 J., w.	Carcinoma coeci mit Metastasen an Mesocolon u. Mesenterium	284 cm Ileum u. 8 cm Colon	Anus praeternaturalis	—	Tod 3 Wochen post operationem. Sektion ergibt vorgeschrittene Lungentuberkulose u. Abszesse im kleinen Becken. (Inanition?)
16	Göbell, Dt. Ztschr. f. Chir. 1905. Bd. 77	30 J., m.	Volvulus	300 cm Dünndarm	Seitliche Enteroanastomosis ileocöcalis nach Braun — Heilung	—	Nach 10½ Monaten gutes Wohlbefinden u. normale Arbeitsfähigkeit
17	Fantino, Gaz. medica di Torino 1896	60 J., m.	Große Leistenhernie mit Torsion u. Darmgangrän	310 cm Ileum	Seitliche Enteroanastomose nach Braun — Heilung	Von Riva-Rocci ausgeführt (Gaz. med. di Torino 1896) nach 18 Tagen ausgeführt. Verluste an Stickstoff (29%) und an Fett (23%) sehr groß. Vermehrte, wäßrige Defäkation, trotzdem infolge vermehrter Nahrungsaufnahme keine Abmagerung	Nach 1 Jahr noch völliges Wohlbefinden

18	Monprofit, Revue de chir. 1899	42 J., m.	Große Leistenhernie mit Darmverwachsungen	310 cm Darm (230 cm Ileum u. 80 cm Dickdarm)	Seitliche Apposition — Heilung	—	Gutes Allgemeinbefinden, nur bei Fleischgenuß Diarrhöen
19	Zeidler, Russki Wratsch 1906 Centralbl. f. Chir. 1906	20 J., m.	Große incarcerierte Hoden-Leistenhernie mit Darmtorsion u. Gangrän	318 cm Ileum	Seitliche Anastomose mit Murphy-Knopf — Heilung	Von Spassokukozkaja ausgeführt nach 2 Monaten, ergab normale Verhältnisse bezüglich des Stickstoffverlustes	Gutes Allgemeinbefinden nach 2 Monaten
20	Ruggi, Policlinico 1896 Centralbl. f. Chir. 1896	8 J., m.	Netzstrang u. sekundärer Ileus durch Darmverwachsungen	330 cm Dünndarm	Dreimal Laparotomie, zunächst Enteroanastomose, später Resektion in 3 Partien mit zirkulärer Darmnaht — Heilung	Von Sagini ausgeführt (zit. von Riva-Rocci) nach 1 Jahr für die Dauer von 3 Tagen: Nahezu normale Werte für die Verluste an Stickstoff (13,2%) u. Fett (15,3%)	Volles Wohlbefinden nach 1 Jahr
21	Storp,	21 J., m.	Sarkom des Radix mesenterii	510 cm Dünndarm (ganzes Ileum u. ein Teil des Jejunum)	Primäre zirkuläre Naht — Heilung	—	3 Monate lang völliges Wohlbefinden. Gewichtszunahme um 5 Kilo. Normaler Stuhl. 5 Monate post operationem ausgedehnte Rezidive.
22	Nigrisoli, Atti del XVI Congr. ital. di Chirurg. 1902	22 J., m.	Ileus infolge ausgedehnter Darmverwachsungen	520 cm Dünndarm	Zuerst seitliche Anastomosis jejuno-colica mit nachträglicher Resektion d. dadurch ausgeschalteten Dünndarmpartie — Heilung	Von Vitali (Riva critica di clinica med. 1902) 22 Tage post operationem und 23 Tage fortgeführt. Anfänglich erhebliche Fett- und Stickstoffverluste im Kot verringern sich rasch, so daß wenig mehr dadurch verloren geht als normal. 5,1 Kilo Gewichtszunahme in 23 Tagen.	Dauerndes Wohlbefinden. Stuhlentleerung fast normal.

22 Beobachtungen mit Erfolg ausgeführter Resektionen von mehr als 200 cm Dünndarm. Dabei möchte ich an dieser Stelle beiläufig bemerken, daß ich den von Obalinski mitgeteilten Fall im Gegensatz zu den obenerwähnten Autoren nicht mit in diese Zusammenstellung aufgenommen habe, weil der Patient nach einer Dünndarmresektion von 365 cm bereits 22 Stunden nach der Operation wohl im Kollaps zugrunde ging. Für die Frage der späteren funktionellen Leistung des erheblich verkürzten Dünndarms kommt dieser Fall somit nicht in Betracht. (Tabelle S. 318—321).

Aus diesen bisherigen Mitteilungen, wenn dieselben auch in mancher Hinsicht nicht einheitlich sind und namentlich bezüglich der funktionellen Endresultate untereinander divergieren, geht vor allen Dingen zweierlei unzweifelhaft hervor: erstens daß sehr ausgedehnte Kürzungen des Dünndarms mit günstigem operativem Erfolge ausgeführt werden können und ferner, daß in einer größeren Zahl von Beobachtungen irgendwelche wesentlichen Nachteile für die spätere Ernährung und Leistungsfähigkeit des Organismus daraus nicht resultieren. Als weiteren Beweis hierfür halte ich daher die Publikation des nachfolgenden Falles um so mehr für geboten, als es sich von dem Nigrisolischen Falle (Nr. 22) abgesehen, um die ausgiebigste Darmresektion handelt, welche mit Erfolg ausgeführt worden ist.

Der 21jährige Schmiedegeselle Paul D. wurde am 11. VIII. 1906 auf meine chirurgische Abteilung in Danzig aufgenommen. Derselbe stammte aus gesunder Familie und war bisher immer gesund gewesen. Seit März 1906 traten zeitweise Schmerzen im Leib auf, welche anfangs relativ unbedeutend im Laufe der Zeit mehr und mehr an Intensität zugenommen haben. Die Schmerzen wurden gleichzeitig in der Nabelgegend und hinten im Rücken empfunden und traten meistens im Anschluß an größere körperliche Anstrengungen auf, um dann bei völliger Ruhe nach 5 bis 15 Minuten allmählich wieder zu verschwinden. Der früher sehr gute Appetit hatte in letzter Zeit sehr nachgelassen, und war Pat. erheblich abgemagert, bei der Aufnahme wog er 111 Pfund (früher 142 Pfund). Stuhl war in den letzten Monaten angehalten und erfolgte alle 2—3 Tage durch Abführmittel. Erbrechen war niemals aufgetreten.

Status praesens: Die Untersuchung ergibt einen 174 cm großen, schlanken, ziemlich abgemagerten jungen Mann mit blasser Gesichtsfarbe. An den Brustorganen ist nichts Krankhaftes nachzuweisen, Hämoglobingehalt 60 Proz., Urin frei von Eiweiß und Zucker. Keine Ödeme. Das Abdomen ist in den oberen Partien eingezogen, dagegen unterhalb des Nabels etwas vorgewölbt. Bei der Palpation konstatiert man in der rechten Unterbauchgegend einen straußeneigroßen ovalen Tumor von ziemlich harter gleichmäßiger Konsistenz und teils glatter, teils großhöckeriger Oberfläche. Derselbe reicht nach oben bis fingerbreit unterhalb des Nabels, nach unten

hinter der Symphyse ins kleine Becken herab, nach rechts erstreckt sich derselbe bis nahe an die Beckenschaufel, beziehungsweise Spina ant. sup. und ist hier nur undeutlich von der Umgebung zu differenzieren, nach links reicht derselbe bis auf 3 cm an die Mittellinie heran und ist hier ziemlich gut zu umgreifen. Vom Mastdarm aus fühlt man die untere Kuppe des Tumors hinten in der Kreuzbeinhöhlung. Bimanuell läßt sich die untere Kuppe der Geschwulst relativ leicht und ohne Beschwerden nach unten bis auf 5 cm etwa an die Afteröffnung herabdrücken und nach oben bis zur Höhe des Promontoriums heraufschieben, dagegen ist die seitliche Verschiebung gering und nur nach rechts bis zur Mittellinie und etwas darüber möglich, dabei klagt Pat. über ziehende Schmerzen im Kreuz. Die Geschwulst ist anscheinend von Darmschlingen überlagert, der Perkussionsschall darüber gedämpft tympanitisch. Nach dem vorstehenden Befund wurde die Diagnose auf eine Mesenterialgeschwulst gestellt und dem Pat. eine Laparotomie behufs ev. Exstirpation vorgeschlagen.

Operation am 21. VIII. Narkose mit Schleichschem Narkosegemisch nach vorangeschickter Scopolamin-Morphium-Injektion. Nach Eröffnung der Bauchhöhle durch einen vom Nabel bis zur Symphyse reichenden Schnitt konstatierte man einen in der Radix mesenterii gelegenen Tumor, welcher die Blätter des Mesenteriums auseinandergedrängt hatte, so daß ein großer Teil der Dünndarmschlingen demselben wie eine Halskrause zusammengefaltet unmittelbar aufsaß (vgl. schematische Zeichnung). Es war ohne weiteres klar, daß eine Exstirpation des Tumors bei dieser Lage und der innigen Verbindung mit einer großen Zahl von Mesenterialgefäßen nicht möglich war, ohne gleichzeitige Resektionen eines größeren Dünndarmabschnittes, doch hoffte ich nach ungefährer Schätzung mit einer Resektion von etwa 2 m Dünndarm auszukommen. Bei den festen Verwachsungen der Geschwulst mit den Mesenterialgefäßen mußte schließlich aber erheblich mehr Darm entfernt werden, als von vornherein beabsichtigt war, da bei den zahlreichen Gefäßunterbindungen dessen Lebensfähigkeit allzusehr in Frage gestellt war. Es gelang dann, den Tumor aus seiner ziemlich lockeren Verbindung mit der hinteren Bauchwand relativ leicht herauszuschälen und mit dem darauf sitzenden Darm im Zusammenhang zu exstirpieren. Dabei blieb vom Ileum nur ein ca. 12 cm langes Stück an der Ileocöcalklappe übrig, welches mit der proximalen Dünndarmpartie, augenscheinlich bereits dem Jejunum angehörig, durch zirkuläre Darmnaht axial vereinigt wurde. Der nach der Entfernung des Tumors bei der Größe desselben auffallend kleine Schlitz im Mesenterium wurde durch doppelte Naht, je eine auf der rechten und linken Seite, vereinigt und dann die Bauchdeckenwunde durch dreietagige Naht ebenfalls geschlossen.

Der exstirpierte Tumor samt den anhaftenden Darmschlingen wiegt 1680 g. Nach Entleerung der letzteren von ihrem Inhalt beträgt das Gesamtgewicht 1100 g. Die Länge des resezierten Darms, in der Mitte zwischen Mesenterialansatz und freiem Rande gemessen, ist 510 cm. Der Darm selbst ist von normaler Beschaffenheit. Der Tumor mißt im Längsdurchmesser 22 cm, im Querdurchmesser 11,5 cm. Derselbe zeigt eine glatte Oberfläche und nur auf der einen früher linken Längsseite eine mehr höckerige Beschaffenheit, einzelne Knollen bis zu Walnußgröße sitzen gestielt demselben auf und lassen sich leicht von demselben ablösen.

Auf dem Durchschnitt zeigt derselbe eine gleichmäßige, ziemlich weiche Konsistenz und graurötliche Farbe. Die mikroskopische Untersuchung ergibt ein zellreiches Gewebe, welches größtenteils aus spindelförmigen Elementen besteht, die Kerne zeigen verschiedene Größe und Form. Letztere wechselt von normaler Bläschengestalt bis zur Stäbchenform, doch sind die ersteren Formen bei weitem vorherrschend. Die Zellen haben nur wenig Protoplasma, das an beiden Kernpolen meistens zu schmalen Fortsätzen

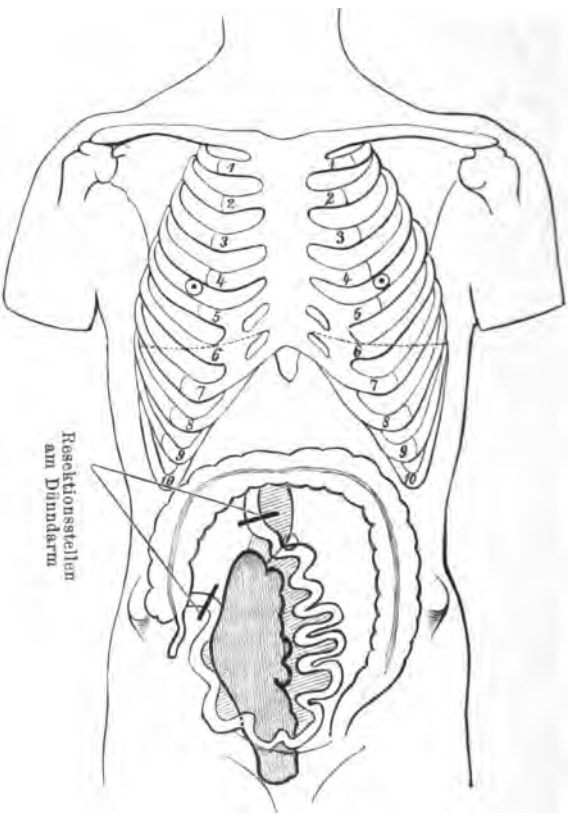

ausgezogen ist. Diese spindelförmigen Elemente bilden Fascikel, welche nach allen Richtungen miteinander verflochten sind. Faserige Intercellularsubstanz ist nur an einigen Stellen nachzuweisen, dagegen finden sich überall zahlreiche weite Kapillargefäße. Es handelt sich somit um ein kleinzelliges Spindelzellensarkom.

Am Schluß der über 2 Stunden währenden Operation war Pat. ziemlich kollabiert, erholte sich dann aber nach Kampferinjektionen und reichlichen subkutanen Kochsalzinfusionen im Laufe von 24 Stunden. In der Nacht und am folgenden Tage trat wiederholtes Erbrechen auf. Pat. er-

hielt nichts per os, dagegen 3mal täglich ein Nährklistier mit Digitaliszusatz (Fol. Digital. 0,1), der starke Durst wurde mit subkutanen Kochsalzinfusionen gestillt. Am 24. VIII., also am 3. Tage post operationem war der Allgemeinzustand ein guter, der Puls 90 und kräftig. Es wurden reichlich Flatus und am Abend spontan geformter Stuhl entleert. Der weitere Heilungsverlauf war ein normaler. Am 29. VIII. wurden die Bauchdeckennähte aus der per primam geheilten Wunde entfernt. Die Temperatur war nur einmal am Abend des 3. Tages bis auf 38,3 gestiegen und blieb sonst immer normal. Seit dem 4. Tage post op. wurde Pat. per os ernährt. Er erhielt Schleimsuppen, weiches Ei, rohes Fleisch, Hackbraten und Semmel, was alles gut vertragen wurde. Es erfolgte regelmäßig 1—3 mal täglich Stuhl teils breiig, teils geformt. Da anfangs Neigung zu diarrhöischen Entleerungen bestand, so erhielt Pat. vom 5. Tage ab regelmäßig 3mal täglich 0,5 Tannigen, wonach die dünnen Entleerungen nicht mehr auftraten. Der weitere Krankheitsverlauf war ein durchaus normaler, Pat. erholte sich relativ rasch. Da nach dem Aussetzen von Tannigen immer noch Neigung zu vermehrten breiigen, bisweilen auch dünnflüssigen Stühlen bestand, so wurde vom 10. Tage ab 3mal täglich 1 Eßlöffel Aqua calcis, sowie 3mal 5 Tropfen Tinct opii verordnet und dadurch täglich 1 bis 2 geformte Stühle von normaler Beschaffenheit erzielt. Am 15. IX. konnte Pat. das Bett verlassen, er erhielt von diesem Tage ab die gewöhnliche Spitalkost, außerdem noch 3 Eier und 1—2 Liter Milch täglich als Extrazulage, Opium und Aq. calcis wurden von diesem Tage ab ausgesetzt, da sich in letzter Zeit Neigung zu Obstipation eingestellt hatte. Pat. wog am 15. IX. 51 Kilo, und stieg das Gewicht bis zum Tage der Entlassung am 13. X. — der Beobachtung halber behielt ich denselben so lange im Krankenhause — auf 55 Kilo. Pat. hatte also in 4 Wochen 4 Kilo zugenommen. Das Allgemeinbefinden war in dieser Zeit ein völlig zufriedenstellendes. Stuhlentleerung erfolgte ganz regelmäßig ohne Medikamente täglich 1 bis 2 mal. Die Stühle waren nach Aussehen und Geruch ganz normal, meistens geformt, selten breiig, niemals diarrhoisch. Mikroskopisch konnten nur noch vereinzelte Muskelfasern darin nachgewiesen werden, doch waren diese fast ausnahmslos durch die Verdauung erheblich verändert, so daß deutliche Querstreifung nur in wenigen Fällen deutlich erkennbar war. Der Gehalt an Fett und zwar sowohl Fettsäurekristallen, wie Fetttropfen erschien im Vergleich mit den Bildern aus dem Stuhl eines gesunden Menschen etwas vermehrt, aber keinesfalls auffallend reichlich vorhanden. Stoffwechseluntersuchungen wurden nicht gemacht, da solche für spätere Zeit in Aussicht genommen waren, speziell im Hinblick darauf, daß derartige eingehende Untersuchungen einen wirklichen Wert nur dann haben, wenn der Organismus im Laufe der Zeit und vor allem bei normaler Lebensführung und Tätigkeit sich den veränderten Darmverhältnissen völlig angepaßt hat.

Am 13. X. wurde Pat. nach Hause entlassen. Derselbe fühlte sich in der ersten Zeit vollkommen wohl, konnte seine Arbeit als Schmiedegeselle wieder aufnehmen und nahm bis zum 1. XII. noch um 1 Kilo an Körpergewicht zu. Die gewöhnliche ländliche Kost hat er dauernd gut vertragen. Stuhl erfolgte regelmäßig 1—2 mal täglich und soll angeblich immer von normaler Beschaffenheit gewesen sein. Seit Anfang Dezember

fing sich der Allgemeinzustand an zu verschlechtern. Pat. klagte über unbestimmte Schmerzen und Gefühl von Völle im Leibe, sowie über zunehmende Kurzatmigkeit. Auch bemerkte er nach längerem Stehen bei der Arbeit eine leichte Schwellung des linken Beines. Als er sich Ende Dezember dieser Beschwerde wegen nochmals zur Untersuchung im Krankenhaus vorstellte, konstatierten wir ausgedehnte Geschwulstmetastasen, welche fast die ganze Bauchhöhle in den unterhalb des Nabels gelegenen Partien ausfüllten und auch per anum im kleinen Becken als knollige Tumoren fühlbar waren. Über der rechten Lunge vom Angulus scapulae abwärts bestand Dämpfung und abgeschwächtes Vesikuläratmen. Das linke Bein war etwas ödematös geschwollen. Temperatur und Puls waren normal. Urin enthielt reichlich Albumen, Stuhl war angehalten, erfolgte nur nach Darreichung von Laxantien und war meistens von fester Konsistenz. Bei der völligen Aussichtslosigkeit des Zustandes wurde Pat. wieder nach Hause entlassen.

Es sei hierbei noch nachträglich bemerkt, daß bei der Operation irgendwelche Metastasen nicht nachzuweisen waren, da solche ja von vornherein eine strikte Kontraindikation gegen jeden größeren Eingriff gewesen wären. Wenn nun auch das Endresultat im vorliegenden Fall als ein ungünstiges bezeichnet werden muß, so war andererseits die Berechtigung zu einem radikalen operativen Vorgehen, bestehend in der Exstirpation der Geschwulst mit gleichzeitiger Opferung eines größeren Darmabschnittes unzweifelhaft vorhanden, um so mehr als Metastasen, wie erwähnt, auch nach Eröffnung der Bauchhöhle nicht nachzuweisen waren und es nicht einmal feststand, ob es sich um einen malignen Tumor oder wie in dem Lexerschen Fall um eine gutartige Geschwulst handelte.

Jedenfalls geht aus dem ganzen Verlauf ebenso wie in dem Falle von Nigrisoli, welcher dem meinigen in mancher Hinsicht ähnlich ist, unzweifelhaft die Tatsache als bewiesen hervor, daß auch beim Menschen sehr ausgedehnte Dünndarmresektionen relativ gut vertragen werden, ohne den Organismus dauernd zu schädigen. Im vorliegenden Falle wurden 510 cm Dünndarm entfernt, also in jedem Fall wohl erheblich mehr als die Hälfte des gesamten Dünndarms.

Die Länge des menschlichen Dünndarms variiert augenscheinlich ziemlich erheblich nicht nur bei den verschiedenen Völkerrassen, sondern auch innerhalb derselben je nach der vorwiegenden Ernährung. Es scheint sicher erwiesen zu sein, daß bei vorwiegend vegetabilischer Kost die Gesamtdarmlänge relativ größer ist, als bei animaler. In erster Linie wird aber, wie dies ja eigentlich von von vornherein selbstverständlich ist, die jedesmalige Länge des Darms in einem gewissen Verhältnis stehen zu der Körpergröße.

Demgemäß sind die Angaben über die Länge des menschlichen Dünndarms in den anatomischen Handbüchern sehr verschieden. Nach Henle beträgt die Länge des Dünndarms ohne Duodenum 544 bis 608 cm, nach Holstein 416 bis 864 cm, Dreike konstatierte bei 39 Leichen die mittlere Länge des Ileum und Jejunum gleich 632 cm, Trzebicky ermittelte bei 14 Leichen eine Länge von 561 bis 870 cm, Beneke endlich berechnete auf je 100 cm Körperlänge 387,5 cm Dünndarm ohne Duodenum. Nach dieser letzteren Angabe würde in dem von mir operierten Falle bei einer Körperlänge von 174 cm eine Gesamtlänge des Ileum und Jejunum von 674 cm anzunehmen sein. Es wäre demnach $^3/_4$ des ganzen Dünndarms ohne Duodenum entfernt worden.

Diese Berechnung hat naturgemäß nur einen relativen Wert, doch ist dies für die Praxis auch völlig ausreichend. Hierbei wird man auch immer nur auf eine allgemeine Schätzung angewiesen sein, sowohl bezüglich der Gesamtlänge des Darms als auch des zu resezierenden resp. des zurückbleibenden Darmteiles. Es genügt in solchen Fällen zu wissen, daß man betreffs der Verkürzung des restierenden Darms nicht allzu ängstlich zu sein braucht. Voraussetzung dabei ist natürlich, daß dieser zurückbleibende Darm normal und relativ leistungsfähig ist, daß vor allem auch der Organismus eine genügende Widerstandsfähigkeit besitzt. Dieser Behauptung widerspricht keineswegs die Tatsache, daß unter Umständen bereits verhältnismäßig geringe Verkürzungen des Dünndarms schwere Ernährungsstörungen im Gefolge haben können. Wenn Schlatter bei einem jüngeren Individuum nach Resektion von 150 cm Dünndarm bereits einen Zustand von chronischer Inanition mit sehr bedenklichen Folgeerscheinungen auftreten sah, so muß man berücksichtigen, daß es sich in diesem Fall um eine Pat. handelte, bei welcher nach einer schweren Peritonitis bei einer zweiten Operation, welche 6 Monate später wegen ausgedehnter, bereits perforierter Darmgangrän infolge von Volvulus gemacht wurde, schwere Veränderungen in der Bauchhöhle konstatiert wurden: „Darmschlingen überall in feste Konvolute verwachsen, teilweise fest an die Bauchdecken fixiert." In einem derartigen Falle fehlen selbstverständlich alle Kriterien für die Beurteilung der späteren Leistungsfähigkeit des Darmes, und ist die Annahme nicht von der Hand zu weisen, daß die resezierte 150 cm lange Dünndarmschlinge die einzig mobile und funktionell hauptsächlich leistungsfähige gewesen ist. Auch ohne Darmkürzung konstatiert man doch gar nicht so selten bei derartigen Darmleiden — ich erinnere nur an die chronische

Perityphlitis und ähnliche nach überstandener Peritonitis zurückbleibende Zustände —, daß die Ernährung und die Leistungsfähigkeit bei solchen Kranken lange Zeit, unter Umständen dauernd aufs schwerste beeinträchtigt wird. In gleicher Weise ist, wie schon Kukula ausgeführt hat, auch in dem Maydlschen Fall (Nr. 15) der Tab.) die Inanition nicht der Darmkürzung, sondern dem Anus praeternaturalis zur Last zu legen, ganz abgesehen davon, daß die durch die Sektion festgestellte „vorgeschrittene Lungentuberkulose und gleichzeitig vorhandene Beckenabszesse" unzweifelhaft zu dem raschen Kräfteverfall beigetragen haben werden. Für die Beurteilung der Frage über die Zulässigkeit ausgiebiger Darmresektionen ist dieser Fall daher nicht zu verwerten, und ebensowenig die Tatsache, daß Riva Rocci in dem Falle von Fantino (Nr. 17 der Tab.) relativ hohe Verlustziffern an Fett und Eiweiß im Stuhl nachgewiesen hat. Es ist nicht zu verlangen, daß bei einem 60jährigen Mann nach Resektion von 310 cm Dünndarm bereits 18 Tage nach der Operation der Verdauungsapparat in seiner Funktion sich den veränderten Verhältnissen völlig angepaßt haben sollte. Andererseits wird aber auch in diesem Fall ein völliges Wohlbefinden des Pat. nach Jahresfrist konstatiert. Daß bei jüngeren Individuen diese funktionelle Anpassung des Darmtractus relativ rasch zustande kommen kann, das lehren uns die Stoffwechseluntersuchungen von Plaut (Fall Schlatter Nr. 1), Spassokukozkaja (Fall Zeidler Nr. 19) und vor allem von Vitali (Fall Nigrisoli Nr. 22). Im letzteren Fall wurden sechs Wochen nach der Resektion von 520 cm Dünndarm nahezu normale Verlustziffern an Fett und Stickstoff im Stuhl festgestellt. Auch Albu, welcher den von Lexer operierten Fall (Nr. 2) $1^1/_2$ Jahre nach der Operation einer eingehenden Stoffwechseluntersuchung unterzog, konnte ebenso wie Sagini bei dem nach Jahresfrist untersuchten Fall von Ruggi (Nr. 20) fast ganz normale Verdauungsverhältnisse in bezug auf Assimilation von Fett und Stickstoff nachweisen, und damit übereinstimmend lauteten die meisten Berichte über das weitere Befinden derartig Operierter durchweg günstig.

Daß derartige Menschen später ev. größere Nahrungsmengen zu sich nehmen müssen, um leistungsfähig zu bleiben, daß dieselben trotzdem nicht in allen Fällen ihre volle Arbeitsfähigkeit wieder erlangen werden, ist wohl möglich und besonders dann, wenn der zurückbleibende Darm durch peritonitische Verwachsungen oder andere krankhafte Veränderungen in seiner Funktion mehr

oder weniger geschädigt ist. Für die Frage der Zulässigkeit der Operation als solches spielt diese Erwägung aber keine wesentliche Rolle. Zu einer sehr ausgedehnten Darmresektion entschließt man sich doch immer nur aus schwerwiegenden Gründen und dabei wird man denn auch derartige eventuelle Nachteile in den Kauf nehmen. Auch nach Gelenkresektionen z. B. resultiert fast immer eine mehr oder minder erhebliche Schädigung der späteren Leistungsfähigkeit, ohne daß aus diesem Grunde von der Operation Abstand genommen wird.

Bezüglich der Dünndarmresektionen steht es nach unseren heutigen Erfahrungen jedenfalls fest, daß in der Regel, d. h. bei normaler Beschaffenheit des zurückbleibenden Darms relativ ausgedehnte Kürzungen bis zu $^2/_3$ und sogar noch darüber ohne bleibenden Nachteil vom menschlichen Organismus vertragen werden.

Diese Tatsache erleichtert uns nicht nur den Entschluß zur Operation auch in solchen Fällen, bei welchen nicht direkt eine absolute Indicatio vitalis wie bei Darmgangrän vorliegt, sie wird uns auch dazu bestimmen, bei der Resektion selbst nicht allzu ängstlich zu sein und lieber etwas zuviel als zuwenig Darm zu resezieren, um die Gefahr der Nahtnekrose und Perforation bei allzu schlechter Ernährung des Darms zu vermeiden. In solchen Fällen wird man denn auch unbesorgt die axiale Vereinigung des Darms durch primäre zirkuläre Darmnaht wählen, um möglichst einfache Verhältnisse für die Darmpassage zu schaffen, und der lateralen Anastomose nach Braun als der technisch einfacheren Methode nur dann den Vorzug geben, wenn die Vereinigung verschieden weiter Darmlumina oder die Tiefe und schwierige Zugänglichkeit des Operationsgebietes die Naht besonders schwierig gestalten.

XVI.

Aus der chirurgischen Abteilung des St. Josephs-Hospitals zu Kopenhagen. (Vorstand: Prof. Dr. Jens Schou.)

Studien über Magenoperationen bei „benignen" Leiden mit Stenose.

Von

Dr. Ejnar Nyrop.
I. Assistent.

Mikulicz äußerte schon 1897: Seltener und seltener wird nach Magenoperationen der Tod wegen schlechter Technik beobachtet — das schlechte Allgemeinbefinden der Kranken tritt bei weitem in den Vordergrund. Seit der Zeit hat der erste Teil des Satzes größere und größere Berechtigung erhalten, wenn man nur Worte wie Körtes erinnert, daß sich die erste Operationsserie ungünstiger als die späteren stellt — „denn es ist noch kein Meister vom Himmel gefallen, jeder muß ein gewisses Lehrgeld bezahlen". Aber auch der letzte Teil des Satzes besteht noch zu Recht: „Das schlechte Allgemeinbefinden der Kranken tritt bei weitem in den Vordergrund." Wer hat nicht diese abgemagerten, wasserarmen Organismen gesehen, welche kurze Zeit nach der Laparotomie starben, nicht wegen Peritonitis, Pneumonie oder dergl., sondern weil sie — von den Internen zu lange geheilt — am Tage vor ihrem Absterben operiert wurden. Sie kommen so spät zur Operation, daß selbst die Prognose für das unmittelbare Operationsresultat zweifelhaft ist. Zwar macht sich dies besonders gegenüber den „malignen" Fällen geltend, jedoch werden wir sehen, daß dasselbe auch auf die „benignen" paßt; und in wie hohem Grad viele dieser Organismen geschwächt sind, besagt am allerbesten das Gewicht vor und nach einer Operation. Eine Gewichtszunahme von 20, 30 bis zu 50 Pfd. in einer verhältnismäßig kurzen Zeit nach der Operation gehört absolut nicht zu den Seltenheiten. Es sind verhängnisvolle

Tage, die gleich nach der Laparotomie folgen, wo an den Organismus erhöhte Arbeitsanforderungen gestellt werden, um diesen Operationschock zu überwinden, und leider sind nicht alle Organismen wie in Fall 37 gebaut, der ganz außerordentlich angegriffen und ausgehungert, mit einem Gewicht von 116 Pfd. zur Operation kam — am Tage nach der Laparotomie wollte er auf und augenblicklich nach Hause, derart hatte die Beseitigung der Retention den Organismus erleichtert; 5 Monate später hatte er sein früheres Gewicht zurückerhalten und war vollkommen arbeitsfähig.

Ich beginne damit in aller Kürze die von Prof. Schou bis zum 1. März 1905 operierten „benignen" Fälle mitzuteilen. Sie sind nach folgendem Schema eingeteilt, woraus auch die Indikation für operativen Eingriff der Abteilung ersichtlich sind. Eigentlich ist das Schema sowohl für „maligne"[1]) wie auch „benigne" Fälle aufgestellt. Denn bei den Magenleiden kommt es hauptsächlich darauf an, daß man für seine Therapie bestimmte Indikationen hat; weit geringere Bedeutung hat die klinische Differentialdiagnose, welche zu dem Zeitpunkt, wo wirklich etwas auszurichten ist, in der Regel nicht gestellt werden kann, und nur zur Zeitverzögerung und dadurch zur Herabsetzung der Prognose dient.

A. Akute Magenleiden.
   I. Profuse Blutungen.
   II. Perforation.
   III. Akute Magendilatation.

B. Chronische Magenleiden.
   I. Absolute Indikation für Operation.
      a) Retention 12 Stunden nach einer reichlichen Fleisch- und Zwetschen-Mahlzeit. Ist zurückzuführen auf
         1. Stenose des Pylorus oder Duodenum.
         2. Stenosis ventriculi.
         3. Klappenbildung.
         4. Knickbildung.
         5. Kompression.
         6. Einkeilung von Gallenstein oder dergl.
         Nr. 1—29.
      b) Tumor (mit oder ohne Retention)
         1. benigne verlaufene Leiden. Nr. 30—43.
         2. maligne nach Verlauf und Mikroskopie.

1) Vom Verfasser in „Nordisk Tidskrift for Terapi" 1906, Okt., Nov., mitgeteilt.

II. Bedingte Indikation für Operation:
Fälle, welche trotz geeigneter interner Behandlung nicht geheilt werden. No. 44—56.

III. Keine Indikation für Operation:
Fälle, welche durch geeignete interne Behandlung geheilt werden.

Der Nachuntersuchung wegen, sind die Fälle mit Tumor jedoch nicht nach dem klinischen, sondern nach dem anatomischen Fund gruppiert, da der Tumor für den späteren Verlauf die alles überwiegende Rolle spielt.

B. Chronische Magenleiden.

I. Absolute Indikation für Operation.

a) Retention nach 12 Stunden, welche zurückzuführen ist auf:

1. Stenosis pylori oder duodeni.

1. (I) Karoline C., 56 Jahre. Seit $^3/_4$ Jahr krank. Bedeutende Retentionserbrechen. Keine Hämatemese. Hat in den letzten Monaten wegen Schwäche gelegen. Status: Magensteifung. Curv. min.[1]) mitten zwischen Proc. ensif. und Umbilicus, maj. 2 Fingerbreit über der Symphyse. Reichliche Retention. 37 HCl 67 Ta.

Gastroenterostomia post. 19. X. 1900. Starke Dilatation. Pylorus nicht für einen Finger passierbar. — 3 Wochen später: 73 Pf. — 7 Wochen später: 89 Pf. — 3 Monate später: Vollständiges Wohlbefinden. 37 HCl 57 Ta. — 4 Jahre später: Genießt jegliche Kost. Keine spätere Behandlung. Versieht ihre Arbeit in vollem Umfang bei vollständigem Wohlbefinden. Gewicht 125 Pf. (+ $52^1/_2$).

2. (II) Frederik O., 27 Jahre. Seit einem Jahr krank mit Schmerzen. Seit ca. $^1/_2$ Jahr Retentionserbrechen. Keine Hämatemese. Status: Ganz kraftlos. Magen nicht unter Umb. Retention. 15 HCl 50 Ta.

Gastroenterostomia post. 10. XI. 1900. Pylorus von der Dicke eines kleinen Fingers. — 3 Wochen später: $98^1/_2$ Pf. — 7 Wochen später: 120 Pf. Vollkommenes Wohlbefinden. Eine Stunde nach der Probemahlzeit: 300—400 ccm Mageninhalt: 20 HCl 40 Ta. — 4 Jahre später: 126 Pf. Hat beständig seine Arbeit versehen. Ausgezeichneter Appetit. Kein Erbrechen. Schmerzen ca. $^1/_2$ Stunde nach dem Essen. — 5 Jahre später: 130 Pf. Kein Magenleiden irgendwelcher Art.

3. (III) Anton S., 48 Jahre. Seit mehreren Jahren vom Epigastrium ausgehende Schmerzen. Häufig Melaena. Operation wegen Hernia ventr. sowie interne Behandlung ohne Wirkung. Nicht bedeutendes wasserartiges Erbrechen. Keine Hämatemese. Vollständig arbeitsunfähig. Status: Der Magen markiert sich nicht scharf. 30 HCl 60 Ta.

Gastroenterostomie post. 18. II. 1901. Der Magen dilatiert. Infiltrierter Ulcus im Duodenum. 6 Monate später: + 20 Pf. Schmerzen

1) Die Grenzen des Magens sind immer durch Aufblasen bestimmt.

verschwunden. — 21 Monate später: An Aussehen und Kräften zugenommen. ißt alles. Hat seine Arbeit wieder aufgenommen. — 2 Jahre später: Schmerzen und Schluckbeschmerden. — 3 1/2 Jahre später: Starb nach Jejunostomie wegen ausgebreiteten Cancer intestin.

4. (IV) Amalie B., 51 Jahre. Schmerzen in der Lumbalgegend und unter rechter Kurvatur, verschwinden nach Erbrechen. Starke Abmagerung. Status: Starke Retention. + HCl. Gewicht 96 Pf.

Gastroenterostomia post. 16. VII. 1901. Der Magen dilatiert. Starke Pylorusstriktur, keine Glandulae. — 3 Wochen später: 101 1/2 Pf. — 4 Monate später: An Gewicht und Wohlbefinden zugenommen, kein Erbrechen. Darauf Symptome von den Genit.: Inoperabler Cancer uteri. Starb 8 Monate später.

5. (V) Jens M., 37 Jahre. Seit 8 Jahren krank mit alimentärem Erbrechen, worin ab und zu Speisereste vom vorhergehenden Tage. Einmal in ca. 2 Jahren vorübergehende Besserung. Keine Hämatemese. ÷ ca. 40 Pf. Status: 107 Pf. Curv. min. 2 Finger breit über, maj. 4 unter Umbilicus. Retention + HCl.

Gastroenterostomia ant. mit Enteroanastomose 24. IX. 1901. Post. ließ sich nicht ausführen. Man kann nicht die Magenschleimhaut im Pylorus invaginieren. — 4 Wochen später: 127 Pf. — 3 Jahre 2 Monate später: Hat beständig seine Arbeit als Landpostbote ausführen können, die Tour 3 1/2 Meilen täglich. Kein Magenleiden. — 4 Jahre 4 Monate später: Hat andauernd bei vollständigem Wohlbefinden seine Arbeit vollbracht.

6. (VI) Alfred R., 52 Jahre. Seit ca. 20 Jahren krank mit Druck und Aufstoßen. Keine Hämatemese. Vor 14 Monaten heftiges Unwohlsein mit Erbrechen. Seit der Zeit Erbrechen und Schmerzen, welche durch Ausspülungen gelindert werden. Status: 97 Pf. Retention. 43 HCl 62 Ta.

Gastroenterostomia post. 9. I. 1902. Dilatation. Wände stark muskulös. Pylorus fest, kann nicht die Spitze eines kleinen Fingers aufnehmen. — 4 Wochen später: 102 Pf. Ausgezeichnetes Befinden. Keine Gène nach gemischter Kost. — 3 Jahre später: Andauernd ausgezeichnetes Befinden. 118 Pf. Vorzüglicher Appetit, genießt jegliche Kost, kein Magenleiden. — 4 Jahre später: do.

7. (VII). Anna H., 35 Jahre. Seit 8 Jahren Colitis, in 2 Jahren Schmerzen nach dem Essen, periodenweise auftretend. Im letzten halben Jahr Linderung durch Ausspülung und Gürtel. Kein Erbrechen oder Hämatemese. Fühlt sich müde. Status: 84 1/2 Pf. Retention. 30 HCl 65 Ta. In leerem Zustand erreicht Curv. maj. Umbilicus, in gefülltem 2—3 Finger breit über der Symphyse.

Gastroenterostomia ant. mit Enteroanastomose. 8. IV. 1902: Starke Ptosis und deutliche Dilatation. Bedeutende Stenose. — 2 1/2 Jahre später: 92 Pf. Kann mit einigen Beschwerden ihre Arbeit leisten. Hat Appetit, befindet sich am besten bei grober Kost (Obstipation). Kein Magenleiden mit Ausnahme von Schmerzen 2 Stunden nach dem Essen, von ca. 3stündiger Dauer. Fühlt immer das Bedürfnis etwas zu genießen. — 3 Jahre später: 92 Pf. Zustand unverändert.

8. Jens S., 22 Jahre. Seit 4 Jahren häufig alimentäres Erbrechen, zu-

zeiten mehrere Stunden nach dem Essen. Niemals Hämatemese. Der Zustand ist trotz Hospitalbehandlung vor 3 und 1 Jahr unverändert. Schmerzen. Arbeitsunfähig. Status: Curv. maj. erreicht Umbilicus. Nach flüssiger Kost keine Retention (siehe die Anamnese). 10 HCl 20 Ta. —

Gastroenterostomia post. 29. III. 1902 mit 20 cm Schlinge. Etwas Dilatation. Griffel- bis bleistiftdicke Öffnung im Pylorus, der fest verdickt ist. — 31. III. Blutiges, stinkendes Erbrechen. 24. IV.: Erbrechen. Reichliche Retention. 3. V. Enteroanastomose. — 5 Wochen nach dieser: $124^1/_2$ Pf. Fastend: nur gallenfarbiger Schleim. — $2^3/_4$ Jahre später: Schlechtes Befinden. Druck und aufgeblasen in Cardia. Erbrechen nach dem Essen. Große Magenhernie. — 3 Jahre später: 142 Pf. Scheint am meisten an Obstipation und Symptomen von der Magenhernie zu leiden.

9. Aksel R., 43 Jahre. In 4 Jahren Dyspepsie nach dem Essen. Die Schmerzen konnten auch außer der Zeit, besonders des Nachts auftreten und waren dann von Erbrechen begleitet. Keine Hämatemese. Gute Linderung nach Ausspülung. Status: 114 Pf. Curv. min. 4 Finger breit über, maj. 1 unter Umbilicus. Motor. Funkt.: Siehe Anamnese. 27 (8. 10) HCl 85 (35. 50) Ta.

Gastroenterostomia post. 6. IX. 1902. Etwas Dilatation. Pylorus ist in Cicatricegewebe eingelagert, so daß sich die Permeabilität nicht prüfen läßt. — 3 Wochen später: 107 Pf. — 4 Wochen später: $112^1/_2$ Pf. — 5 Wochen später: $113^1/_2$ Pf. — $1^1/_2$ Monate später: 120 Pf. „Ich befinde mich so wohl, wie ich mich seit mehreren Jahren nicht befunden habe und habe keine Schmerzen." 2 Monate später: Sieht frisch und gesund aus: 130 Pf. — $2^1/_4$ Jahre später: Leidlich gutes Befinden (Alkoholist). An Gewicht zugenommen. Kann keine schwere Kost vertragen, manchmal Schmerzen eine Stunde nach dem Essen. — 3 Jahre später: Der Zustand unverändert, 129 Pf.

10. Julie F., 49 Jahre. 16 Jahre alt Hämatemese. Vor 6 Jahren Hospitalbehandlung wegen eines Magenleidens. In 5 Monaten alimentäres, von den Mahlzeiten unabhängiges Erbrechen, einzelne Male mit Blut. Bedeutende Abmagerung. Status: 71 Pf. Curv. maj., 2 Finger breit über der Symphyse, min. 4 über Umbilicus. Retention. 10 HCl 20 Ta.

Gastroenterostomia post. 3. I. 1903: Außerordentlich starke Dilatation. Pylorus wie ein kleiner Finger, außerordentlich starke Stenose. Pars horizont. duod. ist durch Adhärenzen über Pars pylorica gestülpt. — 1 Monat später: Curv. maj. in Höhe mit Umbilicus. — 3 Monate später: 88 Pf. Verträgt jegliche Kost. — 22 Monate später: Vollkommen arbeitsfähig, ausgezeichnetes Befinden. 85 Pf. Genießt jegliche Kost, kein Magensymptom. — $2^3/_4$ Jahre später: 89 Pf. Befindet sich so wohl wie niemals vorher.

11. Louise P., 66 Jahre. 4 Jahre lang periodenweises Erbrechen, in der letzten Zeit kaffeegrusähnlich, Abführung schwarz. Erbrechen häufig des Nachts, hat lange Zeit Magenausspülungen erhalten. Status: Curv. min. unter Hepar, maj. 3 Finger breit unter Umbilicus. Starke Retention. 3 (1. 1) HCl 7 (5. 3) Ta.

Gastroenterostomia post. 12. III. 1903. Pylorus hart, fest, mit federkieldicker Öffnung. Auf Curv. min. eine adhärente Cicatrix. — Sek-

tion: Pneumonia dextra. Ulcus ventr. et Stenosis pylori consecut. Keine Peritonitis. Ulcus sitzt auf der Rückwand des Magens, ca. 6><3 cm nur durch ein dünnes Bündel vom Pankreas getrennt.

12. Regine C., 22 Jahre. Seit 6 Jahren Erbrechen, das sich morgens und abends, mehrere Stunden nach dem Essen, einstellen konnte. Schmerzen. 5 Monate lang Ausspülung (worin starke Retention) mit guter Linderung. Hämatemesen. Status: Gewicht stark sinkend. Curv. maj. 3 Finger breit unter, min. 1 über Umbilicus. Keine Retention (siehe die Anamnese). ÷ (15) HCl 15 (20) Ta.

Gastroenterostomia post. 8. III. 1903. Das Loch in der Klappe bleistiftdick, für einem kleinen Finger nicht passierbar. Auf Curv. min. eine adhärente Cicatrix. — 4 Wochen später: 92½ Pf. — 2 Monate später: Wohlbefinden. Ißt alles. 97 Pf. — 6 Monate später: Fast jeden Morgen etwas Galle im Mund. Keinen schlechten Geschmack. Guten Appetit, wird jedoch schnell satt; ißt sie mehr, entstehen Schmerzen. — 20 Monate später: 103 Pf. Genießt alles außer Schwarzbrot und Fett. Beständig etwas galleartiges Aufstoßen. — 2 Jahre später: 104 Pf. Wohlbefinden, kein Erbrechen, manchmal etwas galleartiges Aufstoßen.

13. Jens P., 61 Jahre. 4 Jahre lang Schmerzen und saures Aufstoßen. Kein Erbrechen oder Hämatemese. Hat beständig des Abends Ausspülung benutzt Im letzten Jahr. ÷ 20 Pf. Status: 91 Pf. Curv. min. 1 Finger breit über Umbilicus, maj. mitten zwischen Umbilicus und Symphyse. Bedeutende Retention. 20 HCl 75 Ta.

Gastroenterostomia ant. mit Enteroanastomose. 13. VIII. 1903. Dilatation mit verdickten Wänden. Federkieldicke Öffnung im Pylorus, welcher verdickt ist und nicht nachgibt. — 4 Wochen später: 97½ Pf. Vollständiges Wohlbefinden. — 16 Monate später: Hat seine Arbeit bei guten Wohlbefinden versehen können. 121½ Pf. Genießt jegliche Kost mit Appetit und ohne Magensymptome. — 2 Jahre später: 122 Pf. Der Zustand unverändert gut.

14. Karen L., 47 Jahre. Der Fall ist eingehender unter „spontaner Gastropexie" besprochen (ungeheilt).

15. Hans S., 13 Jahre. Vor 3 Jahren Diphtheritis mit Gaumenparalyse. Kurze Zeit darauf entstanden Magenschmerzen ca. 3 Stunden nach dem Essen. Vor ½ Jahr Erbrechen, erst sehr selten, jetzt mit Tages-Zwischenraum, immer sehr kopiös; manchmals des Nachts Schmerzen, welche nach Erbrechen aufhören, die einen Wassereimer halb füllen können. Guter Appetit. Status: 50 Pf. Curv. maj. mitten zwischen Symphyse und Umbilicus, min. 3 Finger breit unter Proc. ensif., Pylorus in rechter Papillarlinie in Höhe mit Umbilicus. Retention von 2 à 3 L. 21 HCl 43 Ta.

Gastroenterostomia post. 23. I. 1904. Enorme Dilatation, Wände stark verdickt. Pylorus gibt gar nicht nach, Lumen kaum federkieldick. — 1 Monat später: 64 Pf. — 3 Monate später: 67 Pf. Verträgt jegliches Essen. Sieht dick und gesund aus. — 11 Monate später: Vollständig arbeitsfähig. 88 Pf. Kein Magensymptom. Ißt alles. — 13 Monate später: Befindet sich beständig ausgezeichnet. 84 Pf. — 2 Jahre später: 95 Pf. Ausgezeichnetes Befinden.

16. Signe H. 20 Jahre lang periodische Schmerzen und Erbrechen spät abends und im Laufe der Nacht, häufig blutgefleckt. 2 mal reichliche Hämatemese. Status: 92 Pf. Curv. maj. 4 Finger breit unter, min. 3 über Umbilicus. Einkerbung auf Curv. maj. Sehr starke Retention. 40 HCl 69 Ta.

Gastroenterostomia ant. mit Enteroanastomose. 16. II. 1904. Pylorus hart, wie ein kleiner Finger. Der Magen wird durch Cicatricen in 3 Logen geteilt. Die Passage zwischen 1. und 2. nur für einen Zeigefinger passierbar. — 1 Monat später: Verträgt jegliches Essen. — 9 Monate später: Gutes Allgemeinbefinden. 123 Pf. Genießt jegliche Kost ohne Magensymptome. — 1 Jahr später: 121 Pf. Allgemeinbefinden nun während des Winters etwas schlechter. Genießt alles, ausgenommen Schwarzbrot (Roggenbrot). Ab und zu Erbrechen mit etwas Galle und Schmerzen. — $1^1/_2$ Jahre später: 120 Pf. Gutes Befinden. Ißt alles mit Appetit, keine Magensymptome.

17. Niels H., 48 Jahre. Seit vielen Jahren Druck, plötzlich vor 6 Monaten eine sehr starke Hämatemese. Seit der Zeit ein paar Stunden nach dem Schlafengehen Schmerzen, welche die ganze Nacht andauern; spontanes alimentäres Erbrechen verschafft Linderung. Status: 118 Pf. Curv. maj. 1 Finger breit unter Umbilicus. Walnußgroße Intumeszenz bei Umbilicus. Retention. 37 HCl 67 Ta.

Gastroenterostomia post. 12. IV. 1904. Ausgebreitete Cicatricen. Pylorus verdickt, fest, für einen Finger vollständig inpermeabel. — 3 Monate später: Vollständiges Wohlbefinden, sieht gesund aus. — 8 Monate später: Gutes Allgemeinbefinden. 135 Pf. Kein Magenleiden, ißt alles, ausgenommen fettes Essen. — 13 Monate später: 144 Pf. Gutes Allgemeinbefinden, kein Magenleiden. — 20 Monate später: do. 140 Pf.

18. Hans H., 20 Jahre. Seit einem Jahr, besonders morgens, aliment. Erbrechen, im letzten halben Jahre häufigere. Niemals Hämatemese. Mit Ausspülung behandelt, was ihm bedeutende Linderung verursachte. Vor 4 Monaten klonische Krämpfe im linken Arm und Bein und Ziehen in linker Seite des Abdomens. Vor 5 Tagen, ein paar Stunden nach reichlichem Mittag, Steifheit mit tonischem Ziehen in linker Seite des Halses, sowie in linkem Arm und Bein, dauerte ca. 3 Minuten. Status: Magen kolossal groß, Curv. maj. zwischen Umbilicus und Symphyse. Starke Retention. 20 HCl 40 Ta.

Gastroenterostomia post. 8. IX. 1904. Bedeutende Dilatation, Wände etwas verdickt. Pylorus hart, gestattet kaum der Spitze eines kleinen Fingers das Eindringen. — 3 Wochen später: 112 Pf. Wohlbefinden, beständig etwas Ziehen. — 8 Monate später: 125 Pf. Selten Ziehen. Wohlbefinden. Genießt jegliche Kost ohne Magensymptome. — 5 Monate später: 124 Pf. Befinden unverändert gut. — 1 Jahr später: 115 Pf. do.

19. Anna L., 17 Jahre. Der Fall ist eingehender unter: Ulcus peptic. jejuni (ungeheilt) besprochen.

20. Marius M., 30 Jahre. Der Fall ist eingehender unter: „Circulus vitiosus“ (Tod) besprochen.

21. Grethe R., 45 Jahre. Vor 20 Jahren langwierige Behandlung für Ulcus ventr. Seit der Zeit eigentlich niemals gesund, litt an Schmerzen,

Druck, Aufstoßen fauler Luft. Selten Erbrechen, niemals Hämatemese. Wiederholt behandelt. Abmagerung. Schwindel, Ohnmachtsanfälle. Status: 96 Pf. Curv. maj. ein paar Finger breit über der Symphyse, min. etwas über dem Umbilicus. Etwas Retention. 10 HCl 40 Ta.

Gastroenterostomia post. 12. II. 1904.

Das Lumen des Pylorus wird kaum einen Federkiel aufnehmen können. Starke Dilatation. — 1 Monat später: Wohlbefinden. Ißt gut ohne Gene. — 13 Monate später: 116 Pfd. Fühlt sich vollkommen gesund. Guter Appetit, ißt alles ohne Magensymptom. — $1^1/_2$ Jahr später: 115 Pfd. Ausgezeichnetes Befinden. Wie früher.

22. Carl G., 54 Jahre. Immer Kardialgie. Niemals Hämatemese. 5 Jahre lang zunehmende Übelkeit. Seit ca. 5 Monaten Erbrechen ca. 3 Stunden nach dem Essen und im Laufe der Nacht, etwas periodisch. Ausspülungen am Abend lindern gut. $1^1/_2$ Monate Hospitalbehandlung ohne Besserung. Status: 91 Pfd. Curv. maj. 3 Fingerbreit unter dem Umbilicus, min. scheint nach oben unter die Hepar zu gehen. Retentionsprobe nach 12 Stunden: I. ÷, II. ca. 100 ccm grünlichdicke, trübe Flüssigkeit, ÷ makr. Speisereste. — Nach 6 Stunden: I. ca. 100 ccm Alimente im Magen. — II. außerordentlich starke Retention. — III. ca. 2 Liter Alimente mit alten Speiseresten. + HCl.

Gastroenterostomia post. 7. I. 1905.

Dilatation mit verdickten Wänden. Pylorus fixiert, Klappe verdickt, Lumen ist nicht zu fühlen. (Mikroskopie der Schleimhaut: Normal.) — 1 Monat später: 101 Pfd. Wohlbefinden. Verträgt jegliche Kost absolut ohne Magensymptom. — 5 Monate später: 118 Pfd. Genießt alles, außer Roggenbrot. Kein Magensymptom. — 8 Monate später: 114 Pfd. Versieht vollkommen seine Kontorarbeit. Wie früher. — 1 Jahr später: do.

23. Knud T., 36 Jahre. Vor 17 Jahren Obstipation, Erbrechen und eine bedeutende Hämatemese, welche rezidiviert. Hat sich seit der Zeit beständig schlecht befunden und wurde besonders von Erbrechen geplagt, welche sich zu zeiten mehrere Stunden nach dem Essen einstellten. Starke Schmerzen. Den letzten Monat ohne Besserung behandelt. Nach Ausspülung des Abends steht zum Morgen ein Teil saure Flüssigkeit. ÷ 22 Pfd. in 3 Monaten.

Status: Retentionsprobe: Zum Morgen $^2/_3$ Spucknapf voll mit einigen Speiseresten. 68 (50.65) HCl 80 (70.90) Ta.

Gastroenterostomia ant. mit Enteroanastomose: 9. II. 1905.

Magen stark kontrahiert, sehr dickwandig. Ausgebreitete Cicatricen. Im Pylorus ist kein Lumen zu fühlen. (Mikroskopie der Schleimhaut: Gastrit. chron.) — 3 Monate später: Fängt an, gut an der Landarbeit teilnehmen zu können. 140 Pfd. Guter Appetit, kein Magensymptom. 10 Monate später: Vollkommen arbeitsfähig. Ißt alles mit Appetit ohne Magensymptom. — 1 Jahr später: 130 Pfd. Wie früher.

24. Helga S., 51 Jahre. Vor 24 und vor 14 Jahren Hämatemesen. War alsdann bis vor 3 Jahren gesund, da sich Stenosesymptome einstellten. Hat ihren Magen seit der Zeit unter subjektivem Wohlbefinden selbst 2 mal täglich ausgespült. — Status: Curv. maj. 2 Fingerbreit über der Symphyse. Retention: ÷ HCl 30 Ta.

Gastroenterostomia ant. mit Enteroanastomose. 2. I. 1904.

Der Magen hat Sanduhrform, die eingeengte Partie fingerdick. Pylorus und Duodenum verengt, Lumen nur für einen Bleistift passierbar. — 1 Monat später: Vollständiges Wohlbefinden. Kein Géne nach dem Essen. — 6 Wochen später: Unglaublichen Appetit, den sie zufriedenstellt, ohne daß es ihr in geringster Weise schadet. Hat sich in vielen Jahren nicht so wohl befunden. — 10 Monate später: Hat sich im letzten Monat nicht so wohl befunden: Schmerzen, Übelkeit, Depression. Am Morgen gallenfarbige Flüssigkeit. Rp. Ausspülung. — 1 Jahr später: Appetit und Wohlbefinden unter dem Gebrauch der Ausspülungen. Die Nervosität ist geschwunden. — 20 Monate später: 132 Pfd. Kein Magensymptom, ausgenommen ab und zu Schmerzen. In längerer Zeit keine Ausspülung. — 2 Jahre später: Vor 5 Monaten zwei Hämatemesen. Im letzten Monat gutes Allgemeinbefinden. Seit 3 Monaten kein Magensymptom und ißt alles mit Appetit. 132 Pfd.

2. Stenosis ventriculi.

25. (I) Anna K., 50 Jahre. Will seit 25 Jahren zu Diät gezwungen gewesen sein, da sie sonst Druck und Erbrechen bekam. Vor 6 Jahren begann sie an Herabsinkungsgefühle zu leiden; besonders wenn sie ging, wurden diese häufig zu stechenden Schmerzen. Bei längerer Bettruhe schwanden die Symptome. Seit 4 Monaten stärkere Schmerzen. Beständig arbeitsunfähig. Status: Curv. maj. zwischen Umbilicus und Symphyse, min. etwas über Umbilicus. Geringe Retention. ÷ HCl 40 Ta.

Gastroenterostomia post. 20. X. 1903.

Pylorus natürlich. Ausgeprägte Sanduhrform mit tiefem Einknick bei Curv. maj., ein Zeigefinger kann hier nicht passieren. Die pylorale Partie ist durch Cicatricen stark zusammengeknickt. — 2 Monate später: 92 Pfd. — 1 Jahr später: 111 Pfd. Verträgt jegliche Kost ohne Magensymptome. Kann alle leichtere Arbeit machen, bei schwerer dahingegen Schmerzen in linker Seite des Abdomen. — 16 Monate später: 115 Pfd. Kein Symptom. — 22 Monate später: 112 Pfd. Befindet sich ausgezeichnet wie früher.

II: siehe Nr. 16. — III: siehe Nr. 24. — IV: siehe Nr. 36. — V: siehe Nr. 52.

3. Klappbildung.

26. (I ?) Hans H., 39 Jahre. Niemals Hämatemesen. Hat im letzten $^3/_4$ Jahr ca. 45 Pfd. verloren. Im Anfang hatte er das Gefühl, als ob unter Sternum ein Widerstand vorhanden wäre, der durch Herabsinken überwunden werden mußte; dies hat sich allmählich zum großen Teil verzogen. Hat dagegen in $^3/_4$ Jahr in Perioden ca. 1 Stunde nach dem Essen an Erbrechen gelitten. Ab und zu Aufstoßen säuerlicher Flüssigkeit. Von einem Spezialisten behandelt: Ösophagoskopie zeigte nichts. — Status: Sehr reichliche Retention. Die Sonde passiert leicht. Curv. maj. 2—3 Finger breit über Umbilicus. ÷ 35 HCl. 20 Ta. + M.

Gastroenterostomia post. 20. 1. 1905.

Magen klein, darmähnlich. Pylorus für einen Zeigefinger passierbar.

Keine Adhärenzen, nichts im Duodenum. Die Sonde passiert Kardia mit Leichtigkeit. Mikroskopie der Schleimhaut: Gastrit. chron. — 10 Monate später: 105 Pfd. (+ 5). Hat während der letzten 5 Monate bei sehr gutem Allgemeinbefinden arbeiten können. Genießt nur leichte Kost, da er nach fetten und starken Sachen Aufstoßen bekommt. Einige Male Erbrechen: „Habe ein paar Male ein Stück Speiserest bemerkt, wenn dieser jedoch aufgekommen ist, ist es, als ob ich wieder ganz gesund bin". Keine Schmerzen. — 1 Jahr später: 106 Pfd. Andauernd gutes Befinden. Fühlt sich stärker. Weniger Aufstoßen als früher, keine Schmerzen, einzelne Male Erbrechen gleich nach dem Essen.

(Von Prof. Israel Rosenthal ist ein sehr instruktiver Fall mitgeteilt, der auch eine kurze Zeit bei uns behandelt wurde: Periodenweise Retention, vollständig gleich Pyloruspasmus, Mors an Tetanie. Sektion: Bei Pylorus eine Klappbildung, welche bei Füllung des Magens vollständige Okklusion verursachen konnte.)

4. Knickbildung.

27. (I) Nielsine N., 30 Jahre. Seit einem halben Jahr brennende Schmerzen und Erbrechen, besonders am Morgen und allmählich 1 Liter groß. Magert stark ab. Hat in den letzten 9 Tagen mit starken Schmerzen und Erbrechen gelegen. Status: Bohnengroße Cruralhernie. Da das Erbrechen vielleicht hiervon stammt, Herniotomie. Curv. min. gerade über dem Umbilicus, maj. 2 Finger breit über der Symphyse. ÷ HCl 45 Ta. Aß bei der Entlassung volle Kost ohne Erbrechen. Eine Woche später kehrte das Leiden zurück, und sie wurde 14 Tage später in elender Verfassung eingeliefert. Tetanie. Motor. Funktion: Siehe Anamnese.

Gastroenterostomia post. 14. XII. 1901.

Keine sonderliche Dilatation; Portio pylorica jedoch tüchtig gesenkt, so daß zwischen Pylorus und Duodenum ein Knick entsteht. Ebenfalls zwischen Pars perpendic. und Pars horizont. duod. Pylorus für einen Finger leicht paesierbar. — Sektion 18. XII. 1901: Peritonitis von einem Stichkanal ausgegangen.

28. (II) Sören S., 35 Jahre. Seit 16 Jahren periodenweise Schmerzen. Seit $1^1/_2$ Jahr periodenweise Erbrechen, in der Regel spät abends gleichzeitig mit Schmerzen, danach Linderung. Befindet sich morgens am wohlsten, allmählich mit dem Essen Schmerzen und Aufstoßen. Status: 113 Pfd. Curv. maj. bei Umbilicus, min. etwas unter Proc. encif. Starke Retention (eines Nachts, nach einer Retentionsmahlzeit am Abend, im Laufe der Nacht Anfälle, welche einer akuten Dilatation glichen). 60 HCl. 95 Ta.

Gastroenterostomia post. 9. XII. 1904.

Dilatation und Ptosis, Wände außerordentlich verdickt. Pylorus und Duodenum in feste Adhärenzen eingehüllt, welche sie auflüften und fest gegen die Unterseite der Hepar halten. Pylorus für einen kleinen Finger passabel. Die Stenose scheint zu entstehen, wenn der ptosische, dilatierte Magen stark gefüllt wird, indem alsdann bei der erhöhten Senkung des Magens und Verschiebung nach rechts beim Übergang zum Duodenum ein scharfer Knick entsteht. (Mikroskopie der Schleimhaut: Gastrit. chron.)

4 Wochen später: Kein Magensymptom. — 2 Monate später: 127 Pfd. Versieht vollauf seine Arbeit als Arbeitsmann. Genießt jegliche Kost ohne Symptom. — 9 Monate später: 135 Pfd. Unverändert gutes Befinden. — 14 Monate später: Kein Magensymptom und befindet sich wohl.

III: siehe Nr. 10. — IV: siehe Nr. 25. — V: siehe Nr. 36.

5. Kompression.

29. (I) Johanne C., 56 Jahre. Seit 10 Jahren ab und zu Erbrechen, besonders in den 3 letzten Monaten. Nun starke Schmerzen und alimentäres Erbrechen. Vor einem Monat Hämatemese, ca. $^1/_4$ Liter. Status: Curv. maj. erreicht den Umbilicus. Keine Retention. 20 HCl 75 Ta. — 8 Monate später wiederum eingeliefert: Befand sich in den ersten Monaten wohl. Seit 6 Wochen Erbrechen, bemerkte 2—3 Tage alte Speisereste. Hat Peristaltik bemerkt. Status: 94 Pfd. Knotige Intumeszenz beim Umbilicus. Starke Retention. ÷ HCl 53 Ta. + M.

Gastroenterostomia post. 5. VII. 1904.

Starke Dilatation, enorm dicke Wände. Pylorus für einen Zeigefinger passierbar. Retroperitonealer großer Tumor, der das Duodenum komprimiert. — $2^1/_2$ Monate später: Tod. In den letzten Tagen Hämatemesen. Sonst kein Magensymptom. Hatte Appetit und genoß alles.

6. Einkeilung von Gallensteinen oder dergl.

b) Tumor ventriculi.

1. Benigne verlaufene

α) palliativ behandelte:

30. (I) Ellen P., 34 Jahre. Seit 18 Jahren fast immer Schmerzen, Aufstoßen und Erbrechen, welche ab und zu bräunlich gewesen sind. Status: Kinderhandflächengroßer Tumor im Epigastrium, hart, an die Integumente befestigt. — Laparotomie explor. 27. X. 1898 (anderswo): Die Bauchwand infiltriert, zum Magen befestigt. Auf Curv. min. eine Verdickung, welche in unmittelbarer Verbindung mit Pankreas steht. — Sechs Monate später: In hohem Grade emaciert, glich einer eingetrockneten Mumie. Konnte absolut keine feste Nahrung vertragen. War derart angegriffen, daß man sie nicht wiegen oder sondieren durfte. In Cardia enteigroßer Tumor. Jeden 2.—3. Tag Erbrechen stagnierten Mageninhalts, jedes Mal ein großes Waschbecken voll.

Gastroenterostomia ant. 24. V. 1899.

Ungefähr die ganze Vorderfläche an den Umgebungen befestigt. In der Pylorusgegend und längs Curv. min. feste knotige Tumoren — Vier Wochen später: $71^1/_2$ Pfd. — 7 Wochen später: $81^1/_2$ Pfd. (+ $^1/_2$ Pfd. täglich). Tumor nicht zu fühlen, nur eine leichte Resistenz. — 10 Monate später: 108 Pfd. Ist andauernd gesund und hat ihre Arbeit wieder aufgenommen. Ißt Weißkohl und Speck ohne Gene. ÷ HCl. — 6 Jahre später: Hat ihre Arbeit bis vor $1^1/_2$ Jahr leisten können, da sie ein Brustleiden bekam. Wiegt nun 94 Pfd. Absolut kein Magensymptom.

31. (II) Johanne B., 52 Jahre. Seit ca. 2 Jahren zunehmende Schmer-

zen, Übelkeit, Erbrechen. Sehr reichliches Erbrechen mit nachfolgender Linderung aller Symptome. Status: Extreme Abmagerung. 60 Pfd. Curv. min. beim Umbilicus, maj. bei der Symphyse. Motor. Funktion: Siehe Anamnese. ÷ HCl.

Gastroenterostomia ant.: 28. VIII. 1899:

Beim Pylorus ein Tumor von sehr fester Konsistenz, stark adhärent. — 4 Wochen später: 63½ Pfd. Vollkommenes Wohlbefinden. Ißt gut. — 6 Wochen später: 68½ Pfd. Keine Dilatation. Wohlbefinden. — Sieben Jahre später: Während der 4 ersten Jahre nach der Operation sehr gesund, später fühlt sie sich schlechter. Befindet sich nun bei leichter Kost am wohlsten. Kein Magenleiden. Gewicht: 5 Jahre nach der Operation 103 Pfd. (+ 43). In den 2 letzten Jahren verlor sie 10 Pfd.

32. (III) Sophus J., 39 Jahre. Begann vor 3½ Jahren Erbrechen und Schmerzen zu bekommen. Hämatemese. Erbrechen können ein paar Liter groß sein, mit alten Speiseresten, etwas periodenweise, lindern die Schmerzen. Status: 97 Pfd. Kein Tumor. Curv. maj. bewegt sich nach unten, bis sie fast die Symphyse erreicht. Motor. Funktion: Siehe Anamnese. ÷ HCl 30 Ta.

Gastroenterostomia post. 23. II. 1901:

Dilatation. Tumor vom Pylorus bis Flex. sup. duodeni. — 4 Wochen später: 96 Pfd. Kann das Essen gut vertragen. — 1 Jahr später: 114 Pfd. Befindet sich besser, kann leichtere Arbeit ausführen (leidet an vorgeschrittener Tub. p.). — 2 Jahre 9 Monate später: Befinden bis dahin gut, konnte essen und arbeiten, erbrach sich niemals. Starb dann schnell an einem Darmleiden.

33. (IV) Maren C., 50 Jahre. Seit 5 Jahren zunehmende Schmerzen unter linker Kurvatur, besonders am Abend ohne Verbindung mit dem Essen. Vor 6 Wochen Erbrechen in 14 Tagen ohne Alimente. Niemals Hämatemese. Starke Abmagerung. Ausspülung mit guter Linderung. Status: Curv. maj. mitten zwischen dem Umbilicus und der Symphyse, min. läßt sich nicht bestimmen. Retentionsprobe: 1. Keine R. — 2. Etwas Schleim, absolut keine Reste. — 3. Geringe Speisereste. — 4. Trübe Flüssigkeit und Speisereste. 37 HCl 75 Ta.

Gastroenterostomia ant. mit Enteroanastomose. 15. XII. 1902:

Unter der Hepar auf Curv. min. ein faustgroßer Tumor zu fühlen. Starke Adhärenzen. Keine geschwollenen Glandulae. Pylorus scheint normal passierbar. — 1 Monat später: 84½ Pfd. — 3 Monate später: 92 Pfd. Keine Schmerzen. Kann aushalten zu waschen. — 9 Monate später: Sieht aus wie die Gesundheit selbst. Keine Metastasen. 94 Pfd. Arbeitsfähig. Kein Magenleiden. — 2 Jahr 10 Monate später: 90½ Pfd. Leistet ihre Arbeit bei gutem Wohlbefinden. Genießt alles ohne Symptom. Periodenweise Erbrechen am Morgen, ohne Alimente. — 3¼ Jahre später: 92 Pfd. Sieht gesund und frisch aus. Abdomen normal. Ißt alles ohne Magensymptom.

34. (V) Christine A., 38 Jahre. Vor 22, 17 und 14 Jahren große Hämatemesen. Viele Jahre lang Erbrechen nach dem Essen, hat niemals alte Speisereste beobachtet. Seit 4 Monaten heftige Schmerzen im Kardia,

Erbrechen stärker. Status: 80 Pfd. Im Epigastrium eine recht feste, hühnereigroße Intumeszenz. Keine Retention (?). 25 HCl 34 Ta.

Gastroenterostomia ant. mit Enteroanastomose. 20. II. 1902: Dem oberen Teil der Vorderfläche des Magens entsprechend und auf Curv. min. findet man einen faustgroßen Tumor. Magen außerordentlich adhärent und Pylorus läßt sich nicht palpieren. — 14 Tage später: Ausfüllung absolut geringer. — 1 Monat später: 75 Pfd. Verträgt das Essen gut. — 3 Monate später: 110 Pfd. Aussehen blühend. Ißt alles bei ausgezeichnetem Wohlbefinden. — 9 Monate später: 121 Pfd. do. Kein Tumor zu fühlen. — 2 Jahr 8 Monate später: Hat vollauf ihr Haus versorgen können. 129 Pfd. do. — 3 Jahre später: 130 Pfd. Zustand unverändert ausgezeichnet. — 4 Jahre später: Gewicht zugenommen, befindet sich in jeder Beziehung wohl.

35. (VI) Olaf H., 56 Jahre. Seit einem Jahr starke Schmerzen im Kardia, am häufigsten 3—5 Stunden nach dem Essen. Seit 3 Monaten kopiöse Erbrechen, häufig mit mehreren Tagen Zwischenraum, mit tagealten Speiseresten. Unerträgliche Schmerzen. Niemals Hämatemese. Starke Abmagerung. Status: 100 Pfd. Curv. maj. 3 Fingerbreit unter dem Umbilicus. Retention (5 Tage alt). 12 HCl 30 Ta.

Gastroenterostomia post. 12. II. 1903: Magen dilatiert und dickwandig. Beim Pylorus, auf Duodenum ausgehend, ein kaum hühnereigroßer Tumor, der sich mit festen Infiltraten aufwärts in Lig. hepato-duoden. erstreckt. Übrigens keine Metastasen. Resektion unmöglich. — 6 Wochen später: 106 Pfd. Genießt alles. — 20 Monate später: 135 Pfd. Hat beständig seine Arbeit bei ausgezeichnetem Wohlbefinden vollbracht. Ungewöhnlich guten Appetit, genießt alles ohne Magensymptom. — 2 Jahre 2 Monate später: 135 Pfd. do. — 3 Jahre später: Hat sich fortwährend gesund und frisch gefühlt, kein Magensymptom.

36. (VII) Karen C., 53 Jahre. Dyspepsie seit ihrem 15. Jahr. Hämatemesen, die letzte vor 2 Jahren. Fast immer Druck und Erbrechen. Gute Linderung nach Ausspülung. Im Erbrochenen manchmal alte Speisereste. Hat seit 6 Monaten einen Knoten im Abdomen gefühlt. Seit drei Monaten Bettruhe ohne Wirkung. Seit 6 Monaten Herabsinkungsgefühle. Status: Graugelbes Aussehen. Resistenz im Epigastrium. Curv. min. beim Umbilicus, maj. mitten zwischen dem Umbilicus und der Symphyse. Retention. 42 HCl 82 Ta.

Gastroenterostomia ant. mit Enteroanastomose. 10. XI. 1903: Der Magen ist sanduhrförmig, indem Curv. maj. auf der Mitte tief eingekerbt ist. Zwischen den 2 Logen sehr enge Passage. Die pylorale vollständig in Adhärenzen eingehüllt, zur Hepar und hinteren Bauchwand befestigt. In der Pyloruspartie ist ein ca. hühnereigroßer, stenosierender Tumor zu fühlen, gleichzeitig ist sie derart zusammengeknickt, daß der Pylorus zur Vorderseite des Magens hingedrängt ist. Die kardiale Partie läßt sich zur post. nicht hervorholen. — 1 Monat später: Verträgt alles Essen. — 1 Jahr später: Versorgt einigermaßen ihr Haus. Befinden bedeutend besser als vor der Operation. 94 Pfd. (+ 10). Genießt so gut wie alles. Vor 8 Monaten brachte sie in 14 Tagen blutgefleckte Stückchen auf. Knurren und das

Gefühl von „lebenden" in linker Seite des Abdomen. — 1¼ Jahr später 95 Pfd. Versieht ihre Arbeit gut. Kein Magensymptom außer beständiger Unruhe im Abdomen. — 1¾ Jahr später: 96 Pfd. Ein seltenes Mal Erbrechen. Ab und zu Schmerzen. — 2¼ Jahr später: 94 Pfd. Hat in den letzten 3 Monaten wegen Schmerzen und Unruhe im Abdomen viel zu Bett gelegen. Schleimiges Erbrechen ohne Alimente.

37. (VIII) Niels P., 54 Jahre. Vor ungefähr 5 Jahren Schmerzen und Erbrechen, welche sich am häufigsten des Nachts einstellten, mit allem was er genossen hatte, allmählich verschlimmerten sie sich. Keine Hämatemesen. Hat seine Arbeitskraft vollkommen eingebüßt. Status: 116 Pfd. Außerordentlich angegriffen und ausgehungert. Curv. min. ungefähr durch den Umbilicus, maj. 2—3 Finger breit über der Symphyse. Kein Tumor. Außerordentlich starke Retention. ÷ HCl 40 Ta. + M.

Gastroenterostomia post. (Murphy) 24. XI. 1903:

Enorme Dilatation. Pylorus und Magen sonst natürlich. Im Duodenum, unten längs der inwendigen Seite des Pars perpend. ist eine Intumeszenz zu fühlen (17. XII. löste sich der Knopf los). — 1 Monat später: 130 Pfd. Klagte beständig über Hunger; vertrug jegliche Kost, enormer Appetit. Fühlte die Kräfte zurückwenden und befand sich wohl (gleich nach der Operation wollte er aufstehen und nach Hause!), — 5 Monate später: Ist gesund und ernährt sich als Arbeitsmann. 160 Pfd. Es ist kein Tumor zu fühlen. — 1 Jahr später: Vollständig gesundes Aussehen, arbeitsfähig; befindet sich vollkommen wohl und verträgt jede Kost. — Später ließen sich keine Erkundigungen einziehen.

38. (IX) Lars J., 61 Jahre. Früher für Obstipation behandelt. Seit ca. 5 Monaten Aufblähungsgefühle und ca. 3 Stunden nach dem Essen kleine Erbrechen. — Retention. Schmerzen. Fühlt sich allmählich stark angegriffen. Medizinisch ohne Besserung behandelt. Status: Resistence nach rechts im Epigastrium. Curv. min. 1 Finger breit über, maj. 4 unter dem Umbilicus. Motor. Funktion: 1. ÷ Retention. 2. ÷ Retention. — 3. Recht bedeutende, stinkende Retention. 1901: 33 HCl 45 Ta. 1904: 80 HCl 115 Ta. + Sanguis im Magen und Fäces.

Gastroenterostomia post. 20. I. 1904:

Der Magen liegt vollständig frei unterhalb Colon tr. und Oment. maj. Es ist nämlich Torsion des Colon und Magens vorhanden, so daß Flex. coli d. durch ein langes Gekröse ganz nach oben und hinüber in die linke Seite des Abdomens geschlagen ist. Nachdem die Torsion gehoben ist, findet man normalen Situs. Magen sehr stark dilatiert mit verdickten Wänden. Pyloruspartie walnußgroß, fest, macht eher den Eindruck einer Cicatrix = als eines Tumorgewebes. Keine Metastasen. — 1 Monat später: 134½ Pfd. — 4 Monate später: Gesundes und blühendes Aussehen. Verträgt die Kost ausgezeichnet. + ca. 20 Pfd. — 10 Monate später: 150 Pfd. Wie früher; jedoch etwas Unruhe im Abdomen (starke Obstipation). — 2 Jahre später: 148 Pfd. Ist „ner ös und abgestumpft" geworden. Wird viel von Obstipation geplagt. Kein Erbrechen, Schmerzen 2 u. 3 Stunden nach dem Essen, Unruhe im Abdomen.

39. (X) Dorothea M., 47 Jahre. Als jung Dyspepsie. Vor ca. 2 Jahren zunehmendes Magenleiden mit brennenden Schmerzen, Druck und Er-

brechen, nicht gleich nach dem Essen, wenn sie kleine Portionen ißt. Hat in 4 Monaten wesentlich von Milch und Weißbrot gelebt, keine Besserung. Status: Curv. maj. mitten zwischen dem Umbilicus und der Symphyse, min. gut 1 Finger breit über dem Umbilicus. Reichliche Retention. 19 HCl 48 Ta.

Gastroenterostomia post. 24. III. 1904:

Die Pyloruspartie vollständig mit den Umgebungen verwachsen. Kleinhühnereigroßer Pylorustumor. Lumen ist nicht zu fühlen. Tumor glatt, hat nicht Serosa affiziert. Keine Metastasen. Resektion unmöglich. — 1 Monat später: Wohlbefinden. Verträgt das Essen. — 5 Monate später: + 20 Pfd. Vollständiges Wohlbefinden. — 8 Monate später: 132 Pfd. (+ 22). Hat beständig ihre Arbeit leisten können; befindet sich ausgezeichnet. Ißt jede Kost ohne Magensymptom. Tumor nicht palpabel. — 11 Monate später: 133 Pfd. do. — $1^1/_2$ Jahr später: 139 Pfd. do. — 2 Jahre später: 145 Pfd. Wie früher ausgezeichnetes Befinden.

40. (XI) Henriette M., 41 Jahre. Seit 7 Monaten Erbrechen, hauptsächlich des Nachts, soll Alimente enthalten haben. Schmerzen, saures Aufstoßen. Hat sehr abgenommen und fühlt sich müde. Status: 108 Pfd. Hühnereigroßer Tumor in der Pylorusgegend. Curv. min. etwas über, maj. 3 Finger breit unter dem Umbilicus. Keine Retention (3 Male). ÷ HCl 50 Ta. ÷ M.

Gastroenterostomia post. 23. VI. 1904:

Der Tumor geht vom Pylorus aus, dessen Lumen für einen Finger nicht passabel ist; der Tumor erstreckt sich gleichzeitig 4—5 cm aufwärts längs Curv. min. und aufs Duodenum hinaus. Man ist geneigter an Ulcustumor als an Cancer zu glauben. Resektion unmöglich. — 6 Monate später: 114 Pfd. (+ 6). Hat ihre Arbeit bei gutem Wohlbefinden leisten können. Genießt jederlei Kost ohne Magensymptom. — 10 Monate später: 112 Pfd. Unverändert gutes Befinden. — 18 Monate später: 109 Pfd. (—). Liefert ihre Arbeit. Guter Appetit und genießt jederlei Kost. Hat Erbrechen, ohne Alimente oder sanguis gleich nachdem sie zu Bett gekommen ist oder am Morgen. Keine Schmerzen von Bedeutung. — 20 Monate später: 106 Pfd. Wie früher. Erbrechen nur wässerig, schleimig.

41. (XII) Margrethe S., 22 Jahre. Vor $1^1/_2$ Jahr Erbrechen nach dem Essen und starke Schmerzen. $^1/_2$ Jahr Milchdiät mit Besserung. Im letzten Jahr Wohlbefinden und verträgt das Essen. Niemals Hämatemese. Vor 14 Tagen wiederum Erbrechen und Schmerzen. Status: 104 Pfd. (vor 2 Jahren 140 Pfd.). Rapide Abmagerung; leicht febril. Fester Tumor im Epigastrium. Curv. maj. reicht über den Umbilicus. Retention 40 HCl 55 Ta.

Gastroenterostomia post. 8. X. 1904:

Bei Curv. maj. weiche, rote, inflamm. Glandulae. Ausgebreitete Adhärenzen, besonders zur Hepar. Es ist ein bedeutender Tumor zu fühlen. Resektion unmöglich. — 1 Monat später: 115 Pf. — 6 Monate später: 139 Pf. Kann nun ihre Arbeit als Dienstmädchen versehen. Genießt jederlei Kost ohne Magensymptom. — 1 Jahr später: 137 Pf. do. — $1^1/_2$ Jahr später: Hat sich im letzten halben Jahr vollkommen gesund gefühlt. 142 Pf. Genießt jederlei Kost.

42. (XIII) Anna G., 47 Jahre. Wird eingehender unter Resektion besprochen (bis weiter scheinbare Heilung).

43. (XIV) Christine K., 32 Jahre. Seit 20 Jahren Schmerzen und Erbrechen, hat wiederholt in dem Erbrochenen Blutstreifen gesehen. Anfälle waren periodenweise, zunehmend. Sie pflegte am Morgen auf nüchternen Magen eine Tasse voll klare, schleimige, nicht saure Flüssigkeit zu erbrechen. Abmagerung, Schmerzen. Status: Hämatemese. Curv. maj. erreicht den Umbilicus. Starke Retention 50 (45) HCl 77 (55) Ta. Will sich nicht operieren lassen. — Wurde 8 Monate später wiederum eingeliefert. Retention. + HCl 70 Ta.

Gastroenterostomia post. 5. II. 1905.:

Großer Pylorustumor mit starker Stenose. Keine geschwollenen Glandulae. — 5 Monate später: 130 Pf. Befindet sich vollkommen wohl, ohne Magensymptom. — 10 Monate später: Andauerndes Wohlbefinden mit Ausnahme von etwas Übelkeit nach dem Essen.

II. Bedingte Indikation für Operation.

Fälle, welche sich trotz geeigneter interner Behandlung verschlimmern.

1. Benigne Fälle.

44. (I) Adolfine J., 35 Jahre. Seit mehreren Jahren Druck, Aufstoßen und Diarrhöe. Niemals Hämatemese. Nur Erbrechen nach dem Essen und Schmerzen. Schwergefühle. Seit $1^1/_2$ Jahr wechselnde medizinische Behandlung ohne Besserung. Erbrechen, niemals kopiös, niemals alte Speisereste bemerkt. Keine Hämatemese. Fühlt sich sehr müde und „nervös". Vermehrens Gürtel ohne Wirkung. Status: 89 Pf. Curv. min. in Höhe mit dem Umbilicus, maj. 2 Finger breit über der Symphyse. Keine Retention bei flüssiger Kost. 39 (46) HCl 61 (83) Ta.

Gastroenterostomia post. (40 cm Schlinge) 25. III. 1902:

Ptosis und etwas Dilatation. Der kleine Finger kann nicht den Pylorus passieren. Das Lumen von gut Erbsengröße; die Klappe etwas verdickt und fest. 1 Monat später: 79 Pf. Einzelnes Erbrechen. — $2^1/_2$ Monate später: Ab und zu Erbrechen, Schmerzen im Epigastrium. Empfindet nach modif. Vollkost Übelkeit. — 3 Monate später: Enteroanastomose. Jejunum ist bei der Anastomosestelle in einer Ausdehnung von 10 cm an den Magen festgewachsen. Wegen eines Knicks des Darmes ist die proximale Schlinge im Vergleich mit der distalen bedeutend dilatiert. — 3 Monate danach: Beständig zunehmende Kräfte. Ißt eigentlich alles ohne Magensymptom. — $1^1/_2$ Jahr später: Im letzten Jahr periodenweises Erbrechen und Übelkeit. Wiederholt medizinisch ohne Besserung behandelt. Hat sie wenig gegessen, hat sie das Gefühl, als ob kein Platz mehr vorhanden wäre. Keine Retention. ÷ HCl 26 Ta. Macht einen sehr neuropathischen Eindruck. 3 Jahre später: 88 Pf. Ziemlich gutes Befinden. Hat Appetit und verträgt alles ohne Erbrechen, jedoch immer geringe Schmerzen nach dem Essen. Sehr „nervös".

45. (II) Sine C., 24 Jahre. Seit 4—5 Jahren Dyspepsie. Vor einem Jahr wiederholt bedeutende Hämatemesen. Wiederholt medizinisch ohne

Besserung für Schmerzen und Erbrechen behandelt. Status: Magen etwas gesunken. Keine Retention. 6 Stunden nach Fleisch und Zwetschen zahlreiche Zwetschenreste. 45 HCl 70 Ta.

Gastroenterostomia post. 15. III. 1903:

Pylorus verdickt, Öffnung federkieldick, läßt sich nicht bei Anwendung gewöhnlicher Kraft dilatieren. Bei Curv. min. ein Ulcus mit verdickten Wällen. 5 Monate später: Verträgt gut modifiz. Vollkost. — 20 Monate später: 122 Pf. (+) Befindet sich ziemlich gut. Selten Erbrechen, 2 à 3 Stunden nach dem Essen. — 2 Jahre später: 120 Pf. Arbeitsunfähig. Einzelne Male, mehrere Stunden nach dem Essen, Erbrechen. Magenschmerzen.

46. (III) Anna C., 22 Jahre. Seit 3 Jahren häufig Erbrechen zu verschiedenen Zeiten, hat niemals alte Speisereste gesehen. Soll mehr als 30 Pf. verloren haben. Keine Hämatemesen oder Schmerzen. Wurde längere Zeit medizinisch ohne Besserung behandelt. Macht einen sehr „nervösen" Eindruck. Status: Curv. maj. 2 Finger breit über den Umbilicus, min. geht nach oben unter die Kurvatur. 5 Stunden nach Fleisch und Zwetschen, etwas Zwetschen im Spülwasser. ÷ HCl 20 Ta. ÷ M.

Gastroenterostomia post. 28. XI. 1903:

Der Magen sehr klein und darmähnlich, nicht ptotisch. Die Pylorusklappe stark kontrahiert mit nur federkieldickem Lumen, und man muß eine gewisse Kraft anwenden, um die Klappe so erweitern zu können, daß ein Zeigefinger passieren kann. Keine Cicatricen. — 5 Wochen später: Erbrechen und Übelkeit. — 2 Monate später: Ein sehr typischer hysterischer Anfall. So gut wie keine Kardialgie. — 12 Monate später: 88 Pf. (÷) Beständig keine Kräfte und keinen Appetit. Genießt nur flüssige Nahrung, da feste Schmerzen verursacht. Wenn sie sich gleich nach dem Essen bewegt, Erbrechen. In dem Erbrochenen soll Galle sein. Macht einen außerordentlich neuropathischen Eindruck. — Nephropexie wegen Ren mobilis d. Das Befinden hiernach wie früher.

47. (IV) Christine M., 34 Jahre. Als jung. für Colitis und Ulc. ventric. behandelt. Hat in etlichen Jahren Übelkeit und Erbrechen nach dem Essen gehabt. In dem Erbrochenen soll Blut gesehen sein. Müde, schwindelig und hat Kopfschmerz. Sehr von Erbrechen geplagt. Diätetische Behandlung hat niemals geholfen. Status: Macht einen sehr „nervösen" Eindruck. Curv. maj. 3 Finger breit unter dem Umbilicus, min. zwei über. Keine Retention. ÷ (÷) HCl 10 (55) Ta.

Gastroenterostomia post. 13. V. 1904:

Der Magen ptotisch, nicht dilatiert. Die Pylorusklappe stramm, gibt nicht nach, das Lumen ist für einen Zeigefinger nicht passabel. Im Saccus oment. Spuren verlaufenen Ulcus. — 4 Wochen später: Einzelne Male Erbrechen. — 4 Monate später: Schmerzen waren gleich nach der Operation geringer, nun haben sie wieder bedeutend zugenommen. Starke Empfindlichkeit in Kardia. Gesundes, natürliches Aussehen, guter Ernährungszustand. Macht beständig einen sehr „nervösen" Eindruck. Die Grenzen des Magens wie früher. Keine Retention. — 9 Monate später: So gut wie unverändert. — 18 Monate später: Ganz gutes Befinden, guten Appetit,

Übelkeit, Aufstoßen, jedoch kein Erbrechen. Außerhalb der Essenszeiten unbestimmbare Schmerzen. Homöopathische Behandlung.

48. (V) Christine J., 57 Jahre. Vor 2 1/2 Jahren bedeutende Hämatemese. Ist seitdem bis vor 3 Monaten krank gewesen, da in Kardia ausstrahlende Schmerzen entstanden. Kein Erbrechen. Die Schmerzen treten als Anfälle außerhalb der Mahlzeiten auf. In den letzten 3 Wochen ist die Abführung ein paar Male teerfarbig gewesen. Ist sehr mager geworden. War auf Milchdiät. Status: Geringe Empfindlichkeit im rechten Hypochondrium. Fäces in den ersten Tagen teerfarbig. 50—60 Proz. Hämoglobin.

Gastroenterostomia post. 2. VIII. 1904:

Kein Tumor oder Ulcus im Magen oder Duodenum. Fibröse Pylorusstriktur, läßt sich, selbst bei recht starkem Druck nicht von einem Zeigefinger passieren. — 4 Wochen später: Befindet sich vollkommen wohl. — 5 Monate später: Noch Kräftemangel. Nimmt zu an Gewicht. Genießt jederlei Kost ohne Magensymptom. — 1 Jahr später: do. Allgemeinbefinden nicht richtig gut. Schmerzen, welche von einer Colitis oder einem Uterusleiden zu stammen scheinen. — 1 1/2 Jahr später: Der Zustand so gut wie unverändert.

49. (VI) Josephine N., 26 Jahre. Ist in 3 Jahren wiederholt wegen Ulc. ventr. und Nervosismus auf dem Hospital behandelt. Vor 6 Monaten wurde Operation vorgeschlagen. Hat, unbeeinflußt von der Behandlung, besonders Schmerzen in Kardia gehabt; kein Erbrechen oder Hämatemesen. Status: Einige Empfindlichkeit in Kardia. 6 Stunden nach Fleisch und Zwetschen ist der Magen leer. 17 HCl 88 Ta.

Gastroenterostomia post. 18. X. 1904:

Keine Dilatation, die Wände tüchtig verdickt. Pylorus verdickt, gibt nicht nach, mit Lumen wie ein Bleistift, kann nicht dilatiert werden. — 2 Monate später: Beständig Schmerzen. Medizinische Behandlung ohne Wirkung, befindet sich eher besser bei Vollkost. Sehr „nervös". Stark kutane Hyperästhesie im Epigastrium. Curv. maj. einen Finger breit über dem Umbilicus. — 6 1/2 Monate später: Kann nicht aushalten zu arbeiten. Schmerzen, Übelkeit, Kopfschmerz und starke Spannung im Epigastrium nach dem Essen. — 13 Monate später: Der Zustand so gut wie unverändert.

50. (VII) Grethe T., 43 Jahre. In einem Jahr wegen Dyspepsie mit Ausspülung behandelt. Hat beständig Erbrechen nach dem Essen gehabt. Ist sehr abgemagert. Status: 91 Pf. Starke Empfindlichkeit in Kardia.

Gastroenterostomia post. 17. II. 1902:

Es wird kein Tumor nachgewiesen. — 4 Wochen später: Befindet sich wohl. Verträgt das Essen ohne Gene. — 2 Monate später: 83 Pf. (÷). — 4 Monate später: 89 Pf. Wohlbefinden. — 8 Monate später: 91 Pf. — 3 Jahre später: 86 Pf. Befinden nicht gut. Kein Appetit und genießt nur leichte Kost. 1 Stunde nach dem Essen Schmerzen. Wiederholt Galle-Aufstoßen morgens. — 3 1/2 Jahre später: 83 Pf. Befindet sich besser als vor der Operation. Seltenes gallenfarbiges Erbrechen. Brennen in Kardia und Herzklopfen nach dem Essen.

51. (VIII) Anna J., 25 Jahre. Vor 5 Jahren eine bedeutende Häma-

temese, später geringere. Erbrechen nach fast jeder Mahlzeit, Kardialgien. Im letzten halben Jahr lebte sie ausschließlich von leichter Kost. Status: Sieht angegriffen aus. Curv. maj. beim Umbilicus. Empfindlichkeit im Epigastrium. 9 HCl 12 Ta.

Gastroenterostomia post. 25. VI. 1903:

Der Magen ptotisch. Pylorus passabel. Auf dem Übergang zwischen Antr. pylor. und Duodenum ist ein Knick. Aus diesem Grunde vielleicht Hindernis für die Passage, daher Operation. — 18 Monate später: Keine Kräfte, schlechtes Befinden. Reichliches Erbrechen gleich nach dem Essen, soll in demselben manchmal Sanguis beobachtet haben. Fast immer Schmerzen und Unruhe. — 21 Monate später: do. — 2 Jahre später: Tod. Hatte beständig an Kardialgie, Erbrechen und Obstipation gelitten. Todesursache vermeintlich cerebralen Ursprungs.

52. (IX) Berte H., 38 Jahre. Vor 3 Jahren Hämatemese. Hat sich in den letzten paar Jahren mehreren Operationen unterworfen, darunter 2 auf den Gallenwegen. Trotzdem beständige Schmerzen im Abdomen, besonders unter linker Kurvatur. Treten als Anfälle auf Tag und Nacht. Kein Magensymptom. Status: In desolatem Zustand, vollständig arbeitsunfähig. Curv. maj. 2 Finger breit unter dem Umbilicus, min. 2 über. 50 (60) HCl 100 (100) Ta.

Gastroenterostomia ant. mit Enteroanastomose. 1. IV. 1902:

Die Pyloruspartie adhärent zur vorderen Bauchwand. Von Lig. gastr. colis eine sehr breite und gespannte Adhärenz zum Periton. pariet. Transversale, cicatricielle Einengung von Curv. min. zu Curv. maj., nicht bedeutend, jedoch genügend um für die Passage ein Hindernis zu bilden. — 1 Monat später: 105 Pf. — 2 Monate später: Gleichmäßige Fortschritte. Es gibt Tage, wo sie vollkommen schmerzfrei ist. In den 2 letzten Wochen + 5 Pf. — 2 Jahre später: Leidet an sehr starker Colitis. Ißt und verträgt jegliche Kost, ausgenommen fette. Der Magen scheint am normalen Platz zu liegen.

53. (X) Hansine A., 35 Jahre. Vor 12 Jahren Hämatemese. In 8 Jahren Schmerzen, Erbrechen, Obstipation. Wiederholt hospitalbehandelt. Nephropexia am 16. IX. 1903. Seit der Zeit beständig Erbrechen, worin sie behauptet alte Speisereste gesehen zu haben. Medizinisch ohne Besserung behandelt. Status: 70½ Pf. Sehr „nervös". Linke Hälfte des Magens unterhalb des Umbilicus, rechte in Höhe mit dem Umbilicus. Keine Retention. 20 (20) HCl 50 (65) Ta.

Gastoenterostomia post. 13. XII. 1902:

Curv. min. in der Höhe mit dem Umbilicus. Pylorus für einen Finger passabel. — 4 Wochen später: 75 Pf. — 2 Monate später: 75 Pf. — 4 Monate später: 77½ Pf. Befindet sich wohl, kein Erbrechen. — 8 Monate später: An Gewicht verloren. Erbrechen. Sehr neuropathisches Aussehen.

54. (XI) Inger O., 40 Jahre. 3 Hämatemesen, zuletzt vor 8 Monaten. Kardialgie. In den letzten 4 Monaten medizinisch behandelt. Hat beständig starke Schmerzen in Kardia gehabt, ab und zu Erbrechen nach dem Essen. Status: Empfindlichkeit in Kardia. Curv. maj. beim Umbilicus. Keine Retention. 30 HCl 70 Ta.

Gastroenterostomia ant. mit Enteroanastomose. 10. VI. 1903:

Der Magen scheint dilatiert und gesunken. Pylorus normal, jedoch findet man 3 cm links eine zusammengezogene, hart anzufühlende Cicatrix. — 4 Wochen später: 104 Pf. Vollständiges Wohlbefinden. — 12 Monate später: Hat sich vollkommen wohlbefunden. Versieht ihre Arbeit. Verträgt jederlei Kost. — 16 Monate später: 136 Pf. do. Ab und zu kurzdauernde Schmerzen nach dem Essen. — 20 Monate später: Kein Magensymptom.

55. (XII) Hans N., 62 Jahre. In 7 Jahren Schmerzen unter rechter Kurvatur, gleichzeitig schleimiges Erbrechen. Der Zustand etwas besser nach Milchspeisen in $1^1/_2$ Jahr. Es vergehen doch höchstens 8 Tage zwischen den Perioden, wo er Erbrechen hat. Status: Kein Tumor, keine Retention. 11 (÷, ÷) HCl 44 (36) Ta.

Laparotomia explor. 16. XI. 1903:

Der Magen natürlich. Pylorus nur für die Spitze des Zeigefingers zugänglich und scheint im vorderen Teil etwas mehr voluminös als im hinteren zu sein. — 1 Jahr später: 121 Pf. Lebt hauptsächlich von Milchspeisen (Nierenleiden), da er sonst Schmerzen bekommt. Ein einzelnes Mal Erbrechen. $1^1/_4$ Jahr später: 128 Pf. Zustand unverändert.

56. (XIII) Maren R., 26 Jahre. Hat früher an Dyspepsie mit Erbrechen gelitten, welche ein paar Male sanguinolent gewesen sein sollen. In den letzten paar Jahren 2 mal Nephropexie. Drückende Schmerzen, Erbrechen, nicht sonderlich an die Mahlzeiten geknüpft; ein einzelnes Mal meint sie Reste vom vorhergehenden Tage observiert zu haben. Schmerzen unbeeinflußt von Bettruhe und Diät. Status: Keine Empfindlichkeit in Kardia. Keine Retention. 20 HCl 45 Ta.

Laparotomia c. Gastrolysis. 14. II. 1903:

Der Magen leicht ptotisch, nicht dilatiert. Bei Curv. min. 3—4 cm vom Pylorus eine Cicatrix, von welcher saitenförmige Adhärenzen, welche unterbunden und durchschnitten werden. — $1^1/_2$ Monat später: Wohlbefinden, keine Schmerzen. Verträgt das Essen, Appetit gut. — 19 Monate später: 121 Pf. Ist sehr „nervös". Ist wiederholt wegen Erbrechen hospitalbehandelt. Nun kein Magenleiden.

In 54 Fällen ist Gastroenterostomie vorgenommen, möglichst post. mit kurzer Schlinge; in einem Gastrolyse und in einem anderen nur explorative Laparotomie. Nur einmal ist Murphyknopf angewendet.

Von den 54 Gastroenterostomien endeten 3 mit Tod, welche alle auf Fälle mit Retention kamen. Von diesen 3 war einer (Nr. 27) von 1901 wegen Peritonitis von einem Stichkanal ausgegangen, der zweite (Nr. 11) — ein 66jähr. anämisches Weib, das lange krank gewesen war — an Pneumonie, der dritte (Nr. 20) an „Circulus vitiosus", worauf wir später zurückkommen und sehen werden, daß die Schuld in diesem Fall nicht auf chirurgischer, sondern auf interner Seite liegt, d. s.:

Eine Operationsmortalität von 3,7 Proz., und eine Mortalität im Anschluß an die Operation von 5,6 Proz.

Was die Nachuntersuchung anbelangt, so müssen wir scharf zwischen den Fällen unterscheiden, wo absolute, und denjenigen, wo bedingte Indikation vorhanden gewesen ist. Betreffs der 13 letzten will ich vorläufig, da die Fälle so verschieden sind, keinen Gesamtabschluß machen, sondern verweise auf die Krankenberichte.

Von den 43 Fällen mit absoluter Indikation, endeten die 29 mit Heilung (einer starb doch später an Cancer intestin. (Nr. 3), ein anderer (Nr. 4) an Cancer uteri); 7 sind bedeutend gebessert, 4 sind ungeheilt (Ulc. peptic. jejuni, Hernia ventr., Kompression des Duodenum seitens eines retroperitonealen Tumors, spontane Gastropexie) und 3 sind gestorben. Gegenüber den 14 Fällen von bis auf weiteres Tumor ulceris, muß man sich doch sehr reserviert verhalten, da es selbstverständlich nicht möglich ist zu entscheiden, wie sich der Tumor in der Zukunft entwickeln wird; in mehreren Fällen scheint doch Heilung eingetreten zu sein. — Die Nachuntersuchungen haben dadurch sehr an Wert gewonnen, daß es mir möglich gewesen ist allen Patienten zu folgen, und das spätere Resultat ist wirklich betreffs vieler Punkte vorzüglich und eigentlich merkwürdig zu nennen, wenn man in Betracht zieht, was gemacht ist: Ausschließlich dem Magen einen besseren Ablauf zu schaffen, ohne irgendwie direkt auf die chronischen Veränderungen im Magen zu influieren. Man muß unwillkürlich darüber erstaunen, was sich ein Magen in Richtung von „laisser aller" bieten läßt; sobald ein besserer Ablauf geschaffen ist, sind alle krankhaften Symptome spurlos verschwunden. Selbst in Fällen, wie 23 und 28, wo auf einem, unter der Operation entfernten und augenblicklich gehärteten Stück Schleimhaut Gastritis chronica diagnostiziert wird, gehen nach der Operation, bei gewöhnlicher Kost, augenblicklich alle krankhaften Symptome ohne besondere Behandlung zurück. Hierdurch erhält man einen guten Eindruck von der großen Bedeutung der Retention, zugleich auch, wenn man sieht, daß Jedlicka, der fast beständig seine Operationen ohne Narkose ausführt, kauterisieren oder in die Ulcerationen schneiden kann, ohne daß die Patienten das geringste merken — wenn man mit Schwarz und Brenner sieht, daß sehr adhärente stenosierende Ulcustumores, welche seit vielen Jahren sehr starke Schmerzen verursacht haben, von dem Tage an, wo Gastroenterostomie ohne Lösung der Adhärenzen gemacht ist, vollständig symptomlos werden — und wenn man darauf achtet, daß Carcinome, welche Retention gegeben haben, lange Zeit durch eine, die Retention hebende Gastroenterostomie vollkommen maskiert werden können.

II.

Wir gehen nun zur näheren Betrachtung der Fälle über, in denen nach der Gastroenterostomie entweder keine Besserung oder Tod eingetreten ist. Die Ursachen können teils prä-, teils postoperativ sein. Zu den letzteren sind zu rechnen:

1. Ulcus pepticum jejuni;
2. spontane Gastropexie;
3. sekundäre Verengerung der Anastomose;
4. chronische Achsendrehung der Dünndarmschlinge;
5. Diarrhöen;
6. Eindringen von Galle oder Pankreassaft in den Magen;
7. Peritonitis;
8. Blutungen von den Wundflächen im Magen und Darm.

Zu den präoperativen gehören:

9. das schlechte Allgemeinbefinden des Patienten;
10. zu große Schlaffheit und Dilatation des Magens (9 und 10 sind so gut wie immer die prädisponierenden Ursachen zum Entstehen des sogenannten „Circulus vitiosus").

Wohl zu beiden in gleich hohem Grad gehörend steht:

11. Pneumonie.

Bei den Ulcera peptica jejuni, mit denen wir uns zuerst beschäftigen wollen, finden wir eine Komplikation, welche, obwohl Aciditätsverhältnisse und ähnliches keine Rolle zu spielen scheinen, bisher nur bei benignen Leiden beobachtet ist, wo sie teils ganz akut, sogar mehrere Jahre nach der Gastroenterostomie den Tod der Patienten herbeiführte, teils wiederum außerordentlich starke Ulcusleiden hervorrief. Die Zahl der mitgeteilten Fälle ist vorläufig nicht sehr groß; aber einerseits ist die Frage ja verhältnismäßig neu, anderseits sind nicht alle Formen, besonders die akuten, leicht zu diagnostizieren, welche sich unter jeder Perforationsperitonitis verbergen können. Und aus folgendem ist sogar ersichtlich, wie außerordentlich leicht etwas ganz Zufälliges in einen Bericht kommen kann. Wenn Petersen-Machol (Czerny) schreiben: „Wir haben bei unseren 104 Gastroenterostomien post. mit kurzer zuführender Schlinge noch keinen Ulcus pepticum im Jejunum beobachtet", so lautet dies ja vielsagend. Aber kurze Zeit darauf erscheint der Jahresbericht der Heidelberger Klinik von 1902, wo Czerny 3 Fälle mitteilt, welche nach dem Erscheinen der Peter-

sen-Macholschen Arbeit zu seiner Kenntnis gelangt waren (einer der Fälle gehört doch vielleicht zu einer früheren Serie).

1904 veröffentlichte Tiegel eine Arbeit über die bisher gekannten (deutschen) Fälle, im ganzen 22. Zu diesen fügt Gosset 1906, Fälle bei Mayo-Robson, Jahr (Krause), Eiselsberg, Herczel, Kaufmann und einen eigenen vom Jahre 1905, zwei bei Hahn und einen bei Queny vom Jahre 1902. Außerdem fand ich einen Fall bei Cackovic, Fraenkel, Wendel, Brunner und Kreuzer (Krönlein) — die 3 letzten vom Jahre 1906. Selbst haben wir folgenden Fall, in dem es mir nicht möglich ist, die nach der Operation aufgetretenen Symptome auf andere Weise zu deuten.

Fall 19. Anna L., 17 Jahre. Seit vielen Jahren starke Erbrechen gleich nach dem Essen. Vor 3 Jahren große Hämatemese. Nach jeder Mahlzeit Schmerzen. Hat 1 Jahr lang am Morgen Ausspülungen erhalten; das Erbrechen hörten auf, so daß es seit 3 Monaten nicht kam. Im Spülwasser am Morgen in der Regel alte Speisereste. Der Zustand hat sich in den letzten Monaten verschlechtert, kann absolut keine Arbeit verrichten. Status: Curv. maj. 3 Finger breit unter dem Umbilicus. Keine Retention, jedoch während der ganzen Nacht starke Schmerzen (siehe Anamnese). 15 HCl 93 Ta.

Gastroenterostomia post. 10. IX. 1904:

Magen ptotisch, dilatiert mit verdickten Wänden. Pylorus kaum für einen Bleistift passabel. Adhärenzen. — 4 Wochen später: Verträgt gut Vollkost ohne Roggenbrot. Kein Magenleiden, befindet sich wohl. 95 Pfd. Entlassung. — 4 Monate später: Fuhr nach der Entlassung in einem sehr wenig federnden Wagen von der Eisenbahnstation nach Hause (8 Kil.). Da sie etwas gefahren hatte, wurde ihr schlecht, sie bekam Schmerzen im Abdomen und wurde ohnmächtig; Temp. am Morgen 40. Lag einige Tage, fühlte sich dann einigermaßen wohl und stand auf. 2 Monate später wurde sie zufällig von einem Arzt untersucht, welcher noch jetzt Fieber von ca. 38,5° konstatierte. Links von der Cicatrix wurde eine faustgroße sehr empfindliche Intumeszenz gefühlt, welche den Eindruck machte, als ob sie mit der Bauchwand zusammen lag. Bei Umschlag und Bettruhe verschwanden Tumor und Fieber, und sie fühlte sich bedeutend besser als vor der Operation, jedoch beständig Übelkeit und Schmerzen. — Fünf Monate später: Wiederum eingeliefert. Keine Retention (keine Schmerzen während der Nacht). Aufblasen: So weit ersichtlich, liegt Curv. maj. 2 Fingerbreit unter, min. 3 über dem Umbilicus. Keine Ausfüllung zu fühlen. — 10 Monate später: Hat in der Zwischenzeit 2 Hämatemesen gehabt, jetzt geht es ihr gut; ab und zu Schmerzen, jedoch kein Erbrechen. 99 Pfd. — 14 Monate später: Hat sich während der ganzen Zeit schlecht befunden, Schmerzen gehabt und nichts genießen können. Hat fast während der ganzen Zeit zu Bett gelegen. — 15 Monate später: Wiederum zur Behandlung aufgenommen.

Das will sagen im ganzen 44 Fälle[1]) (von denen 39 der germanischen Literatur angehören); 38 mal liegt Bericht vor, bei welcher Modifikation der Gastroenterostomie Ulcus jejuni aufgetreten ist:

27 mal bei Gastroenterostomie ant.
10 „ „ „ post. und
1 „ „ „ en γ.

Von den 27 Gastroenterostomia ant. waren die 11, von den post. eine mit Enteroanastomose verbunden.

Will man daher entscheiden, welche Modifikation der Gastroenterostomie man benutzen will, um Ulcera jejuni zu vermeiden, so scheint Obenstehendes in hohem Grade zum Vorteil für post. zu sprechen, zumal da, soweit ich übersehen kann, eine bedeutend größere Anzahl post. als ant. vorgenommen ist. Und nach Tiegel veranlaßte die Mitteilung über die ersten Ulcera jejuni Mikulicz, welcher früher Vorkämpfer für ant. gewesen war, diese bei den gutartigen Leiden zum Vorteil für post. aufzugeben.

Eiselsberg, der 91 Gastroent. hat, zieht (nach Clairmont 1905) post. (80 Proz.) vor. Maragliano (Krause) hat 26 ant. und 2 post. Stich (Garré) 29 Wölfler, 26 Hacker. Trendel: Nach Petersens Empfehlungen sind auf Bruns Klinik im Jahre 1901 in Mehrzahl der Fälle post. gemacht. Nach Schönholzer wendet Krönlein nun nur post. an. Steudel benutzt nur ant., wenn es nicht möglich ist, post. zu machen (96 zu 14 ant.); Czerny hat im ganzen 215 Gastroenterostomien post. gemacht. Körte (84 Gastroent.) hat früher ant. benutzt, ist jedoch seit einer Reihe von Jahren dazu übergegangen, nur post. zu benutzen. Bauzhaf: Für Steinthal ist Gastroenterostomia post. „die Operation

1) Seitdem habe ich nämlich weitere Fälle von Rotgans (1905), Graser (1906), Delaloye (1906) und Stauder (hier trat eine Fistula gastrocolica auf) angegeben gefunden. Auch hat Kraft (1906) einen Fall (Mors).

In Grasers Fall war 4 Jahre vorher Gastroenterostomie post. gemacht. Bei der Sektion fand man den Ulcus jejuni in dem Anfangsteil des mit dem Magen verbundenen Jejunums. Die Ulceration war 2 Pfennig groß und in deren Boden eine frisch arrodierte, noch mit einem Blutpfropfen gefüllte Arterie; gleichzeitig war das Ulcus perforiert. — In Delaloyes Fall war Gastroenterostomie ant. vorgenommen. Der Pat. hatte 4 Jahre nach der Operation einen Anfall, der einer Perforationsperitonitis glich. 6 Jahre später plötzlicher Tod. Es wurde ein faustgroßer Tumor auf linker Seite der Linea alba gefunden. Perforation des Ulcus jejuni, der an der Stelle der Anastomose und am angrenzenden Teil der vernähten Dünndarmschlinge lag.

Czernys, von Tiegel mitgeteilten Fälle werden außerdem von Kramer besprochen. Nach Delaloye teilt Lieblein 3 Fälle bei Cackovic mit, während ich oben bei Cackovic nur einen angegeben habe.

der Wahl". Hartmann macht nur ant., wenn es wegen des Umfangs der Krankheit nicht möglich ist, post. zu machen (12 zu 40). Schmitt hat seine 40 letzten Gastroenterostomien ad mod. Hacker-Petersen ausgeführt. Lorenz (Hochenegg) 90 Gastroent.: „Es wird immer bei uns, wenn es irgend möglich ist, post. ausgeführt." Herczel hat 151 Gastroenterostomia post., darunter 59 bei nicht malignen Leiden. Mayo-Robson teilt ca. 500 Magenoperatioonen mit, von denen Gastroenterostomie ad mod. Hacker-Petersen ausgeführt ist. Kreuzer (Krönlein hat in 74 Gastroenterostomien bei benignen Leiden 66 Male post. gemacht. Prof Schou, der prinzipiell immer, wenn es möglich ist, post. ausführt, hat 61 post. und 19 ant. Exner (Gussenbauer) hat 55 post. und 20 ant. und infolge Noetzel macht Rehn immer post. Kelling hat 61 Gastroent., wovon 40 post. Kocher 137 Gastroent. mit 29 post. Hacker selbst 159 Gastroent. post.

Bei einer Gastroenterostomie machen wir den Magen geradezu größer, wir fügen ein neues Stück Schleimhaut ein, welches sich gegenüber den Chymus wie die des Magens verhalten soll, obwohl es nicht zur Aufnahme von Mageninhalt gebaut und gewöhnt ist, bevor dieser mit Galle und Pankreassaft gemischt ist. Aus diesem Grunde mußte man auch die Hacker-Petersensche Gastroenterostomie wählen um ein möglichst kurzes Stück der Schleimhaut zu erhalten, welche einigermaßen an Säureneinwirkung gewöhnt war.

Nach Tiegel aber lag der Ulcus 10 mal auf der Gastroanastomosestelle und einmal bei der Enteroanastomose. In den übrigen Fällen lag er in der Jejunumswand, meistens in unmittelbarer Nähe der Anastomose, nur von dieser durch einen schmalen Streifen intakter Schleimhaut getrennt; in einem Fall doch 7 cm davon entfernt. In Kreuzers Fall lag das Ulcus ebenfalls auf der Anastomosestelle, und in den weiteren 9, von Gosset mitgeteilten, wurden die Ulcerationen in den 5 Fällen, über welche Aufklärungen vorliegen, 3 mal bei der Anastomose und 2 mal gerade in der Nähe derselben gefunden (siehe auch die Fußnote S. 353).

Ich will nicht näher auf die Ätiologie eingehen, welche für die Ulcera ventriculi, so gleichartig wie diese gebaut sind, dieselbe zu sein scheint; sondern nur ein Kausalitätsmoment besprechen, auf welches sicherlich Rücksicht zu nehmen ist.

Fleiner führt mehrere Fälle an, welche zeigen, daß sich Magenulcerationen auf der Verwachsungsstelle für peritoneale, im Anschluß an eine Appendicitis entstandene Adhärenzen in der Pylorusgegend entwickelt haben, und Rasmussen hat Ulcerationen an Stellen gesehen, welche dem Verlauf einer Schnürfurche auf dem Magen entsprachen. Ganz analoge Beobachtungen sind bei Hernia epi-

gastrica gemacht. König hat gefunden, daß die „eigentlichen Hernien, welche Magenleiden hervorriefen, entweder in der Tiefe des Bruchsackes einen kleinen gestielten Omentklumpen haben, oder man findet auch einen Netzstrang im Sack, der eventuell an den Rand der Bruchpforte festgewachsen ist. Dieser Strang ging in den Fällen, wo wir ihn verfolgen konnten, zur großen Kurvatur des Magens, so daß er bei den Bewegungen des Magens stark in die Kurvatur zog; und die Symptome verzogen sich erst bei vollständiger Lösung dieses Stranges." Kelling meint, daß eine Hernia epigastrica einen Irritationszustand des Magens herbeiführen kann, welcher auf die Bildung eines Ulcus günstig einzuwirken vermag, und ähnliche Anschauungen haben Mikulicz und Berg aufgestellt.

Hierdurch kann man auch besser verstehen, warum diese Hernien bald symptomlos sind, bald in Verbindung mit so vielen Abdominalleiden gefunden werden, welche ganz anderen als den von Boas geglaubten zuzuschreiben sind: „Häufig sieht man, daß sich im Anschluß an diese Hernien Neurasthenie, Hysterie oder Hypochondrie entwickelt. Sehr häufig beobachtete ich bedeutende Reduktion des Gewichts, offenbar artefizieller Art (infolge Essensangst oder ähnlichem)."

Bloch begründet seine Auffassung, daß wir Ulcera am häufigsten bei der kleinen Kurvatur antreffen, damit, daß sich diese unter Kontraktion und Dilatation wesentlich unverändert hält, da die Magenwand hier teils bei ihren zwei äußeren Punkten Cardia und Pylorus befestigt ist, teils in ihrer Stellung von der Hepar, welche die Partie um Curvatura min. ausfüllt, niedergehalten wird. Entsteht nun in der Schleimhaut Erosion oder dergleichen, so vermag sich, nach Blochs Hypothese, die Muskulatur nicht zusammenzuziehen und die Schleimhaut der anstoßenden Partien kann daher nicht den Riß decken oder: der Magensaft kann die entblößte Partie andauernd angreifen.

„Erinnern wir uns nun gleichzeitig Max Matthes' Tierversuche und des Umstandes, daß das Oberflächenepithel des Magens die Gewebe gegen die Einwirkung des Magensaftes beschützt, so werden wir teilweise erklären können, wie die Magenwunde entsteht, und weshalb sie am häufigsten bei der kleinen Kurvatur chronisch wird. Wir wissen von Max Matthes Versuchen, daß, sobald das nicht schleimhautbedekte Gewebe mit dem Magensaft in Berührung kommt, sich die Muskulatur zusammenzieht, so daß die umliegende Schleimhaut die Wunde deckt. Hierdurch wird der Magensaft ferngehalten und die Wunde heilt schnell."

Analog hiermit berichtet Clairmont über einen Fall mit Ulcus duodeni, wo eine Kompression des Duodenum nicht nur Stenose hervorrief, „sondern auch die Entwicklung der Ulceration begünstigte oder vielleicht sogar direkt hervorrief."

Etwas Ähnliches erhält man außerordentlich leicht bei einer Gastroenterostomie bei und in der Nähe der Anastomose, wo Ulcera jejuni fast als absolute Regel lokalisiert sind. So waren in beinahe allen Fällen von Gastroenterostomia post. die Darmschlinge möglichst kurz genommen, die 3 waren sogar Petersens'. Unter Füllung und Bewegungen des Magens wird die Anastomosestelle selbstverständlich gestrammt, gewissermaßen fixiert, und entsteht nun eine Erosion oder ein Riß, was ja unter der Operation geschehen kann, so ist es leicht begreiflich, daß wir dasselbe Verhältnis, wenn auch nicht so konstant, fast mehr intensiv als bei Curv. min. bekommen können. Und bedeutend gefährlicher, teils weil die Wand im Jejunum dünner ist (Steinthals Fall perforierte am 10. Tag!), teils weil es hier unter den Bewegungen des Magens schwerer zu Adhäsionen kommt. Anderseits findet man in mehreren der Krankenberichte erwähnt, daß die Anastomose in Adhärenzen eingelagert lag — sind diese primär, wodurch die ganze Anastomosepartie sofort fixiert wird, so läßt sich die Ulceration schon dadurch erklären.

Bei Gastroenterostomia ant. kommt es bei der ca. 50 cm langen Schlinge leicht zu Knick, Adhäsionsbildung und dergl., welche dieselben fixierten Verhältnisse nach sich ziehen können; und da sich überdies nach Kocher der Darm unter der Anastomosestelle kontrahiert, so wird der Ulcerationsprozeß auch dadurch begünstigt, daß im oberen Darmabschnitt Retention und längere Einwirkung des Mageninhalts entsteht. Wird eine Enteroanastomose hinzugefügt, erhält ant. ein Minus mehr, indem der Duodenalinhalt dadurch direkt in die abführende Schlinge unter Umgehen der Darmpartie geleitet wird, welche zwischen der Gastro- und Enteroanastomose liegt oder: man erhält das unglückliche Verhältnis wie bei Gastroenterostomie en γ, daß ein Darmstück direkt dem Mageninhalt ausgesetzt wird. Und gerade diese Darmpartie erwies sich nach Tiegel als die gefährlichste Stelle, und er meint, den Grund in dem so häufigen Vorkommen von Ulcera jejuni (6) in Mikulicz' Klinik darin zu finden, daß bei den gutartigen Leiden immer ant. mit Enteroanastomose gemacht wurde.

Der Zeitraum zwischen der Operation und dem ersten Auftreten der Ulcus jejuni-Symptome (denn dieser kann selbstverständlich lange latent sein) liegt zwischen 10 Tagen und 8 Jahren.

Sie können sich ganz plötzlich durch Perforation zu erkennen geben, wie in einem Fall bei Tiegel während des Zeitungslesens, mehr subakut wie in Prof. Schous Fall, oder ganz chronisch, in der Regel mit dem Erscheinen von Entzündungstumoren. Man hat das Wiederauftreten der Retention dadurch beobachtet, daß der Ulcus an der Anastomosestelle saß oder Fäces-Erbrechen nach Perforation ins Colon transversum hinein. 8 der Tiegelschen Fälle waren rezidivierende. Von Gossets 29 Fällen, von denen man etwas Näheres weiß, endeten 10 mit Tod, bei mehreren der anderen wurde ein sehr schlechter Allgemeinzustand gefunden, und in einem Fall trat erst nach der sechsten Operation Heilung ein. Zugleich endeten Grasers, Delaloyes und Krafts Fälle mit Tod.

Daß man anderseits nicht die Diagnose Ulcus jejuni ohne Autopsie stellen soll, zeigt z. B. ein Fall von Jedlicka, wo am 4. Tag nach einer Gastroenterostomie ein Ulcus auf vorderer Funduswand perforierte und durch Peritonitis zum Tod führte.

Da nun Ulcera jejuni in bedeutend überwiegender Anzahl bei Gastroenterostomia ant. eintreten, so sollte in der Regel post. benutzt werden, besonders da diese in der Petersenschen Modifikation Verhältnisse bietet, welche sich den natürlichen soweit wie möglich nahe kommen. Um jedoch zu vermeiden, daß die Schlinge zu stark gespannt wird und um möglich ein Ziehen auf der Anastomosestelle zu vermeiden, sind Kellings Untersuchungen über den Kontraktionszustand des Darms sicher etwas zu berücksichtigen. Kelling fand nämlich, daß man beim Ziehen in einen lebenden Darm, bald eine Dehnungsgrenze fühlt, welche der Punkt ist, wo der elastische Widerstand der Muskeln überwunden ist und Serosa Mucosa gespannt werden: „Infolge der Dehnung ziehen sich in der Regel die Längsmuskeln des Darmes zusammen und zwar habe ich gefunden Werte bis zum Dreifachen. Spontaner Wechsel des Kontraktionszustandes bis aufs Doppelte ist etwas ganz Ungewöhnliches. Ebenso kann die Ringmuskulatur Differenzen bis aufs Dreifache aufweisen. Man begreift also unschwer, daß man bei einer Hackerschen Gastroenterostomie sehr leicht eine zu kurze Schlinge nehmen kann, wenn man die erste Jejunalschlinge in dem gegebenen Kontraktionszustand in bequemer Anfassung an den Magen annäht. Für die Füllung, bei welcher sich die Längsmuskulatur kontrahiert, ist dann die Schlinge zu kurz." Man soll sich deshalb jedoch nicht verleiten lassen, post. mit langer Schlinge zu brauchen — wodurch post. alle ant. Mängel bekommt —; in zwei unserer Fälle, wo sie ausgeführt wurde, entstand derart auf Grund von Adhärenzenbil-

dung ein chronischer Ileus, so daß später eine Enteroanastomose gemacht werden mußte.

Wir kommen nun zu der Gefahr, welche in der sekundären Gastropexie liegen kann; jedoch müssen wir hier erst die Gastroptosen etwas näher betrachten, die man auf folgende Weise einteilen kann:

I. Gastroptosis verbunden mit Retention.
   a) Die Retention ist der Ptosis wegen einer Knickbildung beim Pylorus zuzuschreiben.
   b) Die Retention ist einer Stenose anderen Ursprungs zuzuschreiben (cicatricielle oder Kompressionsstenose, Klappenbildung etc.).

Wird die Retention sowohl in a wie b beseitigt, so kann die Ptosis bestehen bleiben, ohne Symptome zu geben.

II. Gastroptosis ohne mit Retention verbunden zu sein.
   a) Kann ganz symptomlos sein.
   b) Kann zusammen mit krankhaften Symptomen gefunden werden, welche teils zurückzuführen sind auf:
      1. einen „nervösen" Zustand, teils
      2. der Gastroptosis als solche zuzuschreiben sind.

Dasselbe läßt sich für die Nephroptosis aufstellen, wenn hier die Retention etc. mit dem entsprechenden erstattet wird, daß die Niere durch ihr Hinabsinken Veranlassung zu Schmerzen und Hydronephrose geben kann.

Ebensowenig berechtigt es selbstverständlich angesehen werden kann, eine Niere oder einen Magen zu pexieren, wenn die Symptome auf einen rein „nervösen" Zustand beruhen, denn da kann man ebensogut eine Costa decima fluctuans festnähen, ebenso berechtigt kann es a priori erscheinen zu pexieren, wenn die Symptome einer Retention in dem ptotischen Magen durch Knickbildung beim Pylorus zuzuschreiben sind, oder in der Gastroptosis als solche liegen. Die letzte Indikation liegt vollkommen außerhalb des Rahmens dieser Arbeit; ich soll nur hervorheben, wie schwer es sein muß, den Zustand hier gegen einen rein „nervösen" abzugrenzen, und wir sollen später sehen, welche Gefahren einem solchen Patienten durch Pexieren bereitet werden können.

An und für sich ist die Ptosis absolut nicht als klinisch-pathologisch aufzufassen. Es ist ja eine mehr als tagtägliche Erfahrung daß sie vollständig symptomlos verlaufen kann und auf viele Fälle mit Ptosis lassen sich sicher Strümpells Worte anwenden: „Nicht das Magenleiden macht den Menschen zum Hypochonder, sondern die Hypochondrie macht den Menschen zum Magenkranken." Und wie wenig die Ptosis häufig zu bedeuten hat, zeigen am besten diejenigen Fälle, wo gleichzeitig Retention vorhanden ist. Wird diese z. B. durch Gastroenterostomie beseitigt, so können alle Symptome mit einem Schlage verschwinden — und die Ptosis ist doch wie vor der Operation vorhanden; diesbezügliche Beispiele finden wir später angeführt. Soll Gastroptosis daher wirklich von einem Inanitionszustand begleitet sein (Rovsings „Gastroptosekachexie"), so ist notwendigerweise ein Zwischenglied einzuschalten, welches entweder ein „nervöser" Zustand sein muß, wie er bei den anderen Ptosen zu finden ist, und wo das Primäre sicher mehr ein zentrales als ein abdominales Leiden und die Ptosis ein zufälliger Fund ist — oder ein organischer Zustand: Eine Knickbildung beim Pylorus oder Duodenum (ich sehe nämlich von den anderen Stenosen ab, deren Entstehen nicht der Ptosis zuzuschreiben ist).

Die Differentialdiagnose zwischen diesen läßt sich nicht mittels eines Teiles vager Symptome stellen, welche für alle Magenleiden mehr oder weniger gleichartig sein können, sondern nur durch eine Retentionsprobe; und man sieht leicht, wieviel es bei der chirurgischen Behandlung bedeutet, ob man eine bestimmte Indikation hat: die Retention zu beseitigen, oder nur mehr vage Symptome angreifen soll.

Ich führe folgende Beispiele an:

Steudel: Fall 5. Starke Retention und Dilatation. Gastroenterostomie. Befindet sich 2 Jahre später in jeder Beziehung wohl, absolut keine Retention. Der Fundus steht ungefähr mitten zwischen dem Umbilicus und der Symphyse, Curv. min. 1 Finger breit über dem Umbilicus.

Rencki, Fall 11. 37jähr. Mann. 1 — 2 Liter große Erbrechen. Curv. maj. 2 Fingerbreit über der Symphyse, min. in Höhe mit dem Umbilicus. Starke Retention. Gastroenterostomie: Ptosis und starke Dilatation. „Die Ptosis, welche früher durch die Belastung der Retention hervorgerufen worden war, ging mit Curv. min. 2 Finger breit über den Umbilicus zurück. Gleichzeitig nahmen die Magendimensionen ab (Curv. maj. 3 Fingerbreit unter dem Umbilicus) und die Retention verschwand."

Petersen-Machol. Fall 10. Retention. Curv. maj. 3 Finger breit unter dem Umbilicus. Gastroenterostomie: Pylorus stenosiert und zur

Unterfläche der Hepar hinaufgezogen. Der Magen steht tief und ist dilatiert. $1^1/_2$ Jahr später: + 56 Pfd. Ausgezeichnetes Befinden. Curv. maj. 3 Finger breit unter dem Umbilicus.

Rooving (1. Gastropexie-Fall). 34jähr. Weib. — „Ihr Magenleiden verschwand fast, wenn sie sich niederlegt, kehrt jedoch zurück, sobald sie aufsteht und nimmt im Laufe des Tages an Intensität zu. Sobald sie ißt, wird das Gefühl der Schwere ganz unerträglich, und obwohl sie niemals nach dem Essen sich erbricht oder eigentliche Schmerzen hat, fürchtet sie sich doch davor zu essen und genießt nur ganz wenig." Curv. min. wurde 3 cm unter dem Umbilicus gefühlt, maj. lag gerade über der Symphyse. Operation: Die Kardiapartie des Magens ist zu einem langen Rohr ausgezogen; der erste Teil des Duodenum war stark nach unten verrückt, wodurch beim Übergang zum fixierten Teil des Duodenum ein starker Knick entstand. Keine bedeutende Dilatation, der Pylorus fühlt sich natürlich und permeabel an. —

Hier hat nicht die Ptosis als solche Kachexie hervorgerufen, sondern die Knickbildung, die durch die Stenose und die daraus folgende Retention sie hervorgerufen hatte. Und hat man hier nicht die Retention gefunden, so liegt dies wohl in ihrer Furcht zu essen. — Bis zum 1. März 1905 hat Prof. Schou 54 mit Gastroenterostomie behandelte „benigne" Fälle. Unter diesen finden wir Gastroptosis 27 mal, darunter 21 mal zusammen mit Retention angegeben. Von diesen 21 sind die 18 entweder vollständig genesen oder weisen keine Symptome auf, welche irgendwie mit der Ptosis in Verbindung zu setzen sind, welche bei mehreren sehr bedeutend war. Von den 3 anderen bekam einer Ulcus jejuni (Nr. 19), ein zweiter (Nr. 27) starb kurz nach der Operation. Und vergleicht man den Zustand bei dem dritten (Nr. 12) mit dem postoperativen Befinden bei zwei anderen (Nr. 46 und 49), bei denen absolut keine Gastroptosis vorhanden war, so finden wir, daß in den Symptomen, welche sich nach der Operation hielten, eigentlich absolut kein Unterschied ist.

Ich habe 13 nichtoperierte Gastroptosisfälle untersucht, wo keine Retention gefunden wurde. 7 derselben ließen sich verfolgen: Die 5 waren später von dem damaligen Magenleiden befreit, 1 hatte 4 Monate später beständig kardialgische Schmerzen, schlechten Appetit, kein Erbrechen. Bei dem 7. schien die starke Gastroptosis ein Leiden gezeitigt zu haben, das auf eine Knickbildung deuten kann.

Betreffs der Gastropexie für Knickbildungen beim Pylorus durch die Gastroptose, will ich erst daran erinnern, daß es ausgesprochen ist, daß breite Adhärenzen zur Serosa der vorderen Bauchwand keine Schmerzen hervorrufen. Es sieht daher merkwürdig aus, daß man da unter 1. Relaparotomie im unten angeführten Fall 3 starke Adhärenzen vom Magen und Colon zur vorderen Bauchwand gefunden werden, anführt: Da man vermutet, daß ihre Schmerzen von diesen stammen, werden sie gelöst. Danach will ich auf die soeben besprochene Blochsche Hypothese betreffs des Grundes verweisen, daß Ulcerationen am häufigsten bei der kleinen Kurvatur angetroffen werden,

eine Hypothese, welche von Fleiners und den Beobachtungen anderer bei Adhäsionen gestützt wird. Und bei der Gastropexie nach Rovsing bildet man gerade eine breite, fixierte unbewegliche Fläche.

Ich kann keine weiteren Beweise für diese mehr theoretischen Betrachtungen anführen, und erwiesen sich daher die praktischen Resultate gut, so hätte man in der Gastropexie, gleichviel ob ad mod. Duret, Bier oder Rovsing ausgeführt, in geeigneten Fällen einen der denkbar prächtigsten Ablöser für die Gastroenterostomie; denn ohne besonders die physiologischen Verhältnisse zu verändern, würde sie sofort und gleichzeitig eine eventuelle Retention und die Unannehmlichkeiten beseitigen, welche in der Ptosis liegen. Aber leider sagen selbst die wenigen Fälle, welche zu meiner Disposition stehen, das Entgegengesetzte.

Ich verweise hier erst auf die soeben zitierten Fälle bei Rencki und auf folgende Äußerungen bei Körte (von 1901): „Bei starker Gastroptosis in Verbindung mit Pylorusstenose und Ektasie kann es angezeigt sein, zusammen mit der Gastroenterostomie Versuch zu machen, den sehr hinabgesunkenen Magen im oberen Teil der Abdominalhöhle zu fixieren. Dies wurde in Fall 16 auf die auch von Rovsing angegebene Weise ausgeführt. Das Resultat erwies sich als gut. In einem anderen Fall wurde es ad mod. Bier gemacht. Das Wesentliche war in beiden Fällen die Gastroenterostomie." Im Gegensatz hierzu hat Körte in einem Fall, welcher 1906 mitgeteilt ist, nur Gastroenterostomie vorgenommen: Der Patient hatte Dilatatio ventriculi und Gastroptosis. Curv. maj. 3 cm unter dem Umbilicus. Der Pankreas ließ sich oben über Curv. min. palpieren. Gastroenterostomia post.: Es wurde bei der Operation festgestellt, daß sich keine Pylorusstenose vorfand. Infolge der Gastroptosis war auf dem Pylorus ein Knick entstanden, und dieser hatte zur fortschreitenden Dilatation geführt.

Hiernach scheint die Gastropexie einem so ausgezeichneten Chirurgen wie Körte nicht angesprochen zu haben; und in deutscher Literatur habe ich über diese Operation nichts Besonderes angeführt gefunden.[1])

---

1) Jedoch teilt Gelpke neulich mit, daß Beyer 4 Fälle ad mod. Bier mit gutem Resultat operiert hat, ebenfalls sollen mehrere Amerikaner (Copley, Stelle, Francini, Walker) Gastropexie gemacht haben (nichts bezüglich der Methode). Gelpke hat 5 Gastropexien (wie es scheint nach seiner eigenen Methode) mit Pyloroplastik verbunden gemacht. In Fall 5, mit blutigen Erbrechen (vikariierende Menstruation!) und „ausgesprochene Hysterie", hörten die krankhaften Symptome sofort auf, nach einigen Wochen Rezidiv. — Behandlung mit Suggestion und Hypnose(!). Im Jahre darauf wurde Gastroenterostomie gemacht, welche ein Jahr später vollständige Symptomlosigkeit ergeben hatte (ein merkwürdiger Fall von Hysterie!!). Fall 6 und 7 hatten resp. „Magen extrem erweitert" und „Magendilatation auf Grund von Narbenstenose. Fall 8 und 9 sind 1906 operiert.

Die Gastropexie ist jedoch nicht ohne weiteres mit der Nephropexie zu vergleichen, da die Niere ja ein stabiles sezernierendes Organ ist, während die dominierende Funktion des Magens in dessen motorischen Leistungen liegt. Man denke nur an Kellings vorzüglichen Vergleich des Magens mit einer Gummiblase, welche sich zur fixierten Linie zusammenzieht, deren äußere Punkte Cardia und Pylorus sind und wo wir die Kontraktion senkrecht zur Stromrichtung haben. Hieraus ist leicht ersichtlich, daß sehr nachteilige Kontraktionsverhältnisse geschaffen werden müssen, wenn der Magen ad mod. Rovsind durch eine breite Partie zur vorderen Bauchwand fixiert ist, wie Prof. Schou sagt: „Demnächst nimmt die Gastropexie durchaus keine Rücksicht auf den Zustand der Magenmuskulatur, ja sie schafft sogar durch die ausgebreiteten Adhärenzen Schwierigkeiten für die Entleerung, indem die adhärente Partie des Magens in motorischer Beziehung als paralysiert betrachtet werden muß (Hartmann und Saupault)." Und schlimmer wird es, wenn die Magenmuskulatur im voraus schwach ist.

Dieses Verhältnis wird treffend bei folgendem von Prof. Schous Patienten demonstriert:

Fall 1. Kirsten, B., 59 Jahre. Tumor und Retention.

Gewicht 106 Pf. Aufblasen: Curv. min. liegt 1 cm über dem Umbilicus, maj. 1 cm über der Symphyse. 6 HCl 38 Ta.

Resectio pylori c. Gastroduodenostomia.: Walnußgroßer, harter Pylorustumor, welcher im Pylorus eine federkieldicke Öffnung hinterlassen hat. Der Magen dilatiert mit stark verdickten Wänden. Mikroskopie des Tumors: Carcinom. — 16 Monate später: Ißt und verträgt jederlei Kost. Kein Magenleiden, ausgenommen Aufblähungsgefühle. Gesundes Äußere. Keine Retention nach Fleisch und Zwetschen zum Abend. ÷ HCl 40 Ta.

$2^1/_2$ Jahre später: Hat sich im ganzen wohl befunden. Kein Magenleiden. Glaubt etwas magerer geworden zu sein. Im Magen ist nichts Abnormes zu fühlen. Fleisch und Zwetschen zu Abend: Fastend ganz einzelne Zwetschenreste. Nach 6 Stunden dahingegen eine Menge Fleischreste. ÷ HCl 58 Ta. ÷ M. Aufblähen: Der Magen liegt ausschließlich links von der Mittellinie mit dem niedrigsten Punkt der Curv. maj. 1 Finger breit unter dem Umbilicus.

$2^3/_4$ Jahre später: Kann leichtere Arbeit ausführen. Gewicht 123 Pf. (÷). Appetit geringer. Kein Erbrechen. Gegen Abend ein Teil Pressen und Schmerzen im Epigastrium.

3 Jahre später: Gewicht 103 Pf. Lebt bei leichter Kost. Kein Erbrechen, bekommt täglich Magenausspülungen.

3 Jahre 3 Monate später: Zunehmende Abmagerung. In den letzten 14 Tagen bettlägerig. Druck, Übelkeit, Aufstoßen; Erbrechen am Abend mit alten Speiseresten. Sehr emaciert. Auf nüchternen Magen reichliche Retention. ÷ HCl 55 Ta. + M. Aufblähen: Curv. min. etwas unter dem Umbilicus, maj. ein Finger breit über der Symphyse.

Laparotomie: Das Peritoneum auf der Oberfläche des Magens ist zum Peritonaeum parietale festgewachsen, so daß man durch den unteren Wundwinkel ins Peritoneum hineingehen muß. Mit großen Beschwerden gelingt es, etwas von der Hinterfläche des Magens hervorzuholen, und es gelingt, eine Partie zu finden, welche zur Anlegung der Gastroenterostomia post. groß genug ist.

Starb am folgenden Tage. Sektion: Starke fibröse Adhärenzen zwischen der Vorderfläche des Magens und dem Peritoneum auf vorderer Bauchwand. Pylorus reseziert und man findet eine alte, für einen kleinen Finger passable Anastomose. Der Magen ist etwas, aber nicht sehr dilatiert. Nicht hinabgesunken. Nirgends Cancersymptome.

Vergleicht man nun die Lage und den Zustand des Magens bei der Sektion, mit demjenigen, wie man ihn bei dem sehr emacerierten Patienten beim Aufblasen fand, so erklärt sich der Fall leicht: Nach der Resektion hat sich eine sehr starke, künstliche Gastropexie gebildet, und da Gastroduodenostomie gemacht ist, ist der Ausfuhrkanal ungefähr wie normal belegen, d. h. daß sich der Magen zum Duodenum zusammenziehen soll. Die übriggebliebene Magenmuskulatur (welche vielleicht schon bei der Resektion etwas sekundär atrophisch war), um nicht die hintere Fläche des Magens zu sagen, ist nun nicht stark genug gewesen, um den Mageninhalt sowohl gegen das Duodenum und durch dasselbe hinauspressen zu können. Es hat sich daher eine Dilatation der hinteren Magenwand entwickelt, wodurch sekundär Retention mit der daraus folgenden Inanition entstanden ist. Wäre der Patient dahingegen nichtoperiert zugrunde gegangen, so hätte man sicherlich einem Rezidiv die Schuld beigemessen.

Prof. Schou hat einen ähnlichen Fall besprochen, wo an anderer Stelle Gastropexie wegen, wie es scheint, „reine" Gastroptosesymptome gemacht wurde. Die Patientin war hiernach ebenso „nervös" und allmählich entwickelte sich die Retention:

Fall 2. Lavine C., 28 Jahre. Begann im Alter von 18 Jahren an Schmerzen über der rechten Lende zu leiden. Vor 5 Jahren anderswo Nephropexia dextra. Danach verschiedene Genitaloperationen. Befand sich nach dieser Zeit während einiger Jahre einigermaßen wohl, mit Ausnahme von Schmerzen in der linken Seite des Abdomen. Verschlimmerte sich vor 2 Jahren, beständig Schmerzen in der Lumbalgegend, Unwohlsein, ab und zu Erbrechen. Es wurde dann anderswo ein tuberkulöser Knoten in Colon entfernt und Gastropexia (von Rovsing) vorgenommen. Die Schmerzen hielten sich darauf während des letzten Jahres beständig, zeitweise so stark, daß sie nicht aushalten konnte zu gehen; häufig Unwohlsein, kein Erbrechen.

Status: 5. VII. 1905. Man fühlt den unteren Teil der rechten Niere ungefähr in der Höhe mit dem Umbilicus. Magenaufblasen: Curv. min.

3 Finger breit über dem Umbilicus, maj. 4 Finger breit unter. 6. VII. Bedeutende Retention 12 Stunden nach Fleisch und Zwetschen. 8. VII. Keine Retention. 9. VII. und 10. VII. dahingegen wiederum Retention. 15. VII. Nephropexia dextra. 15. VIII. Laparotomie (Prof. Schou): Beim Aufblähen des Magens (unter der Laparotomie) zeigt es sich, daß sich die Hinterfläche des Magens mit dem Mesocolon vorn sich niederwälzt, während von der Vorderfläche nur wenig zu sehen ist. — 20. IX. Gastroenterostomia post. — Wurde wiederum am 16. I. 1906 eingeliefert: Befand sich 3 Wochen nach der Entlassung ganz wohl. So Druck im Epigastrium. Ab und zu Erbrechen mit unverdauten Speiseresten. Hält sie sich in Ruhe, hat sie kein Erbrechen. Wechselnde Retention (diese — orthostatische — Retention wird von Prof. Schou in einer bald erscheinenden Arbeit eingehender behandelt).

Es war hier sehr indiziert, eine Gastroenterostomie hinzuzufügen, um die Entleerungsverhältnisse zu erleichtern, indem die Muskulatur den Inhalt dann nicht zum Duodenum emporheben soll, sondern den Magen durch Zusammenziehen zur fixierten Partie auf vorderer Bauchwand entleeren kann. Jedoch ist es wegen der Schwächung der Muskulatur nicht gelungen, die Retention gänzlich durch die Gastroenterostomie zu beseitigen.

Folgender Fall — derjenige unserer Fälle (Nr. 14), wo ich meine, daß die spontane Gastropexie der dünnen Magenmuskulatur das so baldige Wiederauftreten der Retention bewirkt hat —, ist in gewissen Beziehungen mit den zwei vorhergehenden analog. Die primäre Stenose ist als spasmotisch vom Ulcus auf Curv. min. stammend aufzufassen.

Fall 3. Karen L., 47 Jahre. Vor 6 Jahren und in den folgenden Jahren bedeutendere und geringere Hämatemesen. Bekommt nach schwerer Kost Brennen und Übelkeit. Die Kardialgien kommen doch häufig mehrere Stunden nach dem Essen, besonders gegen Abend. Aufblasen: Curv. maj. 2 Finger breit über dem Umbilicus. Wechselnde Retention nach Fleisch und Zwetschen am Abend.

Gastroenterostomie post.: Von der Vorderfläche des Magens geht eine recht stramme Adhärenz zum Colon hinab. Die Pylorusstelle natürlich, für einen Zeigefinger passabel. Es ist eigentlich nichts Abnormes zu entdecken, auch nicht bezüglich des Duodenums und der Hepar, ausgenommen, daß die Wand des Magens auffallend dünn und atrophisch ist.

6 Wochen später: Ißt Vollkost. Hat etwas Druck, jedoch ist der Zustand außerordentlich gebessert.

14 Monate später: In 3 Monaten nach der Operation vollständiges Wohlbefinden; dann stellen sich wiederum die alten Schmerzen ein. Erbrechen mit reichlich Galle; wenn eine Zeitlang keine Ausspülungen vorgenommen waren, in der Regel 1 Liter groß. In den letzten 6 Monaten

tägliche Ausspülungen, auf nüchternen Magen, in der Regel mit Aufholen alter Speisereste.

15 Monate später: Der Zustand wie früher. Häufig während der Nacht Schmerzen. Aufblasen: Curv. maj. 2 cm über dem Umbilicus.

18 Monate später wurde der Patient anderswo wiederholt relaparotomiert: Man fand, daß Magen und Colon durch breite Adhärenzen zur vorderen Bauchwand festgewachsen waren. Die Anastomose lag ganz nach links, ungefähr bei Kardia. Es war unmöglich eine Enteroanastomose zu machen. Man vermutete, daß ihre Schmerzen den breiten Adhärenzen vom Magen und Colon zur vorderen Bauchwand zuzuschreiben seien und löste diese. — Nach vorübergehendem Wohlbefinden traten 5 Wochen später Schmerzen und gallenfarbiges Erbrechen ein, beständig zunehmend, und das Aussehen wurde sehr schlecht. — II Relaparotomie: Adhärenzen vom Magen und Colon zur vorderen Bauchwand. Sie werden gelöst und es zeigt sich alsdann, daß der Magen auf sehr unglückliche Weise zusammengefaltet ist, nun entfaltet er sich plötzlich. Pylorus für einen dicken Finger passabel und man entschließt sich zur Aufhebung der Anastomose.

Sektion: Die Adhärenzen am stärksten nach oben zwischen Colon und Magen, ebenfalls auf der Rückseite desselben; mitten auf Curv. min. findet man eine recht bedeutende Cicatrix.

Man kann wohl sagen, daß folgender Fall nicht rein ist, da der Sanduhrmagen sich weiter entwickelt haben kann. Jedoch kann die Sanduhrform nach dem vollständigen Wohlbefinden während der ersten 6 Monate nach der Operation zu rechnen, nicht stark ausgeprägt gewesen sein, und da die Gastropexie auf schlaffer Magenmuskulatur ausgeführt wurde, ist es bedeutend natürlicher, hier auch die weitere Dilatation der hinteren Magenwand zu vermuten.

Hätte man hier nicht die Gastropexie gehabt, sondern sofort Gastroenterostomie gemacht, so wäre die Annahme begründet, daß sich das Befinden andauernd gut gehalten hätte.

Fall 4.[1]) Christine A., 49 Jahre. Vor 2 Jahren einen Anfall heftiger Schmerzen im Abdomen. Vor einem Jahr, ein paar Monate nach einem Abort im 3. Monat bekam sie starke universelle Ödeme, wegen welcher sie wiederholt behandelt wurde. Vor einigen Wochen konstatierte man eine Ptosis des Magens und sie wurde nun zur Operation derselben eingeliefert. da man annahm, daß die wiederholten Ödeme hier mit in Verbindung ständen. Hat niemals Magenleiden mit Ausnahme von Erbrechen gleich nach dem Essen gehabt; ab und zu soll sie in demselben doch alte Speisereste gesehen haben. Status: Gewicht 110 Pfd. Aufblasen: Curv. min. zeichnet sich scharf in Höhe mit dem Umbilicus ab, maj. scheint ganz hinab ins Becken zu reichen und nach rechts über den Umbilicus zu

1) Ich danke Herrn Prof. Saxtorph für die Erlaubnis, den Krankenbericht mitteilen zu dürfen.

steigen. Nach Fleisch und Zwetschen zum Abend beobachtet man am Morgen einzelne Zwetschenreste. + HCl 50 Ta. Gewichl 110 Pfd. Andauernde Schmerzen. Gravitation und Spannung im Abdomen, besonders des Nachmittags.

Gastroplicatio-Gastropexie: Der Magen hat eine deutliche, Verengerung ungefähr auf der Mitte des Corpus, eine zweite, kaum so ausgeprägte mehr nach rechts im Pars pylorica, so daß der Magen das Aussehen einer doppelten Sanduhrform bekommt. Pylorus fühlt sich normal an. Die mittlere Abteilung des Magens ist sehr dilatiert und scheint derjenige Teil zu sein, welcher in der tiefen Lage am meisten ausgespannt wird. Auf dieser Partie wird Gastroplicatio gemacht. Danach Gastropexie zur vorderen Bauchwand, worauf man sieht, daß der Magen hinauf zur Hepar fixiert ist.

4 Wochen später: Ist ganz ihrer früheren Schmerzen entbunden; ißt gut und verträgt alles gut.

6 Monate später: Gewicht 128 Pfd. (+ 18). Hat ihre Arbeit bei gutem Wohlbefinden getan. Ausgezeichneter Appetit, und verträgt jegliche Kost. Kein Erbrechen. Bekommt selten des Abends den Mund voll gelbgrünem, das wie Galle schmekt.

15 Monate später: Hat teilweise ihre Arbeit versehen können. Ziemlich gutes Befinden. Gewicht 126 Pfd. Hat Appetit und genießt alles. Übelkeit und nun Erbrechen gleich nach dem Essen. Erbrechen sollen reichlich und mit alten Speiseresten sein. Hat jeden Tag Schmerzen im Abdomen, besonders gegen Abend. Beständige Unruhe und Jagen im Abdomen. — $1^1/_2$ Jahr später: Mittelgutes Aussehen, nicht besonders abgemagert. Erbrechen beständig vorhanden, beschreibt sie derart: Hat sie Sonntags Kohl und Speck gegessen, befindet sich einigermaßen wohl bis Montag inkl.; aber am Dienstag Morgen ist sie unpäßlich und bekommt grünliches Erbrechen, in denen sie Speisereste vom Sonntag deutlich erkennen kann. Befindet sich darnach wiederum vollkommen wohl. Die Erbrechen wiederholen sich beständig auf diese Weise. Die Ödeme bedeutend weniger.

Das hier angeführte scheint in direktem Widerspruch zu Rovsings Worten in einer vor kurzem erschienenen Arbeit zu stehen: „Ich sagte oben, daß die Einwendung, die diese Chirurgen gegen meine Gastropexie gemacht haben, sie hindere, die physiologische Funktion des Magens, rein theoretisch sei, weil nicht die geringste Erfahrung darüber vorliegt“ — so daß die Kritik dieser Chirurgen nicht so rein theoretisch zu sein scheine: „Man wollte nämlich meine Operation verwerfen aus Furcht, die Fixation des Magens an der Bauchwand könnte derartige Motilitätsstörungen verursachen, daß Stagnation, Dilatation usw. aufträten.“

Und die spontanen Pexien bei Gastroenterostomie deuten, wie so viel anderes ernsthaft darauf hin, daß man bei Retention frühzeitig Operation indizieren soll, um Gastroenterostomie möglichst dadurch zu vermeiden, daß man eine noch reparable Stenose an-

trifft, welche zurückgehen wird, wenn dem Magen durch Anlegung einer temporären Jejunostomie Ruhe geschaffen ist.

Von den anderen postoperativen Ursachen bespreche ich ganz kurz die chronische Achsendrehung der Dünndarmschlinge, die sekundären Verengungen der Anastomose, die postoperativen Diarrhöen und die Ausströmung von Galle und Pankreassaft in den Magen.

Betreffs der Achsendrechung — „Darmverschlingung" — hebe ich besonders Kelling und Petersens Fälle hervor. In Kellings trat „Circulus vitiosus" auf und bei Relaparotomie fand man, daß die zuführende Schlinge in die Spalte hineingelangt war, welche sich zwischen der hinteren Bauchwand, dem Magen und der fixierten Dünndarmschlinge befindet. In Petersens 3 Fällen wurde 1. eine Achsendrehung in der Richtung des Uhrzeigers von 90 ° mehr als beabsichtigt, und 2. daß die abführende Schlinge in dem Ring lag, der vom Magen, zuführenden Crus und hinteren Abdominalwand gebildet wurde. Es war nicht zu direkter Strangulation gekommen, das Wichtigste war in bedeutend höherem Grade die starke Torsion und Kompression des Mesenteriumstückes, das in den Ring hineingekommen war. Übrigens verweise ich auf Chlumsky, Peham, Sonnenburg, Weber, Schröter, Föderl, Steinthal und Jedlicka.

Anschütz teilt 6 Fälle heftiger Darmstörungen nach Gastroenterostomie mit (nach Pawlow sind sie darauf zurückzuführen, daß Säuren und Fett nach der Gastroenterostomie in den abführenden Crus hinabreichen und das Duodenum umgehen, wodurch die Neutralisation schlechter wird); zu einer anderen Gruppe rechnet er die Diarrhöen, welche in den Fällen auftreten, wo man bei der Gastroenterostomie eine zu tiefe Darmschlinge bekommen hat: alle enden tödlich. Wir haben in Nr. 28 einen Fall, wo sich Diarrhöen und hohe Temperatur ein paar Tage nach der Operation einstellten, jedoch schnell verschwanden. Petersen-Machol haben drei ähnliche Fälle und Krause einen.

Die Fälle infrapapillärer Duodenalstenose, in denen Gastroenterostomie gemacht ist, zeigen ausgezeichnet, daß der Magen von der gesamten Galle (und dem Pankreassaft) überschwemmt werden kann, ohne daß dies für das Wohlbefinden des Patienten von geringster Bedeutung ist; sieh z. B. Fälle bei Siegel, Ledderhose und Madsen, und läßt sich z. B. aus de Francescos Fällen Cholecysto-Gastrostomie ersehen. Petersen-Machol haben niemals nach Gastroenterostomie Störungen gehabt, welche auf das Vorhandensein von Galle im Magen schließen ließen, trotzdem daß sie sie in 60 Proz. der nachuntersuchten Fälle vorfanden. Kocher und Carle-Fantino machten ähnliche Beobachtungen.

Wie verhält es sich nun in den Fällen, wo das Vorhandensein der Galle im Magen unerträgliche Zustände geschaffen hat, fragt Kelling, und er meint, daß „es in einer cerebral bedingten Geschmacksanomalie" bei Menschen liegen soll, welche durch Krankheiten im Zentralnervensystem zu abnormen Geschmacksempfindungen prädisponiert sind. Direkt als diesbezügliches Beispiel kann ich nur Nr. 46 nennen (vielleicht auch 12 und 50); aber es ist sicher ein weiterer Grund bestimmt zwischen den bedingten und absoluten Indikationen zu unterscheiden und sich nicht

bei hyperästhetischen Organismen ohne Vorliegen dringender Indikationen auf Gastroenterostomie einzulassen.

Neuweiler hat 20 Fälle sekundärer Schließung der Anastomose gesammelt; wie bedeutend sie werden kann, zeigt sein Fall bei Kehr, wo sich 7 Monate später eine so bedeutende Verengung der Anastomose ergab, daß sich nur eine Unterinsonde hindurchführen ließ. Petersen-Machol, Kausch, Körte, Maragliano, König teilen weitere Fälle mit. Zur Behandlung dieser Verengungen ist von Mikulicz und später von Czerny Gastroenteroplastik vorgeschlagen. Ein paar Male beobachtete man, daß Ulcera jejuni die Schließungsursache war (vielleicht spielen diese doch eine weit größere Rolle).

In der Regel wird „Circulus vitiosus" als ein an die Gastroenterostomie geknüpftes Schreckbild betrachtet; aber mit weit größerem Recht wäre es auf deren Konto zu setzen, welche die Patienten zu spät zur Operation schickten und ihre Energie zu lange auf die interne Behandlung der Retention und der daraus folgenden Schwächung der Magenmuskulatur benutzten. Denn technische Fehler liegen äußerst selten vor.

Erst will ich Petersens Vorschlag bezüglich Ersatz des Namens Circulus vitiosus durch Magenileus wieder aufnehmen, um zu pointieren, daß es nicht ein speziell an die Gastroenterostomie geknüpfter Zustand ist, sondern nach den verschiedenartigsten Operationen und krankhaften Leiden, wo er unter dem Namen akute Magendilatation beschrieben wird, angetroffen werden kann (deshalb ist Petersens 2. Name: Regurgitation nicht gut). Näheres über die akute Dilatation ist besonders in Necks Arbeiten, speziell in einer vorzüglichen Sammelarbeit über 46 Verfasser zu finden. Ich soll nur hervorheben, daß die Dilatation hier 28 mal im Anschluß an Narkose eintrat und von diesem allenfalls 7 mal bei Operationen außerhalb der Abdominalorgane. Wo Aufzeichnungen vorgenommen sind, war beständig Chloroform angewendet worden und als begünstigende Momente hebt Neck hervor: Allgemeiner körperlicher Schwächezustand nach Krankheiten, frühere Magenleiden und Lageveränderungen des Magens und des Duodenum. Und außer der Narkose sind ja alle diese Momente à priori bei unseren Magenoperationen vorhanden, wo außerhalb den Gastroenterostomien einen Magenileus-Fall nach Gastroplastik Box beschreibt, und Kausch teilt einen Fall mit, wo das Erbrechen nach Pyloroplastik andauerten, und der Patient starb 12 Tage später an „Adynamie."

Auf Grund mehrerer Versuche ist Kelling zu den unzweifelhaft richtigen Beobachtungen gelangt, daß das gefüllte Duodenum

reflektorisch die Entleerung des Magens hemmt, und er fügt hinzu: „Es kann kaum Zweifel herrschen, daß der Wegfall des Hemmungsreflexes seitens des gefüllten Duodenum auf die Magenmotilität die Ursache zu der auffallend schnellen Entleerung des Magens in den Gastroenterostomie-Fällen ist, wo der Mageninhalt beim Verlassen des Duodenum hauptsächlich in den abführenden Crus hinabfließt." Und nach Noeßke fand Hirsch, daß sich der gastroenterostomierte Magen langsamer entleerte, wenn die Fistel geschlossen gehalten wurde, und v. Mering, daß bei Füllung des Duodenum eine Einstellung der Magenentleerung entsteht.

Nach Kelling ist nun die von dem gefüllten Duodenum auf den Magen ausgeübte Hemmung die Ursache, daß der Magen wegen Herabsetzung seines Tonus nicht die zur Heraustreibung durch das Duodenum notwendige Kraft entwickeln kann. Hiernach versteht man auch besser, warum Gastroenterostomia post. mit kurzer Schlinge im Gegensatz zu ant. mit langer Schlinge, so verhältnismäßig selten von Magenileus begleitet ist, obwohl, wenn man mit Kelling den Magen mit einer Gummiblase vergleicht, welche sich ausschließlich durch ihre Kontraktion gegen den Ausfuhrkanal entleert, es angenommen werden sollte, daß die Benutzung von ant. oder post. für die Entleerung gleichgültig sei. Denkt man jedoch an die Hemmung von seiten des Duodenum, so wird der Fall verständlicher: Bei ant. haben wir eine lange Schlinge, in welcher der Inhalt leicht stagniert, bei post. eine kurze, wo dies nur in sehr geringem Grad der Fall sein kann. Wird bei ant. eine Enteroanastomose auf die lange Schlinge gelegt, so hilft dies rein mechanisch zur Erleichterung der Arbeit auf der überarbeiteten Darmschlinge; der Inhalt wird weitergeführt und der Hemmungsreflex zum Magen verschwindet.

Die gemachten Vorschläge und angegebenen Modifikationen zur Vermeidung des Magenileus sind fast unzählbar — es ist für sie alle gemein, daß wenn die Bedingungen vorhanden sind, sie in gleich hohem Grad Magenileus nach sich ziehen können. Gleichzeitig läßt sich ja auch das Entstehen des Ileus beobachten, wenn der Pylorus so gut wie impermeabel ist. Und da anderseits nicht nach jeder Gastroenterostomie Ileus eintritt, so muß es notwendigerweise neben oder eher über dem Hemmungsreflex ein Kausalitätsmoment geben, das erst die Hemmung in wirklich gefährliche Funktion versetzen kann. Und dieses Moment haben wir in der sekundären Schwächung der Magenmuskulatur, besonders in den Fällen, wo der Magen eigentlich nur ein großer, schlaffer Sack ist.

Selbst ob man nun jeden Magenileus mit den eigentlichen akuten Dilatationen parallelisieren will, so haben wir im voraus in diesen Fällen ein Plus in der schon bestehenden Muskelschwächung. Auf Grund folgender Beispiele will ich dies nun näher entwickeln und gleichzeitig das Übergewicht der Gastroenterostomia post. über ant. nachweisen.

Clairmont berichtet aus Eiselsbergs Abteilung, wo post. möglichst vorgezogen wird, 5 eigentliche Ileusfälle bei im ganzen 163 Gastroenterostomien: 1 bei post., 4 bei ant. Schönholzer hat bei 74 Gastroenterostomien 6 Fälle, von denen 3 nach Wölfler, die anderen 3 nach Hacker operiert waren (prozentweise 13,6 nach Wölfler, 6 nach Hacker). In allen Fällen war eine starke Dilatation und starke motorische Insuffizienz vorhanden. Petersen-Machol haben 215 Gastroenterostomien post. ohne einzigen wirklichen Ileusfall. Ebenfalls hat Weber (Lindner) es nicht in 40 Fällen mit Gastroenterostomien ant. mit Enteroanastomose, wohingegen Kelling einen ähnlichen Fall hat, wo es doch zu Ileus kam. Nordmann hat Ileus bei 45 Gastroenterostomien post. nur einmal beobachtet, wo die Anastomose eines großen Tumors wegen hoch oben bei Kardia angelegt werden mußte (eine Enteroanastomose half). 19 mal wurde ant. angelegt, 6 mal mit Enteroanastomose verbunden; nur einmal entstand Ileus: Der Patient hatte einen sehr großen und schlaffen Magen. Carle-Fantino äußeren auf Grund ihrer Beobachtungen, daß die hintere Anastomose unvergleichlich bessere Resultate als die gibt, und Stich berichtet über 29 ant. und 26 post.: die erste schuf wenigstens gute Ablaufsbedingungen (es wurde doch niemals primäre Enteroanastomose angelegt). Als Beispiel: 66jähriger Mann, Magen sehr groß und schlaff. Gastroent. ant. Ileus, Enteroanastomose, Heilung. Trendel äußert sich ebenfalls für post. (ad mod. Petersen), „indem diese die beste Garantie für eine sicher fungierende Anastomose bietet." Körte, der prinzipiell post. vorzieht, hat 3 Ileusfälle: 2 bei ant., 1 bei post., alle bei starker Dilatation. Kreuzer (Krönlein) beobachtet bei 74 Gastroenterostomien (66 post., 8 ant.) 3 mal Magenileus, von denen 4 mit Tod endigten. In 3 Fällen wurden vielleicht mechanische Ursachen gefunden (Adhärenzen), in den übrigen 5 (3 ant. und 2 post.) ließ sich nur eine starke Dilatation des Magens und des Duodenums konstatieren.

Schönholzer beobachtet es wegen der Tatsache, daß „Circulus vitiosus" bedeutend seltener nach Gastroenterostomie für benigne Leiden als bei Carcinom auftritt, als bewiesen, daß nicht nur mechanische Momente mit im Spiel sind: „Der durch Tumor und dessen Verfallsprodukte paralysierte Magen, der sich wie ein dilatierter, tonusloser Sack verhält, die herabgesetzte Motilität der ganzen Verdauung, die verminderte Vitalität des ganzen Organismus scheinen die größte Rolle zu spielen." Und indem Schönholzer zwischen den verschiedenen Magencarcinomen unterscheidet, sieht er nicht annähernd so häufig Magenileus bei den reinen Fällen des Pyloruscarcinoms, wo infolge der Stenose und trotz der Dilatation fast immer eine Hypertrophie der Muskulatur gefunden wird, „welche für die spätere Funktion der Anastomose sicher von Wert ist." Und ebenso sagt

Nordmann, daß das Entsehen der „Circulus vitiosus" nicht anders zu erklären ist, als daß die motorische Kraft des Magens wegen der schlecht entwickelten Muskulatur nicht zur Weiterführung des Inhalts genügt; ebenso pointiert Weber, daß man es ja auch nach anderen Abdominaloperationen zu Lähmung des Magens, „um so mehr eines kranken, dilatierten, atonischen Magens" kommen sieht.

Stieda hat folgende Experimente gemacht: Nach Schließung des Pylorus wurde eine Gastroenterostomia post. angelegt. Der Magen war nach doppelter Vagusdurchschneidung atonisch: Trotz Gastroenterostomie kam es zu Dilatation. Und Stieda hebt hervor, daß es doch auffallend sein muß, daß bei absolut demselben Operationsmodus einmal Ileus eintritt und ein anderes Mal nicht. „Außerdem ist nicht selten das Eintreten einer Retention zu beobachten, welche nach einer Magenausspülung verschwindet. Aber das, was bei den verschiedenen Kranken wechselt, liegt auf dem funktionellen Gebiet und ist die motorische Kraft des Magens." Und auch Carle-Fantino behaupten, daß die wichtigste Ursache zum Ileus in der Atonie zu suchen ist.

Die wichtigste Ursache zu den außerordentlich vielen Modifikationen, welchen die Gastroenterostomie unterworfen gewesen ist, war die sogenannte Sporenbildung, obwohl schon Mikulicz behauptet hat: „Der Grund zum „Circulus vitiosus" ist nicht eine Sporenbildung, wahrscheinlich ist diese nur eine Folge derselben." Von den vielen Versuchen, welche hierüber angestellt sind, hebe ich besonders Kelling, Steinthal und Petersens hervor, aber trotz aller dieser Modifikationen tritt Ileus bei ihnen allen eigenmächtig auf, der beste Beweis dafür, daß Ileus auf die Atonie, sei es nun allein die des Magens oder die des ganzen Organismus, zurückzuführen ist. Und wenn Petersen anführt, daß Czernys Klinik in 215 Gastroenterostomien post. keinen einzigen ernsthaften Magenileusfall beobachtet hat, so ist dies selbstverständlich sowohl in rein mechanischer Beziehung und mit Rücksicht auf den Hemmungsreflex vom Duodenum darauf zurückzuführen, daß post. mit kurzer Schlinge angewendet ist, aber fast mehr als dies hat es sicher, wie Czerny sagt, zu bedeuten gehabt, daß er „seine Resultate einem erfreulichen Zusammenwirken mit internen Klinikern verdanken kann." Und hier stehen wir beim Punctum saliens der ganzen Frage: Mehr als in allen Hypothesen liegt die Bedeutung in der Vornahme des Eingriffs auf einen möglichst gesunden Magen und einen möglichst gesunden Organismus; wie Kelling schreibt: „In den schwersten Circulus vitiosus-Fällen gehen die Patienten im Laufe weniger Tage zugrunde. Nach meiner Meinung sterben sie hauptsächlich wegen Wasserarmut des Organismus." Es sind Fälle, wo Hemmungsreflexe und Modifikation keine Rolle spielen, wo aber

der Eingriff auf den schwachen Organismus eine, mit den postoperativen Darmlähmungen analoge Paralyse hervorgerufen hat. Dies ist in der Regel der Fall, wo sowohl Patient wie Arzt jahrelang ein unglaubliches laisser aller bewiesen haben durch interne Behandlung der Patienten, sich davon dupieren ließen, daß man die Retention anscheinend mittels Ausspülungen und Kuren überwunden hatte, ohne daran zu denken, daß jede Rezidiv die Vitalität des Magens und des Organismus und damit die Prognose für selbst unmittelbares Operationsresultat herabsetzt.

Dieser Gruppe ist Prof. Schous einziger eigentlicher Magenileusfall (Nr. 20) zuzuführen. Der Magen war hier noch zum Teil dilatiert, aber die Wand war etwas verdickt. Es war außerordentlich starke Retention vorhanden, welche jahrelang intern behandelt war, und die durch eine bedeutende, fibröse Stenose erklärt wurde. Das Gewicht betrug 96 Pfd. (bei einem 30jähr. Mann), er war sehr mager und machte einen sehr heruntergekommenen Eindruck; die Diuresis hielt sich zwischen 300 und 700 ccm. Er war seit 20 Jahren krank gewesen, namentlich in den letzten und bei der Sektion wurde konstatiert, daß alle Organe klein und schlaff waren — in jeder Beziehung ein sehr angegriffener wasserarmer Organismus, absolut zur Operation ungeeignet, weshalb anderseits Indicatio vitalis vorhanden war. Es wurde auf gewöhnliche Weise Gastroenterostomia post. mit kurzer Schlinge gemacht und der Verlauf nach der Operation gestaltete sich folgendermaßen: Unter ascendierender Temperatur (wozu bei der Sektion keine Ursache gefunden wurde) Schlucken (Magenausspülung am 4. und 6. Tag mit Entleerung von ca. 1 L. grünlicher, bräunlicher Flüssigkeit), stärkerer und stärkerer Schwächung, tritt der Tod am 8. Tage ein, indem doch ab und zu Passage vorhanden gewesen zu sein schien. Bei der Sektion wurde, technisch gesehen, alles in Ordnung gefunden, ohne daß es möglich war, ein mechanisches Hindernis für die Passage nachzuweisen.

Todesfälle wie diese sind also absolut auf Rechnung der Patienten oder der Internen zu schreiben, und ich hoffe, daß die letzten einen Bruchteil des deprimierenden Eindrucks empfinden mögen, den es auf die Chirurgen — unverschuldet — machte.

Selbstverständlich kann Magenileus auch, wie z. B. von Föderl hervorgehoben, technischen Ursachen zuzuschreiben sein. Derart bei ant., wenn der Darm so kurz genommen ist, daß durch Reißen über dem Colon ein Knick entsteht. In 2 unserer Fälle (die einzigen, in denen post. mit langer Schlinge benutzt wurde) entstand dadurch

ein mehr chronischer Ileus, daß Jejunum in mehreren Centimeter Ausdehnung zum Magen befestigt war, wodurch ein Knick auf der Darmschlinge entstand. Einen ähnlichen Fall mit post. mit langer Schlinge teilt Exner (Gussenbauer) mit. $2^1/_2$ Monate nach der Operation kam Erbrechen von Galle und Speiseresten, weshalb Enteroanastomose und Lösung von zahlreichen Adhäsionen. Eiselsberg teilt einen Fall mit, wo im 2. Tempi eine Enteroanastomose angelegt wurde, welche doch nicht das Passagehindernis beseitigen konnte, da die Anastomose derart gelegt war, daß die hintere Lippe der Fistel das Lumen der Cruras ventilartig schloß.

III.

Wie ist es nun möglich die mit der Gastroenterostomie verbundenen Gefahren zu vermeiden? Hierauf kann die Antwort nur lauten: Entweder durch Verlassen derselben d. h. durch die Wahl eines anderen Verfahrens, oder dadurch, daß man in einem möglichst frühzeitigen Stadium der Krankheit gastroenterostomiert.

Neumann war eigentlich der erste, der vor der Gastroenterostomie und deren Komplikationen warnte, und da sein Fall in mehreren Beziehungen interessant ist, führe ich ihn ausführlicher an:

24jähr. Mann. Seit 6 Jahren Magenleiden. Sehr starke Dilatation und Retention.

29. III. 1897: Gastroenterostomia ant. wegen eines stark verengten Pylorus; erst ohne Enteroanastomose, aber wegen Magenileus wurde sie am 10. V. hinzugefügt. Entlassung am 29. VI. bei vollständigem Wohlbefinden. Einige Monate später entstanden kolikartige Schmerzen und es bildete sich ein fester, schmerzhafter, apfelgroßer Tumor beim Umbilicus. 2. V. 1898: Spaltung des Tumors, man stieß auf eine Fistel, die in den Magen führte; Schließen der Fistel. — Besserung der Symptome; da diese jedoch wiederum heftiger wurden, operierte man wiederum im Nov. 1899: die Anastomose vollständig frei von Adhärenzen. Ein großer Teil der abführenden und ein kleiner Teil der zuführenden Schlinge mit vorderer Bauchwand adhärent. Beim Lösen von derselben wurde der Darm 3×2 cm geöffnet und es wurde ein Ulcus diesen Umfangs in vorderer Bauchwand konstatiert. Exzision. — $^1/_2$ Jahr vollständiges Wohlbefinden. 29. VII. 1900: Es bildete sich plötzlich ohne Schmerzen eine Fistel in der Cicatrix. Wollte sich nicht schließen. Laparotomie: Ulcus auf der Gastroanastomosestelle. Exzision: Da der Magen nicht mehr dilatiert war und Pylorus sich für einen Finger passabel erwies, wurde die Anastomose geschlossen, so daß der Weg nun wiederum

durch Pylorus ging (und die Enteroanastomose). Bis auf weiteres Wohlbefinden.

Außer dem Auftreten von Ulcus pepticum jejuni ist dieser Fall besonders deshalb merkwürdig, daß es unter der letzten Laparotomie konstatiert wurde, daß die Stenose zurückgegangen und Pylorus wiederum passabel geworden war. Eiselsberg teilt einen ähnlichen Fall mit starker Retention mit, wo Gastroenterostomia post. wegen eines großen, den Pylorus bedeckenden stenosierten Ulcus mit kraterähnlichen Rändern gemacht wurde. $^1/_2$ Jahr später wurde wiederum Laparotomie gemacht: Der Magen zeigte sich nun nicht dilatiert, Pylorus selbst normal und gerade vor diesem befand sich ein kleiner kraterförmiger Ulcus. Noch treffender, ebenfalls bei Eiselsberg, zeigt uns folgender Fall das Zurückgehen einer Stenose:

60jähr. Weib. Seit ihrer Jugend magenleidend, in den 3 letzten Jahren Verschlimmerung. Erbrechen einige Stunden nach Mittag. Status: Äußerst elend. Harter Tumor in der Pylorusgegend. Kardiastenose. Operation: Beim Pylorus ein gut beweglicher harter Tumor, der deutlich gegen die gesunde Magenwand abgegrenzt ist. Bei Kardia findet man noch einen, von dem anderen durch eine 4 cm breite, gesunde Zone abgegrenzten Tumor. Wahrscheinlichkeits-Diagnose: Carcin. cardiae et pylori scheint zur Gewißheit zu werden. Jejunostomie. Aber 5 Monate später beginnt sie Fleisch per os zu essen und 11 Monate später nimmt sie jegliche Nahrung per os zu sich. 3 Jahre später wird die Jejunostomie geschlossen und 9 Jahre später ist sie vollkommen gesund.

Ähnlich diesem hat Jedlicka 2 Fälle, in denen bei der Laparotomie ein harter Entzündungstumor konstatiert wurde, der das Lumen des Pylorus vollständig ausfüllte. Es wurde bei beiden Jejunostomie gemacht, und der erste kam 1 Jahr, der zweite 27 Monate später wieder, um die Fistel geschlossen zu bekommen. Seit der Zeit war im Fall 12 Ernährung normal, hat 64 Pfd. zugenommen und befindet sich 7 Jahre nach der Operation vollkommen gesund — Fall 14 hat ebenfalls an Gewicht zugenommen und lebt 5 Jahre nach der Operation vollständig gesund. Schloffer teilt 3 nicht weniger interessante Fälle mit. In dem ersten war wegen der starken Retentionssymptome die Rede von der Vornahme einer Gastroenterostomie; da jedoch der Tumor, der als ein Carcinom angesehen wurde, sehr ausgebreitet war, begnügte man sich mit der Probelaparotomie. $^5/_4$ Jahr später präsentierte sich der Patient in blühendem Gesundheitszustand, es ließ sich keine Spur des früheren mächtigen Tumors fühlen, und ebenfalls waren die Stenosesymptome vollständig verschwunden. In dem zweiten Fall waren in $1^1/_2$ Jahr

Retentionssymptome vorhanden gewesen, und da Wölfler den Patienten untersuchte, fand er einen mächtigen Tumor und operierte deshalb nicht — aber innerhalb 6 Wochen ging der Tumor zurück und der Patient wurde vollständig gesund. Später kam es wiederum zu Retention ohne Tumorbildung und bei der Operation fand man einen nach hinten fixierten Pylorusulcus. In dem dritten Fall fand man zwei Tumoren, welche als inoperables Carcinom mit Metastasen betrachtet wurden. Sofort nach der Rückkehr begann der Zustand besser zu werden und 6 Jahre später war er noch vollständig gesund. Stich hat einen Magen demonstriert, wo 10 Jahre im voraus, wegen eines Ulcus bei der kleinen Kurvatur und konsekutiver Stenose, Gastroenterostomie gemacht war. Ulcus restierte nun nur als eine unbedeutende Cicatrix und Pylorus war normal. Mehr indirekt läßt sich dies auch aus unseren Fällen mit Ulcustumoren ersehen.

Weitere Fälle habe ich leider nicht finden können (ich rechne nämlich nicht Fälle reinen Pylorospasmus mit, der zurückgegangen ist) weshalb es nicht möglich sein wird, etwas bezüglich der Häufigkeit des Zurückgehens zu sagen, das u. a. davon abhängen muß, wie frühzeitig die entlastende Operation ausgeführt wird. Aber in derselben Richtung gehen Jedlickas Worte, welche wegen seiner 33 Resektionen „benigner“ Fälle bedeutendes Gewicht erhalten: „Die entzündliche Exsudation in der Submucosa pflegt in der Umgegend des chronischen Geschwüres bei Pylorus bedeutend mehr ausgebreitet zu sein, als bei Ulcera anderswo im Magen. — Die Entzündung in dem submucosen Stratum scheint bei den pyloralen Ulcera die Regel zu sein und durch die häufig enorme Schwellung der Submucosa kann die Stenose des Pylorus fast zu vollständiger Impermeabilität führen, namentlich wenn sich das Ulcus, wie es häufig vorkommt, zirkulär im Antrum ausgebreitet hat.“ Kelling will nicht einen Spasmus als Ursache zu einer funktionellen Stenose anerkennen, sondern sucht sie in einem akuten Ödem um den Pylorus.

Leiden, wie diese sagen uns, in wie hohem Grad es indiziert ist, Fälle mit Stenose frühzeitig zur Operation zu senden, indem begründete Hoffnung dann vorhanden sein wird, daß das Entzündungsexsudat und Ödem sich noch nicht organisiert haben und durch Ruhe zur Norm zurückgehen können. Zumal da Jedlicka behauptet, daß er niemals gesehen hat, daß die cicatricielle Striktur — das Endprodukt einer geheilten peptischen Ulceration — die Ursache zu einer Stenose im Pylorus oder Magen war: „Die Fälle, welche einer cicatriciellen

Stenose ähnlich waren, sind die in der 2. Kategorie besprochenen (s. oben). Doch bei allen diesen Fällen handelte es sich um eine entzündliche Infiltration bei offenem Ulcus, aber nicht um eine Narbe." Bevor wir jedoch näher auf die Möglichkeit eingehen, diese Verhältnisse in Betracht zu ziehen, müssen wir einige andere und bei weitem nicht unwesentliche Momente berücksichtigen.

Die Probe auf die Permeabilität des Pylorus wird auf die Weise angestellt, daß man einen Finger zu invaginieren und dadurch zu jugerieren versucht, wie weit Pylorus ist. Selbstverständlich können hier bei Klappenbildung, Knick, Kompressionsstenosen, Stenosis duodeni Irrtümer entstehen, wenn nicht auf die motorische Funktion Rücksicht genommen wird. Jedoch kann man auch auf ganz andere Weise getäuscht werden.

Alberti führt einen Fall an, wo bei der Operation ein harter Pylorustumor gefunden wurde, der zu einer einfachen Hypertrophie der Muscularis allzu fest und dicht erschien. Man glaubte daher, es mit einem Neoplasma malign. zu tun zu haben und begann mit Resektion; da jedoch Omentum min. und maj. gelöst waren, war plötzlich jeglicher Tumor verschwunden und der Pylorus erschien weich und vollständig normal. Schnitzler führt einen Fall an, wo man einen Tumor von der Größe eines kleinen Apfels gefühlt hatte. Unter der Laparotomie sah oder fühlte man anfangs keinen Tumor; aber 3 Minuten später entstand doch ein „Pylorus-krampftumor", der sich $^1/_4$ Minute hielt und 3 mal wiederkam. In einem unserer Fälle findet man die Pylorusklappe stark kontrahiert, so daß sich nur eine federkieldicke Öffnung vorfindet, und es ist eine gewisse Kraftanwendung notwendig, um die Klappe so viel zu erweitern, daß ein Zeigefinger passieren kann. In entgegengesetzter Richtung hat Kausch folgenden Fall: Bei der Laparotomie fand man den Magen nicht deutlich vergrößert, der Pylorusring erwies sich stark kontrahiert, entschieden dicker als normal. Bei Berührung des Magens, dessen Wand im ganzen vielleicht verdickt war, entstanden lebhafte peristaltische Bewegungen, besonders beim Pylorus, in welchem man gerade eine Fingerspitze hineinlegen konnte: er kontrahierte sich dann augenblicklich und war unpassabel. Ähnliches finden wir in einem Fall bei Brunner: Der Pylorusring scheint etwas dick zu sein, doch läßt sich die Spitze des Zeigefingers invaginieren. Unter den angestellten Betrachtungen treten im Pars pylorica auffallend starke peristaltische Wellen auf, so daß sich diese Partie hart wie Holz anfühlt. Payr führt einen Fall an: Der Pylorus spastisch kontrahiert. Einige

Zeit später hört der Krampf auf, wiederholt sich jedoch noch einmal. Während des Krampfes ist der Pylorus hart. Und daß Verhältnisse wie diese nicht ganz ungewöhnlich sein müssen, läßt sich eigentlich direkt beweisen.

Derart steht in folgenden 7 von Prof. Schous Fällen (siehe Tab. Seite 378) bei allen angeführt, daß das Lumen des Pylorus federkieldick war (ich verweise gleichzeitig auf diejenigen unserer Fälle, wo das Lumen als bleistiftdick oder dergl. bezeichnet wird).

2 mal treffen wir hier keine Retention, 1 mal geringe, 1 mal wechselnde und 3 mal sehr bedeutende; in allen Fällen war die Pylorusöffnung wie ein Federkiel und die Behandlung die Gastroenterostomie. Wohl spielt außer dem Lumen die Muskelkraft des Magens eine sehr große Rolle, man kann es allein aus den Fällen ersehen, in denen die Wand des Magens stark verdickt ist; aber in Nr. 5 ist sie doch sicher auszuschließen. Hier finden wir nämlich einen sehr kleinen, darmähnlichen Magen vor, die Klappe ist stark kontrahiert mit federkieldickem Lumen und man muß eine gewisse Kraft anwenden, um es so viel zu dilatieren, daß ein Zeigefinger passieren kann und doch ist Retention nicht gefunden.

Haltepunkte für den wechselnden Zustand des Pylorus erhalten wir auch bei der Betrachtung von Fällen wie Nr. 22. Hier waren seit wenigstens 5 Monaten Stenosesymptome vorhanden gewesen, jedoch war der Magen bei der ersten 12 Stunden-Retentionsprobe vollkommen leer; 2. Probe ergab ca. 100 gr dicke Flüssigkeit ohne makr. Speisereste. 2 Proben 6 Stunden nach Mittag ergaben resp. 200 ccm Alimente und außerordentlich starke Retention, und eines Abends 8 Stunden nach Mittag, enthielt der Magen ca. 2 L. Alimente mit alten Speiseresten. Bei der Operation ließ sich kein Lumen im Pylorus fühlen; der Magen war dilatiert mit verdickten Wänden.

Dieser Fall ist nicht einzig. Derart fanden wir bei 2 anderen Patienten im nüchternen Magen nur ganz geringe Reste, während jeden Abend bedeutende Retention konstatiert wurde. Bei einem 3. stand in der Anamnese angeführt: Er ist in der letzteren Zeit des Abends mit Ausspülungen behandelt; es zeigt sich alsdann, daß man 7 Stunden nach der letzten Mahlzeit, das Essen in derselben Menge wie verabfolgt vorfindet. Wartet man dahingegen mit der Ausspülung bis zum nächsten Morgen, so läßt sich nur etwas gallengefärbter Schleim aufholen.

Wir sehen also, daß es schwankende und wechselnde Momente im Zustand des Pylorus gibt, welche zeigen, daß andere Verhält-

Fall	Retention	Aufblasen	Pylorus usw.
1	5 Stunden nach dem Mittag: Reste nach dem Mittag des vorhergehenden Tages.	Curv. maj. 3—4 Finger breit unter dem Umb., min. verliert sich nach oben unter Hepar.	Pylorus hart, fest, das Lumen so groß wie ein Federkiel. — Sektion: Pylorus läßt kaum die Spitze eines kleinen Fingers passieren. Auf der Rückseite des Magens ein großer Ulcus, 3—4 cm vom Pylorus.
2	Keine Retention auf nüchternem Magen (auch nicht in der Anamnese).		Pylorus verdickt. Das Lumen federkieldick, läßt sich bei gewöhnlicher Kraftaufbietung nicht dilatieren. Mitten auf Curv. min. ein Ulcus.
3	Bedeutende Retention.	Curv. min. 1 Finger breit über dem Umb., maj. mitten zwischen Umb. und Symphyse.	Die Pylorusklappe fest, hart, das Lumen federkieldick. Magen stark dilatiert mit verdickten Wänden.
4	Sehr bedeutende Retention.	Curv. maj. mitten zwischen Umb. und Symph., min. 3 Finger breit unter Proc. ensif.	Pylorus fühlt sich fest an, fibrös verdickt, gibt absolut nicht nach. Das Lumen kaum federkieldick. Enorme Dilatation und die Wände stark verdickt.
5	5 Stunden nach Fleisch und Zwetschen: Etwas Zw. in Spülwasser (in der Anamnese keine Retention).	Curv. maj. 2 Finger breit über den Umbilicus, min. geht hinauf unter Curv.	Die Klappe stark kontrahiert mit federkieldicker Öffnung. Man muß eine gewisse Kraft anwenden, um so viel zu dilatieren, daß ein Zeigefinger passieren kann. Magen darmähnlich, sehr klein.
6	Etwas Retention.	Curv. maj. ein paar Finger breit über d. Symph., min. etwas über d. Umb.	Das Lumen im Pylorus wird kaum einen Federkiel aufnehmen können. Magen in nicht geringem Grade dilatiert.
7	Wechselnde Retention.	Curv. maj. 1 cm über d. Symph., min. 1 cm über d. Umbilicus.	Das Lumen im Pylorus federkieldick, von festen, nicht ulcerierten Wänden umgeben. Dilatation, sehr stark verdickte Wände.

nisse als die momentane Pylorusweite in Betracht zu ziehen sind. Während Fälle mit Zurückgehen der Stenose den frühzeitigen Eingriff pointieren, zeigen diese Fälle uns den Wert der Retentionsprobe während der Laparotomie. Ich erinnere gleichzeitig an die Tatsache, daß rezidivierende Pylorospasmus bald zu einer konsekutiven, fibrösen, irreparabelen Stenose führen wird, wodurch die funktionellen Stenosen als solche nicht so unschuldig werden.

Ich will an anderer Stelle ausführlich auf die ganze Retentionsfrage eingehen (mit Untersuchungen über 203 Patienten) und die außerordentlich große Bedeutung der Retention in so verschiedenen Beziehungen zu zeigen versuchen. Man wird davon sehen, daß es sich immer um eine grobe Störung der Magenfunktion handelt, wenn 12 Stunden nach einer reichlichen Mahlzeit aus Fleisch und Zwetschen Retention gefunden wird, d. h. daß dann beständig Indikation zur Vornahme einer Laparotomie vorhanden sein muß, da die interne Behandlung der Retention nur blindlings ohne Ahnung über Prognose oder Grundleiden vor sich gehen kann. Darauf will ich hervorheben, daß die Pointe der Retentionsfrage daran liegt, inwiefern Speisereste oder nicht zu finden sind, dagegen absolut nicht daran, ob der Inhalt, den man findet, groß oder klein, wohl chymifiziert oder nicht ist, weil diese Verhältnisse sowohl von der Permeabilität des Pylorus als auch von der Stärke der Muskulatur und dem Chemismus des Magens abhängig sind. Untersuchungen über „mikroskopische" und makroskopische Retention dienen nur zu verwirren und die Retentionsprobe scheinbar verwickelt zu machen — Untersuchungen bedürfen wir dagegen im höchsten Grad, ob nicht die 12 Stunden-Probe eine allzu grobe Probe ist, die auf eine geringere Stundenanzahl herabzusetzen ist. Ob man nicht auch vollständig die Nachtprobe verlassen und zu einer Tagretentionsprobe übertreten soll, die an dem obengehenden Patienten vorgenommen wird (wodurch die Probe den natürlichen Verhältnissen des Lebens entsprechen wird), behalte ich mir vor, später anderswo etwas näher zu behandeln.

Werden alle den Wert der Retention gewahr, so werden Betrachtungen, wie die im vorhergehenden angestellten, weit größere Bedeutung erhalten, indem wir alsdann die Patienten während eines bedeutend frühzeitigeren Stadiums zur Operation bekommen, bevor es anzunehmen ist, daß der spasmodische, ödematöse oder entzündungsartige Zustand chronisch und irreparabel geworden ist, d. h. daß wir den Zustand durch eine entlastende Operation zum Zurückgehen zum normalen bewegen können; und einen derartigen

operativen Eingriff haben wir in der Jejunostomie, welche keine Veränderungen in den Entleerungsverhältnissen des Magens verursacht oder der Gefahr aussetzt, welche in dem peptischen Jejunalulcus liegt.

Maydl hat sicher mit seiner Behauptung recht, daß sich zur direkten Ulcusbehandlung die Jejunostomie am besten eignet, indem sie Verhältnisse hervorruft, welche nach chirurgischen Anschauungen für Ulcusheilung die günstigsten sind; und indem er diese Bemerkungen auch auf alle Ulcera als gültig ausdehnt, sagt er: „Menschenleben wären auf diese Weise genug zu retten, selbst wenn auch ein geringerer Prozentsatz der Bevölkerung an Magenulcera litte, und der Mortalitätsprozentsatz niedriger wäre als Mikulicz annimmt." Stieda erscheint Neumanns Empfehlung der Jejunostomie bei Pylorospasmus mit Dilatation vollkommen berechtigt und Noeßke schreibt: „Wenn nun schon ohne operative Beihilfe schwere Pylorusstenosen spontan zurückgehen können, wieviel eher kann es alsdann nicht durch zweckmäßige chirurgische Unterstützung der natürlichen Genesungsweise durch Ausschaltung des kranken Organs aus dem Verdauungskanal geschehen." Ähnliche Äußerungen finden wir bei Lempp.

Betreffs der Technik verweise ich auf Lempp, wo es nach seinem ausführlichen Vergleich zwischen den verschiedenen Methoden ersichtlich wird, daß die Witzel-Eiselsbergsche absolut als die beste zu bezeichnen ist, indem sie ein, technisch gesehen, leichter Eingriff ist, vollständige Kontinenz auch für Flüssigkeit gibt und sich, sobald sie ihren Zweck erreicht hat, spontan schließt, so daß die Vornahme einer Nachoperation unnötig ist. Als technisch besonders wichtig hebt Lempp hervor, daß zur Bildung des Schrägkanals nur eine Reihe Suturen angewendet werden müssen, da es bei mehrschichtiger leicht zu einer Stenose des Lumens des Darmes kommt; ferner, daß die Fistel immer unter der Umbilicaltransversale einzunähen ist, da ein zu hohes Einnähen zu einem Knick auf dem Darm führen kann, wie Eiselsberg es in 2 Fällen erlebte. Da die Fistel später einen Granulationskanal bildet, kann es vorkommen, daß sie allmählich etwas weiter wird, wobei neben der Gummiröhre Flüssigkeit hinauslaufen kann. Man muß diese dann nicht mit einer dickeren ersetzen, sondern sie nur für einige Stunden entfernen, da sich der Granulationskanal dann wiederum zusammengezogen haben wird. Lejars empfiehlt ebenfalls die Witzel-Eiselsbergsche Methode.

Sollte man nun nach der Anlage einer Jejunostomie später zur Vornahme einer Gastroenterostomie gezwungen sein, so bildet die Jejunostomie nach Kausch und Heidenhain kein Hindernis dafür. Lempp hat einen direkten Beweis dafür, indem ein Patient 5 Wochen nach einer Jejunostomie den Katheter selbst entfernte, worauf sich die Fistel schloß. 7 Monate später mußte man wiederum Laparotomie vornehmen und man

fand alsdann, daß die Stelle für die frühere Jejunostomie vollständig frei ohne Adhärenzen oder Stränge war, ebenfalls ließ sich auf dem Jejunum keine Spur der Fistel entdecken. Einen analogen Fall berichtet Hirschfeldt, wo Witzels Gastroent. ext. gemacht war: Am 21. XII. 1899 wurde die Drainage entfernt. Am 13. II. 1900 mußte Relaparotomie gemacht werden. Auf dem Platz der Gastrostomie fand man nur eine spindelgewebedünne Adhärenz. Es kann auch, rein operativ gesehen, zum Vorteil für die Jejunostomie sprechen, daß die Pneumonien hier sicher seltener als bei einer eigentlich hohen Laparotomie auftreten werden, namentlich weil der Eingriff kurz sein und keine Veranlassung zu so bedeutender Manipulation oder zu Unterbindungen geben wird.

Der Zweck der Jejunostomie ist der, 1. durch vollständige Ausschaltung des Magens diesem Ruhe zu schaffen, 2. dem Organismus die notwendige Nahrung zuzuführen.

„Sehr auffällig ist der Einfluß der Fistelernährung auf Fälle, welche einer jeden Therapie trotzten. Schon kurze Zeit nach der Jejunostomie verzogen sich die Schmerzen, selbst starke Blutungen ließen sich zum Stehen bringen, die Hyperacidität kann sinken, bedeutende Anämien zurück gehen, das ganze Aussehen sich verbessern. Es läßt sich also nach dieser einfachen Operation, welche für das spätere Leben keine anatomische Komplikation hinterläßt, d. h. keine Veränderung im Entleerungsmodus des Magens verursacht, vollständige Heilung erzielen" schreibt Lempp, und er macht ausdrücklich darauf aufmerksam, daß sie die Fistelernährung in mehreren Fällen sehr lange durchgeführt haben, bis alle Symptome gehoben und jegliche Irritation verschwunden war. Was die Gewichtszunahme anbelangt, so erzielte Lempp bei einer täglichen, aus 3 L. Milch, 1 L. Bouillon und 5 Eier bestehenden, auf 10 Portionen verteilten Ernährung, innerhalb 4 Wochen eine Gewichtserhöhung von 10 Pfd. (Totalgewicht 96 Pfd.); in anderen Fällen verabfolgte er gleichzeitig künstliche Ernährungspräparate. Jedlicka hat Fälle, wo sich die Patienten ein Jahr lang ausschließlich durch die Fistel ernährten.

Pawlow hat nachgewiesen, daß sich Sekretion von den Drüsen des Magens sowohl vom Magen selbst, wie auch vom Dünndarm auslösen läßt, und Lempp hat Untersuchungen ausgeführt, nach denen es wahrscheinlich ist, daß kurz nach der Nahrungseinführung in den Darm, reflektorisch Sekretion im Magen ausgelöst wird, wenn auch nur für eine kürzere Zeit (ähnliches hat Brodnitz beobachtet). Er rät deshalb, besonders wo Hyperacidität vorhanden ist, gleichzeitig mit der Ernährung durch die Fistel Karlsbaderwasser teelöffelweise per os zu verabfolgen.

Lempp teilt einen Fall mit, wo bei Sanduhrmagen mit Stenosis pylori und heftigen Hämatemesen außer der Gastroenterostomie eine temporäre Jejunostomie angelegt wurde, um den Magen in den ersten Tagen schonen zu können; $2^1/_4$ Jahre später war der Patient vollständig gesund. Bunge, welcher in diesem Fall Operateur war, soll der erste sein, der eine derartige kombinierte Operation ausgeführt hat, welche in hohem Grad bei allen den Fällen anzuraten ist, wo gleichzeitig mit der Stenose ein blutender Ulcus vorgefunden wird. Ad mod. Bunge hat Krause einen sehr frappanten Fall:

29jähr. Mann. In 4 Jahren typische Ulcussymptome mit Blutung. Äußerst angegriffen. Gewicht 82 Pfd. Der Magen dilatiert. Gastroenterostomie: Fügte, um den fast ausgehungerten Menschen gleich nach der Operation ernähren zu können, eine Jejunostomie hinzu. Wie richtig dies war, bewies der Verlauf: Noch 2 Tage nach der Operation blieben die Hämatemesen bei, ohne Jejunostomie wäre Ernährung unmöglich gewesen. In 13 Tagen ging sie ausschließlich durch die Fistel vor sich. Da alle Magensymptome verschwunden waren, wurde gleichzeitig Ernährung per os verabfolgt und die Fistel außer Funktion gesetzt. $7^1/_2$ Monate später: blühend gesund, vollständig ohne krankhafte Symptome, + 44 Pfd.

In derartigen Fällen verträgt, wie Krause sagt, der Magen trotz der beschleunigten Entleerung nicht die geringste Nahrung; sind überdies frisch arrodierte Gefäße vorhanden, so wird jede, noch so unbedeutende peristaltitische Bewegung die Blutung erneuern. Ebenfalls empfiehlt Mikulicz die Gastroenterostomie bei schweren Ulcera mit Jejunostomie zu verbinden.

Lempp führt einen Fall an, in welchem wiederholte starke Magenblutungen zu einer sehr bedeutenden Anämie geführt hatten. Wiederholte interne Behandlungen waren wirkungslos; zum Schluß konnte die Patientin nicht einmal das geringste Quantum Milch zu sich nehmen, ohne daß Hämatemesen entstanden. Dasselbe war der Fall, nachdem in 2 Wochen ausschließlich Rektalernährung durchgeführt worden war. Hier war die Jejunostomie „die Operation der Wahl", und sie wurde schnell in Lokalanästhesie ausgeführt, während der Magen gar nicht berührt wurde. Die Blutung hörte prompt auf, und während 3 Monate langer, ausschließlicher Fistelernährung besserte sich das Aussehen allmählich. Auch im nächsten Quartal wurde der größte Teil der Nahrung durch die Fistel verabfolgt. Im Laufe von $6^1/_2$ Monaten stieg das Körpergewicht um 20 Pfd. und ein Jahr später war kein Magensymptom vorhanden, die Patientin sah gut aus und war nicht anämisch. Die Fistel war kontinent, wurde beständig als „Sicherheitsventil" offen gehalten, obwohl sie ohne Beschwerde feste Nahrung per os genießen konnte.

Wie Heidenhain früher schreibt: „Es drängt mich, die Frage zur Diskussion zu stellen, ob man nicht einen Patienten, der im Begriff steht, an Blutungen, Erbrechen und Inanition zugrunde zu gehen, durch eine temporäre Jejunostomie retten kann. Hahn und Karewski haben nach

dieser Indikation gehandelt, und Hahns prächtiges Resultat in einem Fall zeigt, daß der Weg passabel ist, und nach Verbesserungen in der Technik noch leichter als früher."

Vor kurzer Zeit hat Loyal eine Arbeit aus Garrés Klinik über Jejunostomie veröffentlicht, welche in 25 Fällen angewendet worden ist, von denen die drei „benigne" zu sein scheinen. In dem einen der Fälle handelte es sich um starke Schmerzen mit beständig zunehmenden Erbrechen und ab und zu Blut im Mageninhalt. Bei der Operation fand man einen gering ausgesprochenen Sanduhrmagen. Aus verschiedenen Gründen ließ sich auf dem Kardiamagen keine Gastroenterostomie machen, weshalb man zur Jejunostomie griff. Sofort nach der Operation waren die Leiden verschwunden und der Patient nahm an Gewicht zu. In einem zweiten Fall war erst Gastroenterostomie wegen eines stenosierenden Ulcus pylori ohne Wirkung gemacht. Es wurde deshalb eine Enteroanastomose angelegt — ebenfalls ohne Effekt. Als ultimum refugium legte man eine Jejunostomie an, welche Heilung zur Folge hatte, nachdem sie in 5 Monaten offen gehalten war (Lempp teilt einen analogen Fall aus Eiselsbergs Klinik mit).

Bezüglich des Auftretens der Peristaltik und Sekretion nach Jejunostomie sagt Loyal, daß man nur Lempps Vorschlag zu befolgen braucht. „Das ist aber wohl sicher, daß die Jejunostomie die Magenfunktion mehr erleichtert, die Reize vom Ulcus mehr abhält, als eine Gastroenterostomie, und von diesem Standpunkt aus müssen wir es auch befürworten, wenn man bei gleichzeitiger Stenose und etwas bedrohlichen Ulcuserscheinungen (chronische Blutungen, Peritonitis) der Gastroenterostomie die Jejunostomie natürlich nur als temporäre Fistel, hinzufügt." Rät auch eindringlich ad mod. Eiselsberg-Witzel zu operieren. Die Fisteln waren immer suffizient.

Hat man, meint Noetzel, bei einem perforierten Ulcus seine Sutur in morschem Gewebe angelegt, daß eine Entlastung desselben geboten ist, so ist es ratsam, Eiselsbergs Vorschlag zu folgen und eine Jejunostomie hinzuzufügen, um sich eine vollkommene Entlastung des Magens und die Möglichkeit der Ernährung zu sichern.

Bei benignen Leiden gibt die Jejunostomie so gut wie keine Operationsmortalität.

Bevor wir zur Betrachtung der Fälle übergehen, in denen die Möglichkeit des Ersatzes der Gastroenterostomie mit Jejunostomie gegeben ist, müssen wir erst eingehender die 13 unserer Fälle untersuchen, in denen bedingte Indikation für Operation verhanden war. Von diesen 13 müssen doch die zwei, wo keine Gastroenterostomie gemacht wurde, unberücksichtigt bleiben, ebenfalls Nr. 50, der zu wenig observiert vorliegt, No. 52, wo gleichzeitig verschiedene Gallenkanaloperationen vorgenommen wurden, und wo der spätere Verlauf durch Stenosesymptome seitens des Darmes kompliziert wurde, und Nr. 51: Der Magen war in diesem Fall nur wenig ptotisch, aber bei der Operation fand man Knick auf dem Übergang

zwischen dem Pylorus und Duodenum. Nach der Gastroenterostomie entstanden Symptome, welche auf eine sekundäre Schließung der Anastomose, oder vielleicht eine spontane Pexie deuten konnten; zum Schluß entstand ein cerebrales Leiden, woran sie starb.

In den restierenden 8 Fällen wurde, mit Ausnahme von Nr. 48, wo vor kurzem Hämatemese aufgetreten war, Retentionsprobe mit negativem Resultat gemacht (ich meine auch Nr. 46 mitrechnen zu können, wo angeführt steht: 5 Stunden nach Fleisch und Zwetschen etwas Zwetschen im Spülwasser), und die Behandlung war in allen Fällen: Gastroenterostomie.

Bei schematischer Ordnung der Fälle erhalten wir folgendes Bild:

Keine Hämatemese. Verschiedene Magensympt. Nervöser Allgemeinzustand.	Nr. 44	starke Ptosis	keine Wirkung	des G.
	„ 46	keine „	—	desgl.
	„ 47	Mittel „	—	desgl.
	„ 49	?	—	desgl.
12 Jahre vorher Hämatemese. Beständig Magensympt. Nervöser Allgemeinzustand.	Nr. 53	bedeutende Ptosis	vorübergehender Effekt der Gastroenterostomie.	
Vorausgehende Hämatemesen. Ulcus ventriculi.	Nr. 45	keine Ptosis	palpabler Ulcus	etwas Besserung nach G.
	„ 48	?		vollständige Heilung des Magenleidens.
	„ 54	geringe Ptosis	palpabler Ulcus	vollständige Heilung des Magenleidens.

Selbst aus diesen wenigen Fällen sieht man ganz scharf, wo die Gastroenterostomie gewirkt hat, und daraus Grund zum Einschreiten auf operativem Wege vorhanden gewesen war. Handelt es sich um mehr vage Fälle auf „nervöser" Basis, so beobachtet man keine Wirkung, liegen reelle Magenleiden zugrunde, die gute, und wie ist a priori von einer Operation anderes zu verlangen, deren Alpha und Omega in der Erleichterung der Entleerungsverhältnisse besteht. Jedoch ist wohl daran zu denken, daß nach der Gastroenterostomie sehr häufig Galle in den Magen hineinfließt, wodurch eine Hyperacidität herabgesetzt werden kann, und faktisch entsteht eine schnellere Magenentleerung als sonst Außerdem braucht nicht der ganze Inhalt des Magens hinauf zum Pylorus und zur kleinen Kurvatur gepreßt werden, d. h. wir bekommen eine geringere Irritation eines eventuell hier sitzenden Ulcus. Allein hieraus läßt sich die günstige Wirkung der Gastroenterostomie in den 3 letzt-

genannten Fällen erklären. Vielleicht — wie oben angedeutet — ist es auch zu weitgehend, den Magen erst 12 Stunden nach dem Essen zu prüfen; in Nr. 45 beobachteten wir derart 6 Stunden nach Fleisch und Zwetschen einen Teil Mageninhalt mit zahlreichen Zwetschenresten. Man kann sich nämlich denken, daß es sich in diesen Fällen um spasmotische Zustände gehandelt hat, deren schädliche Wirkungen durch die Anastomose entfernt wurden.

Von den zuerst genannten 4 Patienten konnte bei 3 die Rede sein: Gastropexie zu machen. Aber teils waren die Symptome in Nr. 44 und 46 ganz gleich, und in dem einen war starke, in dem anderen keine Ptosis vorhanden, teils haben wir kürzlich eine Reihe Fälle gesehen, zufolge welchen die Gastropexie ganz aufgegeben werden muß, selbst wenn sie auch unmittelbar wirksam erscheint; aber die Chirurgen sind nun nicht allein Operateure, sondern sie haben auch die späteren Wirkungen in Betracht zu ziehen.

Nein, in diesen Fällen mit nervösem Allgemeinzustand und keiner bestimmten Indikation für Eingriff (betreffs des Zustandes des Pylorus siehe früher) soll man sich absolut einer jeglichen Operation enthalten, was man auch mehr oder weniger direkt aus den Resultaten anderer ersehen kann. Z. B. sieht Clairmont in 91 Gastroenterostomiefällen nur in 58 Proz. ein günstiges Resultat. Bei näherer Untersuchung findet er, daß die Patienten, deren Ulcus beim Pylorus saß, durch die Gastroenterostomie geheilt oder gebessert wurden, während diejenigen, deren Ulcus fern vom Pylorus, z. B. bei Curv. min. saß, nur in einzelnen Fällen infolge der Operation symptomlos wurden. Jedoch ist wohl an Fälle wie unseren Nr. 42 zu denken, welcher gleich ausführlicher besprochen wird. Er wurde anfangs als rein „nervös" aufgefaßt, später wurde Retention nachgewiesen und eine Gastroenterostomie half ausgezeichnet.

Anstatt zu Gastroenterostomie hätten sich obenerwähnte Fälle Nr. 45, 48, 53 und 55 zu Jejunostomie geeignet. Unter den Patienten mit absoluter Indikation wird man Fälle wie Nr. 12 und 19 finden, in denen keine Retention nachgewiesen wurde, wo man jedoch in der Anamnese ganz evidente Retention fand. Fälle wie diese zeigen den Wert der Retentionsprobe in operativer Beziehung. Der Magen kann sich nämlich hier, nach dem Konstatieren der Retention, zu diesem oder jenem Zeitpunkt vollständig entleeren, d. h. es muß ganz zweifellos eine reparable Stenose vorliegen. Fälle wie diese werden sich daher sicher zur Jejunostomie eignen; in No. 19 sehen wir sogar, daß nach der Gastroenterostomie ein Ulcus jejuni auftrat.

Hätten wir die Patienten frühzeitiger zur Operation bekommen,

so lägen sicherlich bedeutend mehr Fälle vor, wo es möglich gewesen wäre, die Jejunostomie zu benutzen, wie in 7 und 18. In Fällen wie Nr. 14, wo sich später eine spontane Pexie gebildet zu haben schien, und wo die Sektion ergab, daß es sich um einen Spasmus gedreht hatte, fand man den Pylorus eigentlich ganz unverändert; jedoch muß man hier, bevor man zur Jejunostomie schreitet, sorgfältig auf Klappenbildung, Knick, Stenosis duodeni oder Kompressionsstenose untersuchen; wird etwas derartiges konstatiert, so ist selbstverständlich Gastroenterostomie zu machen.

Ich habe Beispiele dessen erwähnt, daß Entzündungstumoren mit Stenose sich ohne operativen Eingriff verzogen haben; jedoch sind die Erfahrungen zu geringe, um mehr als hierauf hindeuten zu können. Ob es praktische Bedeutung erhalten kann, wenn die Krankheit soweit vorgeschritten ist, muß die Zukunft zeigen. Wir sollen später unter der Resektionsfrage sehen, welche andere Betrachtungen sich geltend machen können.

Was die Resultate nach der Gastroenterostomie anbelangt, so zeigt das Entwickelte gut, wie bestimmt unterschieden werden muß, ob eine bestimmte Indikation: zur Hebung der Retention, oder nur schwächere Symptome, gefunden wurde.

IV.

Selbstverständlich werden immer Fälle, und zwar nicht wenige mit Indikation für Gastroenterostomie zurück bleiben, und nach dem, was wir gesehen haben, kommen wir, besonders unter Ulcus jejuni und Magenileus zu dem übereinstimmenden Resultat, daß man möglichst Gastroenterostomia post. mit kurzer Schlinge ad modum Hacker-Petersen machen soll, indem, um Ulcus jejuni zu vermeiden, Rücksicht auf Kellings Untersuchungen über die Kontraktion der Darmes zu nehmen ist; muß ant. benutzt werden, so lege man, ebenfalls um Ulcera jejuni zu vermeiden, in den Fällen nur Enteroanastomose an, in denen man nicht entscheiden kann, daß der Magen tonisch ist. Denn Enteroanastomose ist durchaus nicht absolut notwendig; anfangs wurde sie niemals angelegt und (siehe unsere Fälle Nr. 30 u. 31), viele Patienten lebten doch bei vollständigem Wohlbefinden. Stieda meint, daß die Enteroanastomose im allgemeinen überflüssig ist; sie ist indiziert, um Magenileus zu vermeiden, indem sie die zuführende Schlinge

entlastet. Auf gleiche Weise äußerte Mikulicz sich, und ebenfalls Nordmann und Körte, welche empfehlen Enteroanastomose anzuzulegen, wenn der Magen sehr schlaff ist. Dahingegen verlangt Clairmont (Eiselsberg) immer nach ant. die Anlage primärer Enteroanastomose, welche übrigens nach Witzel nicht als eine Panazee gegen Ileus zu betrachten ist. Als tonisch ist sicher ein Magen wie in Nr. 27 aufzufassen, wo beim Aufblasen ein großer Magen gefunden wurde, während bei der Operation, vor welcher man Ausspülungen vorgenommen hatte und wo er leer war, konstatiert wurde, daß er klein und dickwandig war.

Um so natürliche physiologische Verhältnisse wie möglich zu schaffen, hat man versucht, die Gastroenterostomie durch plastische Operationen, Gastroduodenostomie, Divulsion, Gastrolyse und Gastropexie zu ersetzen.

Die Gastropexie haben wir früher besprochen, die Divulsion ist mit Recht vollständig ad acta gelegt und reine Gastrolyse wird in Fällen mit Stenose außerordentlich selten von Nutzen sein. Über Kochers Gastroduodenostomia lateral. liegen nur sehr spärliche Beobachtungen vor, außer bei Kocher selbst (5 Fälle), bei Koslowsky (2), Stich (1), Maragliano (2) und Schnitzler (5), in dessen 5. Fall mit „sackförmig nach unten erweitertem Magen" Ileus entstand, welcher erst nach einer Gastrojejunostomie gehoben wurde. Ebenfalls besprechen Lorenz, Goepel und Krause die Operation.

Es wird wohl günstige Resultate nach Pyloroplastik mitgeteilt (Carle-Fantino, Mikulicz, Kausch, Clairmont, Berg, Maragliano, Stich, Schloffer, Steudel, Schnitzler, Petersen-Machol, Boas, Gelpke); aber sie ist doch so unsicher und die Kontraindikationen so vielseitig, daß man, leider im Hinblick auf deren theoretischen Vorzug: den Mageninhalt über Diverticulum Vateri ins Duodenum hineinzuleiten, Clairmonts Worten beistimmen muß: „Kausch trat auf Grund seiner postoperativen Untersuchungen für Pyloroplastik in die Schranke. Wir müssen Petersen-Machol recht geben, welche Kausch antworten, daß es rationeller ist, sich an eine Methode und da an die Gastroenterostomie zu halten".

Hat man mit einem großen, schlaffen Magen zu tun, so kann man erst Schönholzer folgen, welcher zu systematisch ausgeführten Magenausspülungen vor der Operation rät, wodurch mittels Beseitigung der Retention dem Magen etwas Vitalität und Tonus zurückgegeben wird. Aber allgemeine Schwäche und dilatierter Magen werden häufig Hand in Hand gehen. Beide Zustände be-

günstigen das Entstehen des Magenileus und der erste erfordert reichlich zugeführte Ernährung. Um dies ausführen und dem Magen gleichzeitig Ruhe schaffen zu können, wird Indikation zur Hinzufügung einer Jejunostomie vorhanden sein, welche eventuell Ausspülungen zuläßt, oder, wie vor kurzem von Wullstein vorgeschlagen, die Anlegung einer Sonde à demeure durch die Nase. Sie soll 20 cm in den Darm hineinreichen, wodurch erzielt werden soll, daß die Anastomose ein großes rundes Lumen bekommt, und daß sich der Darm senkrecht darunter stellt. Wullstein beginnt sofort nach der Operation mit forcierter Ernährung durch die Sonde, welche 10—12 Tage liegen gelassen wird; hierdurch erhält der Magen auch vollständige Ruhe und Zeit, sich stark zu kontrahieren. Witzel-Hofmanns Gastroenterostomia ext. (außer der Gastroenterostomie wird eine Gastrostomie angelegt, wohindurch man einen Katheter in die Anastomose hineinführt) sieht nicht sehr verlockend aus und wird von Lindner und Föderl vollständig verworfen. Link, Ogarkow und Walzberg meinen, daß sich der Magen am leichtesten bei rechter Seitenlage entleert und raten, es therapeutisch anzuwenden.

Betreffs der technischen Seite der Sache will ich nur bemerken, daß Petersens Modifikation, gestützt auf seine vorzüglichen Untersuchungen über die anatomischen Verhältnisse des Magens und des Duodenums, allgemeine Verbreitung gewonnen zu haben scheint. Jedoch muß ich eingehender, außer auf Petersen selbst, z. B. auf Steinthal, Clairmont und Lorenz verweisen. Der historischen Korrektheit wegen will ich darauf aufmerksam machen, daß Porges aus Gussenbauers Klinik 4 Jahre vorher denselben Vorschlag machte, wenn es auch zugegeben werden muß, daß Petersen derjenige war, welcher die Methode erst wirklich begründete, und wie er selbst schreibt: „Ich kann meine Methode von 215 Gastroenterostomien ausgehend verteidigen, wo nicht ein einziges Mal eine ernsthafte Regurgitation beobachtet worden ist."

Von Eiselsberg ist „Pylorusausschaltung" angegeben worden, teilweise um die sekundäre Verengung der Anastomose zu vermeiden, teilweise um auf Ulcera im Pylorus kurativ einwirken oder einen ulcerierten Cancer von dem übrigen Magen ausschalten zu können. Rein theoretisch ist außerordentlich viel von Kelling daran gearbeitet; er schreibt u. a.: „In der Schließung des Pylorus liegt die einzigste Garantie für die dauernde Offenhaltung der Fistel. Gleichzeitig bewirkt sie eine schnellere Leerung des Magens und arbeitet Circulus vitiosus entgegen." Bei Tierversuchen fand

er, daß immer durch die Anastomose unter 5 Proz. des durch Pylorus gehenden kam, wenn die Gastroenterostomie bei offenem Pylorus angelegt war. Gegen Obenstehendes läßt sich ein Fall bei Rencki anführen, wo bei der Operation gefunden wurde, daß der Magen gänzlich vom Duodenum abgeschnürt und Pylorus nur für die dünnste Sonde passabel war — das will fast dasselbe wie Pylorusausschaltung sagen — und doch scheint der spätere Verlauf Stenosesymptome der Anastomose aufzuweisen. Entgegengesetzt ist Sichs früher besprochener Fall: Da 10 Jahre nach einer Gastroenterostomie Sektion vorgenommen wurde, waren sowohl Pylorus wie auch Anastomose normal groß. Das Verfahren scheint überhaupt nicht häufig angewendet worden zu sein; Körte berichtet doch in diesem Jahr über einen Fall, in welchem es nicht möglich war, Resektion eines callösen Ulcus vorzunehmen. Es wurde deshalb Pylorusausschaltung und Gastroenterostomia post. mit gutem Resultat gemacht.

Ist die Retention einer Stenosis ventriculi, einer Sanduhrbildung, zuzuschreiben, hat man: Gastroplastik, Gastroanastomose Gastroenteroanastomose, Gastroenterostomie, Gastropexie und Resektion (Büdinger, Kümmell) vorgeschlagen und ausgeführt.

Wird nur eine Stenose gefunden, so gestalten sich die Verhältnisse vollständig wie bei Stenosis pylori — die Stenose ist nur weiter nach hinten gerückt. Aber bedeutend schwieriger ist es, wenn es sich um 2 oder 3 Stenosen handelt, indem man dann immer auf alle diese Rücksicht nehmen muß und auch darauf, ob, wie Mikulicz sagt, nicht möglicherweise ein Pylorospasmus zu konstatieren ist. Am stärksten wird es von Schloffer betont: „In einem derartigen Fall ist natürlich die Entleerung des Sekretes aus dem Pylorusventrikel und der Nahrung, welche eventuell hineinkommt, behindert; selbst wenn es auch durch Gastroenterostomie auf den Kardiamagen gelingt, die Kardinalsymptome der Magenstenose zu beseitigen, so haben wir doch in der fortdauernden Retention im Pylorusventrikel einen Zustand, der zu sekundären Veränderungen (Ulceration, Perforation) führen, oder wenigstens Veranlassung zu subjektiven Leiden geben kann. Ein vorzügliches Beispiel dieser Art finden wir bei Carle-Fantino (31), wo der Patient 45 Tage nach der Operation zugrunde ging, allein deshalb, weil der Pylorusmagen sich nicht entleeren konnte.

„Es ist ebenfalls nicht hinreichend Gastroanastomose anzulegen. Z. B. hat Schwarz Gelegenheit gehabt, die vollständigste Resultatlosigkeit derselben zu beobachten, während die 3 Jahre später hin-

zugefügte Gastroenterostomie zur vollständigen Heilung führte". In Nr. 25 haben wir ein prächtiges Resultat der Gastroenterostomie auf den Kardiamagen, indem Pylorus hier vollkommen natürlich war. In Nr. 16, wo der Magen eigentlich in 3 Teile geteilt ist, finden wir zwischen der kardialen und der mittleren Loge eine zeigefingerdicke Passage, die mittlere Verengung scheint überhaupt unbedeutend gewesen zu sein, Pylorus war hart auswendig nur von der Dicke eines „kleinen Fingers". Es wurde hier Gastroenterostomie ant. auf der kardialen Loge gemacht und der Grund zu dem guten Resultat ist sicher darin zu suchen, daß sich beide pylorale Logen in die kardiale entleeren konnten. Bei Nr. 36 beobachteten wir vielleicht 4 Monate nach der Gastroenterostomie geringe Hämatemese und ein Jahr später wird mitgeteilt: „Knurren und Empfindung von etwas Lebendem nach oben in linker Seite des Abdomen um die Essenszeit." Später wird gemeldet, daß sie beständig Unruhe im Abdomen und Schmerzen gehabt hat, weshalb sie in den 3 letzten Monaten gelegen hat. Es ist schwer zu sagen, ob die Leiden hier dem Tumor zuzuschreiben sind, der zu gleicher Zeit gefunden wurde (das Gewicht hielt sich konstant, $2^1/_4$ Jahre beobachtet), oder dem Pylorusventrikel, indem die Passage zum Kardiamagen sehr eng war. Ebenfalls will ich in Nr. 24 dem Pylorusventrikel die etwas schwankenden Magenleiden und die Hämatemese zuschreiben, welche 19 Monate nach der Operation auftraten. Nr. 52 weist nichts Besonderes auf.

Trifft man eine so kleine kardiale Partie an, daß sie nicht zur Anastomose benutzt werden kann, so empfiehlt Lempp, Jejunostomie zu machen, womit er günstige Resultate erzielt hat. Von denselben Betrachtungen wie Schloffer ausgehend, hat sich Hacker früher dahin geäußert, daß bei doppelten Stenosen 2 Operationen gemacht werden müssen und er empfiehlt, 2 Gastroenterostomien auf derselben Schlinge anzulegen. Schloffer stellt ebenfalls die prinzipielle Forderung auf, daß beide Magenteile entweder direkt oder indirekt mit dem Darm in breite Kommunikation gebracht werden müssen. Er selbst hat einen derartigen Fall:

Man findet einen kleinen Pylorusventrikel mit hypertrophischen Wänden und einem größeren Kardiamagen, der eine auffallend dünne Wand hatte. Nach hinten Adhärenzen, so daß sich Gastroanastomose nicht durchführen ließ. Gastroplastik. Gastroent. ant. mit Enteroanast. Im folgenden Jahr Wohlbefinden. — Ähnliche Fälle haben Körte und Kausch (Fall 12), wo die Operation derart ausgeführt wurde, daß man die Gastroenterostomie in den unteren Teil der Gastroplastik einführte. Heilung.

Übrigens kann ich auf Stich, Guldberg, Pers, Wislicenus, Moynihan, Clairmont (6 Sanduhrmagen bei 100 Magenoperationen) verweisen.

Es gibt in der Medizin sicher kein Gebiet, wo eine so intensive Zusammenarbeit zwischen Mediziner und Chirurg so notwendig ist, wie hier bei den Magenleiden, wo nun sozusagen, häufig die Chirurgen das ultimum refugium der Mediziner sind, ebensosehr wie es die Mediziner für die Chirurgen sind.

Wenn Gastroenterostomie wegen sehr bedeutender Magenleiden ausgeführt ist, wirkt es fast zu überraschend, den Patienten ca. 3 Wochen später Vollkost ohne Gene genießend anzutreffen. In Fällen — leider nicht so selten —, wo die Patienten abgemagert und elend zur Operation kommen, besteht danach fast Indicatio vitalis, um sie so stark wie möglich ohne Rücksicht auf das beständig bestehende, rein medizinische Leiden des Magens zu ernähren. Man bekommt auch den Eindruck, daß die Patienten selbst, trotzdem noch etwas Übelkeit und Druck vorhanden sein kann, sich vollständig darüber hinwegsetzen. Bedeutend besser wäre es jedoch, wenn man chirurgisch-medizinisch eingriffe, und nach den neueren Methoden scheint dies auch möglich zu sein, selbst ob man die Patienten spät unter Behandlung bekommt; selbstverständlich: je später, desto schlechtere Prognose.

Zur Behandlung der blutenden Magenwunde ist bekanntlich von Lenhartz ein neues Verfahren angegeben, das hier in Kopenhagen mit gutem Resultat von Vermehren angewendet ist. Gleich vom Anfang verabfolgt Lenhartz eine starke eiweißhaltige Kost, und er hebt als einen großen Vorteil hervor, daß man hierdurch eine eventuelle Hyperacidität binden und unschädlich machen kann, außer dem äußerst wesentlichen, daß man gleich anfängt, nicht so wenige Kalorien zuzuführen. Ist die Retention nun durch einen operativen Eingriff entfernt und nur das rein medizinische Leiden des Magens restiert (betreffs Mikroskopie von Schleimhäuten siehe Fall 20, 22, 23 und 28), warum sollte man dann nicht die operierten Patienten nach Lenhartz Kur behandeln und ihnen alle Chancen bieten, um ihren Ulcus so gut wie möglich geheilt zu bekommen. Ist der Ulcus anderseits seit langem geheilt, so schadet die Kur nicht. Es wäre auch möglich, daß eine derartige Nachbehandlung als Prophylaxis gegen das Auftreten von Ulcus jejuni von Bedeutung wäre; denn selbst wenn er auch lange latent sein kann, so deutet doch viel darauf, daß er in der ersten Zeit nach der Gastroenterostomie entsteht, wo sich noch postoperative Erosionen oder Fissuren

antreffen lassen. Gerade gegenüber diesen wird eine Ulcustherapie sicher von Bedeutung sein, selbst wenn auch, wie früher hervorgehoben, mechanische Momente für das Entstehen dieser Ulcera eine bedeutende Rolle spielen.

Treten nach der Gastroenterostomie Diarrhöen auf, so ist die Anwendung säurebindender Stoffe, wie Kalk, Magnesia, Milch und Eiweißstoffe, ratsam.

V.

Im Gegensatz zu den palliativen Eingriffen stehen die Resektionen, gleichviel ob segmentär oder zirkulär. Und wann soll man resezieren?

Gäbe es sowohl klinisch wie unter der Autopsie in vivo einen bestimmten Unterschied zwischen den malignen und benignen Leiden, so wäre die Antwort verhältnismäßig leicht; aber leider gibt es keinen. Als Illustration führe ich folgende 2 Krankengeschichten an und verweise übrigens auf unsere Fälle mit Tumoren, welche bis auf weiteres benigne verlaufen sind.

Nr. 42. Anna G., 47 Jahre. Beständig zunehmende Nervosität. Vor gut einem Jahr soll sie angefangen haben an Übelkeit und Erbrechen zu leiden, was seit einem Jahr häufiger und stärker wurde. Niemals Hämatemese oder Melaena. Vor 5 Monaten entstanden starke Schmerzen, welche sich in die linke Seite des Abdomens erstreckten. In dem Erbrochenen sollen selten Speisereste gewesen sein. Wurde vor 2 Monaten auf einer med. Abteilung eingelegt, unter der Diagnose: Gastritis acuta, Ulcus mit drohender Perforation. Wurde dort unter der Diagnose Nervosismus behandelt und befand sich bei der Entlassung wohl. Der Magen war nicht untersucht worden. 3 Tage nach der Entlassung aus der medizinischen Abteilung entstanden wiederum Erbrechen und Schmerzen auf der alten Stelle unter linker Kurvatur. Die stark sauren Erbrechen treten häufiger auf, stehen nicht mit den Mahlzeiten in Verbindung; die Schmerzen sind am schlimmsten, wenn sie auf der rechten Seite liegt.

Status: Sehr neuropathisches Aussehen und Wesen. Von ihr Aufklärung zu bekommen, ist fast unmöglich. Liegt klagend stille. Nach Fleisch und Zwetschen am Abend war das Spülwasser am nächsten Morgen vollständig klar (es war wegen des Widerstandes der Patientin nicht möglich, diese Untersuchung zu kontrollieren). Sie wurde deshalb intern behandelt (Bromkalium), ihr Zustand wurde eine Zeitlang besser und sie erbrach sich nicht. Darauf begannen wiederum die Erbrechen und ihr Aussehen wurde beständig schlechter und schlechter. 6 Wochen nach der Einlieferung erbrach sie sich abends gegen 11 Uhr, in dem Erbrochenen

Reste von am Morgen genossenen Zwetschen. Am Morgen wird etwas Mageninhalt aufgeholt, in welchem gelbe Wurzeln nachzuweisen sind, die von ihr am vorigen Tage genossen waren. Andauernde Schmerzen unter linker Kurvatur. 31 HCl 86 Ta.

Es wurde sofort Laparotomie vorgenommen: Die Pyloruspartie ist von einem gut walnußgroßen Tumor eingenommen, der sich ungewöhnlich weit auf das Duodenum fortsetzt und nach hinten an den Pankreas geheftet ist. Abgesehen von dieser Adhärenz wollte man wegen des bedeutenden Übergreifens auf das Duodenum Resektion vornehmen.

Gastroenterostomia post.

1 Monat später: Verträgt das Essen, fühlt sich gänzlich gesund. Aus dem früher ganz unumgänglichen Weib ist eine nette, angenehme Frau geworden.

7 Monate später: Gewicht 142 Pfd. (+ 28). Befindet sich vollkommen wohl. Gesundes, blühendes Aussehen. Keine Vergrößerung der Leber. Im Abdomen läßt sich nichts Abnormes palpieren. — 9 Monate später: 146 Pfd. Befindet sich ausgezeichnet und versieht ihre Arbeit. Guten Appetit und genießt jegliche Kost. Keine Magensymptome.

11 Monate später: 150 Pfd. Wie früher. Sieht gesund und frisch aus. Kein Tumor zu fühlen.

13 Monate später: 154 Pfd. Befinden unverändert ausgezeichnet.

20 Monate später: ca. 150 Pfd. Versieht beständig ihre Arbeit. Bis vor 3 Wochen gutes Allgemeinbefinden. Hat sich seitdem weniger wohl befunden und an der alten Stelle Schmerzen gehabt. In den letzten paar Monaten ein paarmale nicht alimentöses Erbrechen. Im Abdomen keine Unruhe.

23 Monate später: Allgemeinbefinden gut. Bei Aufregungen Schmerzen an der alten Stelle. Ab und zu in der rechten Seite ein stechendes Gefühl. Appetit gut, Stuhlgang gut. Gewicht 150 Pfd. Verspürt zunehmende Müdigkeit.

Frederikke J., 38 Jahre. Bedeutende Erbrechen und Abmagerung während der letzten Gravidität vor gut zwei Jahren. Hämatemesen. Erbrechen bestanden nach der Geburt, oft mehrere Stunden nach der Mahlzeit und sind von Schmerzen begleitet. Ohne Wirkung mit Gürtel behandelt.

Status: Gewicht 75 Pfd. Sehr mager. Der Magen zeichnet sich mit Curv. min. durch Umbilicus, maj. ungefähr bei der Symphyse. Im Epigastrium ein großer fester Tumor. Sehr reichliche Retention 12 Stunden nach Fleisch und Zwetschen. ÷ (δ) HCl 12 (20) Ta.

Gastroenterostomia post. 28. VI. 1904:

Handflächengroßer Tumor in der Nähe des Pylorus; in seinem größten Umfang zum linken Lappen der Leber festgewachsen, der mit dem Tumor zusammen stark beweglich war.

3 Wochen später: 79 Pfd. — 4 Wochen später: 82 Pfd. — 5 Wochen später: 81 Pfd. Vollständiges Wohlbefinden.

9 Monate später: 127 Pfd. (+ 52). Ausgezeichnetes Allgemeinbefinden. — 16 Monate später: „Ich befinde mich nun völlig wohl und erwarte in einem Monat meine Niederkunft. Ich habe nur ein einziges Mal Erbrechen gehabt, esse jedoch alles und vertrage das Essen gut. Ich merke

niemals mehr etwas von meinem alten Magenleiden und ich bin ungemein froh darüber, daß es mit der Gesundheit so gut geht, da ich viele Jahre recht schwach gewesen bin." Nach diesem war es absolut begründet, an einen Ulcustumor zu glauben; aber: einen Monat später gebar sie ein gesundes Kind, 14 Tage später bekam sie Ikterus und 3 Wochen darnach war sie tot. In der letzten Zeit hatten sich geringe und untergeordnete Magensymptome bemerkbar gemacht.

Sektion (18 Monate nach der Operation): Tumor cancrosa pylori. Stenosis pylori. Cancer organ. (Oment. maj., pancreat., vesicae felleae, ovarii dextr.) Cancer dissem. peritonei et pericardii. Infiltratio cancrosa musc. pect. maj. sin. Metastases hepatis. Ascites m. gr. Die Anastomose erwies sich als passabel, war jedoch von verfallenen cancrösen Tumormassen umgeben. Nur geringe Dilatatio ventr.

Fälle wie diese — ganz abgesehen davon, ob sich unter der Operation Resektion möglich oder unmöglich erweist — und überhaupt benigne verlaufene Tumoren zeigen die Unmöglichkeit der Differentialdiagnose und bei näherer Betrachtung großer Reihen maligner und benigner Fälle wird es einem auch klar, auf wie nacktem Boden man eigentlich steht. Denn wie ich an anderer Stelle eingehender besprechen werde, haben wir weder in Alter oder Abmagerung des Pt., in palpablen Tumoren, Chemismus oder Dauer der Krankheit irgendwelchen festen Anhaltspunkt. Außerdem haben wir in den Ulcuscarcinomen eine Reihe Fälle, welche zwischen den malignen und benignen eine Art Zwischenglied bilden und es uns daher von vornherein unmöglich machen, entscheiden zu können, wie lange die Symptome bestanden haben; denn wer vermag zu entscheiden, wann das benigne Leiden maligne geworden ist. Wohl will Gluzinski mit Hilfe des beständig sinkenden Salzsäurewertes eine „Frühdiagnose" des Ulcuscarcinoms stellen, jedoch haben seine Fälle in allzu hohem Grad ein Zufallsgepräge. Außer bei Noeßke und Tabora habe ich nur bei Sigel eine Besprechung seiner Untersuchungen gefunden, und ich will nur auf Nr. 30 und 31 verweisen, beide mit ÷HCl und großen palpablen Tumoren, welche resp. 6 und $7^1/_2$ Jahre nach der Gastroenterostomie ohne Magensymptome leben, und hier ließe sich doch wohl zu diesem oder jenem Zeitpunkt sinkender Salzsäurewert konstatieren. Oder wie in Prof. Schous Fall, der unter spontaner Gastropexie besprochen ist: Vor der Resektion von Carcinom wurde + HCl beobachtet, aber danach, bis sie ca. 3 Jahre später ohne Rezidiv eines benignen Magenleidens starb, ÷HCl.

Im Gegensatz zu Gluzinski äußert sich Boas bedeutend reservierter gegenüber der Diagnose des Ulcuscarcinoms und be-

trachtet „die Diagnose nach dem Mageninhalt für vollständig irrelevant, da es keine Symptome gibt, die nicht auch bei gewöhnlichen primären Carcinomen gefunden werden." Diesem stimmt Tabora bei, welcher obendrein sagt, daß die bei Pyloruscarcinomen ex ulcere auftretenden Symptome kaum von einem gewöhnlichen Pylorusulcus verschieden sind.

In einer vorzüglichen Arbeit aus Mikulicz' Klinik findet Borrmann unter 63 mikroskopisch untersuchten Carcinom-Resektionspräparaten höchstens einen Fall, den er Ulcuscarcinom benennen darf. Ein typischer Magenulcus, dessen Rand an einer einzelnen Stelle Carcinom aufweist. Im Gegensatz hierzu fand, nach Langhans' histologischen Untersuchungen, Matti (Kocher) Carcinomentwickelung auf Basis eines Ulcus in 16 Fällen d. s. 16,5 Proz. Dahingegen fand Nordmann unter 126 Carcinomen nur 5 mal ziemlich sicher Ulcusgenese. Jedoch achte man hier auf Stichs Fall 26, wo neben dem inoperablen Tumor eine deutliche Cicatrix gefunden wurde, und trotzdem behauptete der Patient vor wie nach der Operation, niemals ein Ulcusleiden gehabt zu haben. Stich meint daher, daß die Ulcuscarcinome bedeutend höher zu veranschlagen sind; nach den Symptomen kann er sie selbst in 30 Proz., sicher in 10 Proz. beobachtet haben. Hammerschlag verfügt über 42 Carcinomfälle, wo Ulcus in 8 Fällen vorausgegangen sein soll, und Jedlicka sagt: „Bei Durchsicht unserer Sammlung sämtlicher Resektionspräparate (87) habe ich gefunden, daß in der größten Anzahl der Pyloruscarcinome ein callöser Ulcus beobachtet wurde, der sich bei der histologischen Untersuchung als eine typische, peptische Ulceration erwiesen hatte." Und er fügt hinzu, daß im Gegensatz zu diesen die Zahl der Präparate, wo bei einem Carcinom kein typischer Ulcus zu finden war, überraschend klein ist. Unter diesen Ulcuscarcinomen erwähnt er 4 Fälle, in denen man nach der mikroskopischen Untersuchung des Präparates absolut kein Carcinom erwartet hatte. Diesen gegenüber ist jedoch wohl an die penetrierenden, callösen Ulcera zu denken, auf die auch Jedlicka aufmerksam macht, die „sich in die Muskulatur hineinfressen" können und mikroskopisch ein Bild geben, das einem beginnenden Carcinom gleichen soll (siehe näheres bei Schwarz und Jäckh). Rovsing teilt einen Fall mit, der makroskopisch absolut einem Carcinom glich, während die mikroskopische Untersuchung von verschiedenem Ulcus chronicum mit Entzündung im Umfang bis auf eine erbsengroße Partie, ein Stück vom Pylorus, wo beginnende Carcinombildung konstatiert wurde.

Wird nur auf die Entzündungsstenosen Rücksicht genommen, ohne die zu den malignen Magenkrankheiten gerechneten Ulcuscarcinome mitzurechnen, so findet Jedlicka, daß die carcinomatöse Degeneration seiner „benignen Pylorusstenosen“ auf 26 Proz. zu berechnen ist. „Diese Zahl bedeutet doch nur, daß 26 Proz. der mit Pylorektomie behandelten „benignen“ Stenosen schon in dem malignen Degenerationsstadium operiert worden sind. Von welcher Bedeutung dies für die therapeutischen Indikationen bei den Entzündungsstenosen ist, braucht nicht näher entwickelt zu werden.“ Crämer erwähnt einen Fall mit Ulcuscarcinom, dessen Anamnese vollständig einem Pylorospasmus glich und Stieda hat einen Fall, wo bei der Sektion „der carcinomatöse Charakter des Ulcus auch mikroskopisch bestätigt werden konnte.“ Berechnet nach sämtlichen Ulcusfällen findet Hauser Ulcuscarcinome in 6 Proz., und nach Menne wurde im Anschluß an Ulcus ventriculi oder Ulcus cicatrix von Dittrich in 5,4 Proz. der 160 Sektionen bei Cancer ventr. Carcinom beobachtet, Borst fand es in 5,66 Proz. von 159, Häberlein in 8,7 Proz. von 138 und Sönnichsen in 14 Proz. von 156 Sektionen, das bedeutet durchschnittlich 8,25 Proz. Mayo-Robson meint, daß 60 Proz. von seinen Magencarcinomen auf Basis eines Ulcus aufgetreten sind. Bezüglich anderer Verfasser verweise ich auf Ewald, Körte, Petersen und Heidenhain.

Kaufmann hat bei einem 21jähr. Weib ein Ulcuscarcinom von einer linearen Cicatrix bei der großen Kurvatur ausgehen sehen, aber anderseits fügt er hinzu, ist daran zu denken, daß auch ein Ulcus pepticum auf einem Carcinom entstehen kann, besonders auf einem, das nur langsam wächst.

Steudel teilt 65, für sowohl benigne wie auch maligne Leiden, ausgeführte Gastroenterostomien mit, wo die Diagnose 9 mal nicht mit Sicherheit zu stellen war, derart wurde 3 mal Carcinom gefunden, wo man ein gutartiges Leiden erwartet hatte. „Aber abgesehen von klinisch-diagnostischen Irrtümern, gibt es auch Fälle, welche anatomisch bei der Autopsie in vivo nicht diagnostiziert werden konnten.“ Steudel erwähnt diesbezügliche Beispiele und andere sind bei Carle-Fantino, Häberlin, Fränkel und Nordmann zu finden. Meinel beschreibt 3 Pylorushypertrophiefälle, welche makroskopisch gutartig aussahen, während sie sich dahingegen mikroskopisch als scirrhöse Carcinome erwiesen. Beispiele, wie es mit Verdickungen bei dem Pylorus gehen kann, wo einfache Folgen nach Ulcus vermutet werden, finden wir bei Mayer und

Mikulicz (Fall 27). In Stichs Fall 22 glaubte man es sei ein Carcinom und resezierte. Mikroskopie: Kein Carcinom. In Fall 44 ging es gerade entgegengesetzt, indem man einen Ulcus bei Curv. min. annahm und Gastroenterostomie machte: 4 Monate später starb der Patient mit großen Knoten im Abdomen. Ähnlich ging es in Schönholzers Fall 47, mit + HCl und keinem palpablen Tumor. Es wurde Resektion in dubio vorgenommen und Mikroskopie ergab Carcinom.

Folgende Tabelle von Petersen-Machol illustriert gut, wie schwer die Differentialdiagnose ist.

	Diagnose vor der Operation:	Diagnose unter der Operation:	Verlauf, Mikrosk.:	Summa:
1.	Ulcus	Ulcus	Ulcus	51
2.	Ulc.? Carcinom?	do.	do.	8
3.	do.	Ulc.? Carcinom?	do.	2
4.	Carcinom	Carcinom	do.!!	3
5.	Ulc.? Carcinom?	Ulc.? Carcinom?	Carcinom	3
6.	do.	Ulcus	do.!!	3

Von 27 Gastroenterostomien bei „benignen" Leiden hat Noetzel gesehen, daß 3 Fälle nach 2 bezw. 3 Jahren besten Wohlseins an Carcinom gestorben sind.

In 13 der 38 Fälle präsentierte sich bei Körte-Herzfeld die „entzündlich verdickte, schwartig veränderte Verengerungsstelle" als ein Tumor, der manchmal vor, häufiger unter der Laparotomie zu fühlen war, „und in mehreren Fällen eine dringende Vermutung einer cancrösen Degeneration hervorrief. Deshalb wurde auch einigemal Resektion vorgenommen, erst die mikroskopische Untersuchung gab Aufklärung über den wahren Sachverhalt." In Krönleins Material findet Kreuzer 13 mal (von 74), daß der Ulcus ein tumorartiges, callöses Aussehen, bis zur Hühnereigröße hatte. In 7 der Fälle fand man sogar bis zu haselnußgroße, feste Glandeln in der Nähe, hauptsächlich im Omentum majus. „Man kann aus solchen Fällen ersehen, daß die Differentialdiagnose zwischen Geschwür und Carcinom des Magens selbst bei der Autopsie in vivo oft recht schwer oder sogar unmöglich ist, um so peinlicher, da eine Resektion wegen Verwachsungen oft nur schwer geht." Mikulicz führt an, daß es sich bis 1897 6 mal ereignete, daß ein diagnostizierter Ulcus sich als ein Carcinom erwies. Anderseits berichtet er über einen Fall, wo sich eine cicatricielle Stenose so schnell entwickelt hatte, daß vor der Operation Cancer angenommen wer-

den mußte. Folgender Fall bei Rosenheim zeigt äußerst treffend, wie „maligne" ein pathologisch benignes Leiden verlaufen kann.

58jähr. Weib. Starb 4 Monate nach dem Beginn der Krankheit, bis dahin gesund. Bekam Magensymptome, welche bald sehr hochgradig wurden. Appetitlosigkeit, Erbrechen und rapide Abmagerung. Status: Dilatation. Nicht sehr großer, etwas schmerzhafter Tumor in Regio pylorica. ÷ HCl + M. Sektion (Virchow): Keine Spur des erwarteten Caricinoms, dahingegen starke Hypertrophie der Muscularis, welche 6—7 mm dick war.

Rencki führt einen Carcinomfall an, wo weder das klinische Bild noch der makroskopische Fund bei der Operation dafür sprachen:

Fall 17. 37jähriger Mann. Vor $1^1/_2$ Jahren Schmerzen im Magen und Pyrosis. Schmerzen beständig heftiger; in der letzten Zeit auch Erbrechen. Status: 110 Pfd. Curv. maj. 3 Finger breit unter Umbilicus. Kein Tumor. Retention + HCl 45 Ta.

Resektion: 2 cm oberhalb des Pylorus wurde eine tiefe Ulceration gefunden, welche sich auf die Hälfte des Lumen des Pylorus erstreckte und von harten Rändern umgeben war. — Mikroskopie: Carcinom.

Die ausführliche Erwähnung weiterer Beispiele würde hier allzu weit führen und ich beschränke mich darauf, auf Fälle bei Kausch, Gluzinski, Neuweiler, Heidenhain, Stich, Boas, Chlumsky, Clairmont, Schönholzer und Schmidt zu verweisen. Rydygier hebt mit Recht hervor, daß die Statistiken über gastroenterostomierte benigne Fälle nicht das wirkliche Resultat ergeben, indem die Fälle, wo kurz nach der Operation Tod eintritt und wo die Sektion Carcinom feststellt, einfach eliminiert werden, weil man eine falsche Diagnose annimmt und sie zu den Carcinomoperierten rechnete.

Wenn es so leicht ist, Beispiele größtenteils alter Fälle anzuführen, wo man über seine Diagnose im Zweifel war, wie wird sich die Sache dann gegenüber den Tumoren im Anfangsstadium stellen, besonders bei Berücksichtigung des ätiologischen Momentes, daß man niemals wissen kann, wann ein anfangs gänzlich benignes Leiden cancrös degeneriert geworden ist. Man hat daher durchaus keine Erlaubnis a priori auf die vor kurzem erwähnten Fälle von Schloffer, Eiselsberg und anderen, wo der Tumor ohne Operation zurückging, und ebensowenig auf die nach Gastroenterostomie benigne verlaufenen Tumors Rücksicht zu nehmen. Es kann sich um Fälle wie Czerny-Steudels drehen, wo die Patienten leben und sich $2^1/_2$, 4, 5 und $5^1/_2$ Jahre nach der Gastroenterostomie wegen „nicht mehr radikal operablen Carcinoms" wohlbefinden; oder wie

Hahns, wo wegen „Carcinom" Gastroenterostomie gemacht wurde; starb 7 Jahre später und hatte sich während der ganzen Zeit wohl befunden. Krönlein hat ebenfalls einen Patienten, welcher nach einer Gastroenterostomie, indem wegen „Metastasen" keine Resektion vorgenommen wurde, 7 Jahre lang lebte und gesund war. Es kann jedoch auch wie in folgenden Fällen bei Wulff resp. Alsberg gehen.

Wurde vor $4^1/_2$ Jahren mit typischen Symptomen einer Pylorusstenose eingeliefert. Bei der Operation konstatierte man einen Tumor, der wegen seiner Größe und wegen carcinomatöser Metastasen für inoperabel angesehen wurde. — Nach der Gastroenterostomie war der Patient in jeder Beziehung gesund und arbeitsfähig, bis er vor einigen Wochen krank wurde und ohne besondere Symptome starb. Die Sektion ergab ein kolossales gallertartiges Carcinom. Der Knopf lag im Magen. Die Anastomose gut passabel.

Fall 3. 56jähriger Mann. $1^1/_2$ Jahre Magensymptome. Ein Jahr lang täglich Ausspülungen. Hämatemesen. ÷ 40 Pfd. Status: Sehr starke Dilatation. Ein harter beweglicher Tumor. ÷ HCl. Operation: Ein walnußgroßer, harter, frei beweglicher Tumor beim Pylorus. Zahlreiche erbsen- bis bohnengroße rötliche Knoten, weshalb nur Gastroenterostomie. — War 3 Jahre vollständig gesund und arbeitete als Maurer. Darauf Abmagerung, Tumor, Ascites und er starb $3^1/_4$ Jahre nach der Operation. Sektion: Magen im ganzen verkleinert und in seinem äußeren $^3/_4$ Teil stark infiltriert. Es läßt sich nirgends eine Tumormasse konstatieren. Mikroskopie: Gallertcarcinom.

Denn mittels einer Gastroenterostomie läßt sich ein Carcinom vollkommen maskieren, dies konnten wir z. B. prächtig in unserem kürzlich erwähnten Fall sehen.

In klarer Erkenntnis dessen haben Maydl-Jedlicka kurzen Prozeß gemacht und die Resektion als „Operation der Wahl" aufgestellt, und betrachtet man ihre Resultate rein zahlenmäßig, so sprechen sie auch in hohem Grade dafür, indem Maydl-Jedlicka seit 1891 34 Resektionen bei chronischen Ulcera und „benignen Stenosen" vorgenommen haben, mit einer Mortalität von 3 Proz. Ebenfalls ist aus Jedlickas soeben angeführten Worten deutlich ersichtlich, daß ihre Indikationen richtig sind und er beweist dies z. B. durch folgenden Fall 31:

Unter der Operation wurde ein typischer präpylorischer Ulcus mit charakteristischer Entzündungsinfiltration in der Pyloruswand gefunden. Schon auf dem frischen Präparat erweckte doch eine kleine Schwellung auf dem pyloralen Ulcusrand den Verdacht eines Carcinoms. Nachdem longitudinelle Schnitte gelegt waren, fand man, daß die Muskelschicht im Antrum pylori gegenüber der Entzündungsinfiltration unterbrochen und an

dieser Stelle durch weiches, weißes Gewebe ersetzt war. Bei der Mikroskopie erwies sich die Stelle als ein haselnußgroßes carcinomat. Tumor. Im folgenden Jahr Rezidiv, weshalb zirkuläre Resektion.

Erwies es sich nun trotzdem als ein benignes Leiden, so treffen sicherlich Schönholzers Worte das Richtige: „Falls man keine sichere Diagnose stellen kann, so ist wohl in Betracht zu ziehen, daß es besser ist, eine benigne Stenose zu exzidieren, als ein gut bewegliches Carcinom zu gastroenterostomieren. Dies um so mehr, da die Möglichkeit einer cancrösen Degeneration eines Ulcustumors nicht als allzu gering anzusehen ist." Und ebenso äußert sich schon Fritsche im Jahre 1888: „Bei freiem Pylorus entschließen wir uns, falls über die Natur des Tumors Zweifel herrscht, zur Pylorektomie, auch mit dem Risiko einer einfachen cicatriciellen Stenose diese gefährliche Operation zu unternehmen." Rydygier teilt mit, daß unter seinen Fällen einige sind, wo die genaueste Untersuchung seitens der Internen kaum den Verdacht eines Carcinoms erweckte, und wo sich nach der Operation mikroskopisch carcinomatöse Partien im Rande des Ulcus nachweisen ließen. Und Brenner berichtet, daß er einige Fälle unter der Diagnose Ulcus callosum reseziert hat, wo jedoch mikroskopisch Carcinom gefunden wurde.

Das anamnestische Bild der callösen Ulcera ist zuerst von Hofmeister entworfen (nach Lempp sollte es doch Gerhardts Krankheitsbild heißen), während Schwarz „penetrierend" hinzugefügt hat: Unter jahrelangen, mehr oder weniger ausgeprägten Magenleiden entwickelt sich in linker Regio epigastrica ein langsam wachsender Tumor. Unter den Symptomen treten in den späteren Stadien sehr heftige, an die Tumorgegend lokalisierte Schmerzen in den Vordergrund; entstehen namentlich nach der Mahlzeit als kolikartige Anfälle. Zum Schluß leidet die Ernährung in hohem Grad und es entsteht bedeutende Abmagerung." Auf wie viele Carcinome könnte nicht dieses Bild passen und wie Stich schreibt, konnte er unter seinen Carcinomen einige finden, deren Krankheitsverlauf sehr gut mit denen der callösen Ulcera im Einklang stand.

Die Gefahr nach einer palliativen Operation ist nun nicht allein die, daß die Diagnose unrichtig sein oder der Ulcus später degenerieren kann, sondern sie liegt auch in hohem Grad darin, daß die Patienten kurze Zeit nach einem derartigen Eingriff an Hämatemesen und Perforation zugrunde gehen können. Es sind Fälle, welche der Resektion als unmittelbaren curativen Eingriff größere und größere Berechtigung gegenüber der rein palliativen Behandlung geben, und welche uns zeigen, wie richtig es ist, einzuschreiten,

sobald man Retention konstatiert hat, indem der beständige Kampf des Magens zur Überwindung der Stenose sehr leicht die Heilung des Ulcus verhindern kann. Ich habe Gelegenheit gehabt, einen Fall zu sehen, wo in der Anamnese zweifellos Retention war; der Patient starb ganz plötzlich an langwierigen Hämatemesen und bei der Sektion fand man in der Nähe des Pylorus, dessen Muskulatur sehr verdickt war, einen festen callösen Ulcus, in dessen Boden sich ein arrodierter Zweig der Art. coronaria ventr. befand. Ähnliche Fälle finden wir bei Körte (Fall 12), Heidenhain und Nikolic. Oder wie Schloffers Fall 3 mit Perforation und Tod: 2 Jahre früher hatte man auf einer medizinischen Abteilung einen talergroßen Tumor gefühlt. Ja, selbst Fälle, welche klinisch als Pylorospasmus gedeutet werden, wie bei Kaufmann und Crämer, können plötzlich eines Tages zur Perforation führen. Merkel hat folgende Sektion: Das bedeutend über handflächengroße Ulcus war nach hinten vom Pankreas und dem retroperitonealen verdickten Bindegewebe begrenzt, nach links von dem stark angegriffenen unteren Teil der Milz. Im Grunde der Ulceration fand man die arrodierte Vena renalis sin. Kaufmann sezierte einen Fall, wo im Boden des kraterförmigen Ulcus ein arrodierter Zweig der Art. lienalis gefunden wurde.

Ich teile nun einige Beispiele tödlicher Hämatemese oder Perforation nach palliativem Eingriff mit.

Hofmeister führt einen Fall an, wo ein in Pankreas perforierter Ulcus einige Tage nach der Gastroenterostomie Tod nach Arrosionsblutung der Art. lienalis zur Folge hatte.

In Krogius 2. Fall fand man den Pylorus schwielig verdickt. 12 Tage nach der Gastroenterostomie trat der Tod ein und bei der Sektion fand man eine auf der hinteren Pyloruswand liegende Ulceration, welche perforiert war. In Fall 3 mit demselben Fund und Operation, trat der Tod 22 Tage später nach einer bedeutenden Hämatemese ein. Die Sektion ergab: Magen mit Blut gefüllt und bei der kleinen Kurvatur, ungefähr 10 cm vom Pylorus, wurde ein großer Ulcus gefunden, in dessen Mitte ein offenes Gefäßlumen zu sehen war. Also ähnliche Fälle wie Körtes 12 und 14; dasselbe wurde in Krogius Fall 4 gefunden, während in 5 und 6 Perforation des Ulcus nach Gastroenterostomie entstand.

Petersen-Machol. Fall 6. 28jähr. Weib. 5 Jahre Magenleiden. In einem Jahr Magenausspülung, trotzdem ÷ 40 Pfd. Status: Magen reicht bis zur Symphyse, enthält 3 Liter. Retention. Gastroenterostomie: Der Pylorus fühlt sich etwas fest an, ist von Pseudomembranen bedeckt. 2 Monate später: Plötzlich ein sehr heftiges Magenbluten, das innerhalb 9 Stunden den Tod zur Folge hat. Bei der Sektion fand man, daß die Anastomose in Ordnung war, für einen Finger passabel. Die Blutung stammte von einer arrodierten Arterie in der alten Pylorusulceration.

Kreuzer teilt 3 Fälle mit, in denen sich die Blutungen nach der Operation so abundant wiederholten, daß bei ihnen allen der Tod am 4. oder 5. Tage danach eintrat. In 2 anderen Fällen stellten sich abundanten Hämatemesen und in einem eine geringere ein. Ein Patient in sehr elendem Allgemeinzustand starb unmittelbar vor der Operation an einer Magenblutung. Bei Noetzel starb 1 Fall mit profuser Hämatemese 24 Stunden nach der Gastroenterostomie an ang. Blutung.

Kocher bespricht einen Fall, wo er nach einer glatt verlaufenen und geheilten Gastroenterostomie sah, daß eine Blutung von einem Ulcus rapid den Tod zur Folge hatte. Jedlicka machte Gastroenterostomie bei einem Ulcusinfiltrat auf der Vorderwand dicht bei Curv. min., Pylorus kontrahiert; am 4. Tage entstand Ulcusperforation und Tod. Ähnliche Fälle teilen Goepel, Krönlein, Rehn und Ziegler mit; Steinthal führt einen perforierten Ulcus an, der 8 Tage, nachdem er übernäht war, eine tödliche Hämorrhagie ergab (siehe ebenfalls Goldstücker und Busses Arbeiten).

Rydygier schreibt: „Ein weiterer Grund zur Resektion bei Ulcus sind die Beobachtungen, daß trotz vorgenommener Gastroenterostomien kurze Zeit nach der Operation wiederholte, sogar tödliche Blutungen vorgekommen sind, bevor noch der Patient das Bett verlassen hatte", und Krogius sagt im Hinblick auf die vor kurzem angeführten Fälle, welche kurze Zeit nach einem palliativen Eingriff an Hämorrhagie oder Perforation zu grunde gingen: „Die Fälle zeigen, daß selbst das latente oder anscheinend geheilte Magenulcus in sich eine Gefahr für das Leben des Patienten enthält, die nicht zu übersehen ist, und nicht mit Sicherheit durch eine ausgeführte palliative Operation abgewendet, ja sogar gerade durch die Operation hervorgerufen werden kann." Nach Noesske hat Gersuny, Neuweiler, Petersen, Schloffer, Steudel nach Gastroenterostomie rezidivierende Blutungen teils mit tötlichem Ausgang beobachtet. Andererseits finden Petersen-Machol in der Anamnese von 67 Patienten mit Ulcus, Blutung mit 60 Proz. angeben und in allen diesen Fällen hatte die Gastroenterostomie nicht nur Heilung der übrigen Symptome zur Folge, sondern auch das Aufhören der Blutungen. Siehe auch unsere Fälle.

Brenner sagt mit Recht, indem er doch hauptsächlich an die callösen Ulcera gedacht hat, daß es nicht leicht ist, eine Entscheidung zwischen Resektion und Gastroenterostomie zu treffen, da man es meistens mit sehr angegriffenen Kranken zu tun hat, welche schwerlich eine Gastroenterostomie überstehen können, welche doch nicht in allen Fällen genügt. Einerseits hat man die Möglichkeit cancröser Degeneration, Blutungen und Perforation, andererseits die faktisch guten Resultate in zum Beispiel unseren oder Krönleins palliativ behandelten Fällen. Außerdem ist nicht zu vergessen, daß wir bei der Operation nicht gegenüber einer scharfen Diagnose zwischen maligne und benigne stehen, sondern gegenüber einer sehr dubiösen, und daß es sich in genau so hohem Grade

um Radikalheilung eines benignen wie eines malignen Leidens dreht. Von unseren Fällen ohne Tumor hat sich sicher in Nr. 3 ein Ulcuscarcinom entwickelt; in Nr. 42 ist es sehr zweifelhaft, ob es gestattet ist, diesen Fall zu den benignen zu rechnen. In 2 von Krönleins 72 gastroenterostomierten Fällen entstand später Ulcuscarcinom. Aus Mattis Fall 80 ist es ebenfalls ersichtlich, daß eine Gastroenterostomie nicht gegen eine spätere Carcinomentwicklung schützt und Ssapeshko machte ähnliche Beobachtungen; im Hinblick darauf, daß man bei einer Gastroenterostomie ein stenosierendes Carcinom vollständig zu maskieren vermag, sind sicherlich viele der als benigne verlaufen angeführten Fälle mit Tumoren allzu kurze Zeit beobachtet worden.

Aber auch hier wird die Entscheidung leichter zu treffen und die Operation weniger eingreifend sein, wenn die Patienten frühzeitig zur Operation geschickt werden, bevor die Ulcera so adhärent und penetrierend geworden sind, daß es wie in Brenners Fall 7 geht, wo es förmlich zur Bildung eines Nebenmagens kam, oder wie in einem der Fälle bei Jedlicka: Man fand eine große Ulceration, welche in Bursa oment. hineinperforiert war; diese war teilweise zugewachsen und zwischen den Adhärenzen wurde eine mit Granulationen bekleidete Höhle gefunden, welche mit dem Magen kommunizierte. Denn, dauert es zu lange, so wird es wegen Adhärenzen unmöglich zu resezieren, man sehe nur unsere Fälle mit Ulcustumoren, und ich erwähne als Beispiel für die Natur der Adhärenzen einen Fall bei Nordmann, wo es sich um ein Carcinom drehte. Es zeigt sich nämlich ganz typisch, daß man die Patienten frühzeitig zur Operation haben soll, denn wie Nordmann sagt: „Es herrscht kein Zweifel, daß die Adhärenzen nach der Ausschaltung des Magens zurückgegangen sind. Hätte man bei der Laparotomie dieselben Verhältnisse wie bei der Sektion gefunden, so wäre eine Resektion ohne wesentliche Mühe möglich gewesen":

Fall 77. 52jähr. Weib. Operation: Harter Pylorustumor, unlöslich adhärent. Die übrige Magenwand war in ihrem ganzen Umfang steif, infiltriert, so daß sich keine Falte zur Gastroenterostomie bilden ließ. Jejunostomie. — 5 Monate später Sektion: Magen frei beweglich. Beim Pylorus ist eine ringförmige Stenose zu fühlen; die übrige Wand ist etwas hypertrophisch, jedoch bei weitem nicht so infiltriert, wie bei der Autopsie. Mikroskopie des Tumors: Carcinom.

Zu Resektionsresultaten bei Ulcus kann ich außer auf Jedlickas ausführliche Zusammenstellung (33 Fälle mit einer Mor-

talität von 3 Proz.) auf Payr, Brenner, Hinterstoißer, Bydygier, Poppert, Noetzel, Bakes und Bréchot[1]) verweisen. Ich gehe nicht näher auf die Technik bei den Resektionen ein; betreffs der segmentären verweise ich besonders auf Jedlickas Arbeit mit beigefügten Abbildungen. Ich möchte nur besprechen, wie es gehen kann, wenn nur Ulcus exzidiert, jedoch eine Pylorushypertrophie oder ein Spasmus unberührt gelassen wird.

Berg hat 3 segmentäre Resektionen des vorderen Teiles der Magenwand vorgenommen. In einem der Fälle wurde Retention, Dilatation und geringe Sanduhrform gefunden, infolge eines etwas links vom Pylorus liegenden stenosierenden Ulcus. Pylorus normal. $^3/_4$ Jahr später entstanden wiederum Ulcussymptome, und Berg nahm an, daß sekundäre Veränderungen im Pylorus vorlagen, so daß man außerdem, wie von Mikulicz vorgeschlagen, hätte Gastroenterostomie machen sollen. Eiselsberg hat einen Fall, wo Exzision des Ulcus bei der kleinen Kurvatur vorgenommen wurde; da der Pylorus relativ eng und nicht passabel befunden wurde, machte er außerdem Pyloroplastik und 2 Jahre später war der Patient vollkommen gesund. Brenner macht ebenfalls darauf aufmerksam, ebenso wie Noetzel und Hirschel.[2])

Jedlicka macht, um diese Kalamität und hauptsächlich die cancröse Degeneration zu vermeiden, bei dem geringsten Grad von Hypertrophie oder Spasmussymptom immer zirkuläre Pylorektomie. „Es soll doch nur so viel entfernt werden, wie zur vollständigen Eliminierung der spastischen Muskeln und zur Anlegung einer genügend weiten Kommunikation zwischen dem Magen und dem Duodenum notwendig ist."

Im Hinblick auf alle die in einem chronischen Ulcus liegenden Gefahren, wird es zweifellos so gehen, daß die Resektion „die Operation der Wahl" wird.

Auf jeden Fall soll man, sobald Indikation dafür vorhanden ist — z. B. die geringste Retention 12 Stunden nach einer reichlichen Mahlzeit — so schnell wie möglich zu chirurgischem Eingriff schreiten, wodurch die Chancen bezüglich aller Punkte besser werden. Und je frühzeitiger die Patienten zur Operation kommen, desto häufiger kann man resezieren und desto leichter und gefahrloser wird sie. Und die beste „Frühoperation" wegen des Carcinoms wird die Entfernung eines chronischen Ulcus — bevor es noch zur Entwicklung zum Carcinom gekommen ist.

1) Bréchot. Revue de Chir. 1907, Nr. 1—2.

2) Hirschel, Münchner med. Wochenschr. 1907, 4.

Die benutzte Literatur.

1. Alberti, Deutsche med. Wochenschr. 1901, V. 13.
2. Alexander, Deutsches Archiv f. klin. Med. 1906, Bd. 86.
3. Alsberg, Münchner med. Wochenschr. 1896, 50.
4. Anschütz, Ibid. 1904, 40. Mitteil. aus den Grenzgeb. 1905, Bd. 15.
5. Bakes, Arch. f. klin. Chir. 1905, Bd. 76.
6. Banzhaf, Württemb. med. Korrespondenzbl. 1904, 22.
7. Bäumler, Münchner med. Wochenschr. 1901.
8. Berg, Nord. med. Arch. 1898, 22. Zentralbl. f. Chir. 1898, 8.
9. Bittorf, Münchner med. Wochenschr. 1904, 12.
10. Bloch, Hosp. Tid. 1905, 1. 2. Deutsche med. Wochenschr. 1905, 31. 32.
11. Boas, Deutsche med. Wochenschr. 1895, V. 4; 1902, 10; 1903, 47. Lehrbuch 1901 u. 1903. Arch. f. Verdauungskr. 1898, Bd. 4; 1901, Bd. 7.
12. Boks, Magenchirurgie. Haarlem 1900.
13. Borrmann, Mitteil. aus den Grenzgeb. 1901, Bd. 8, I. Supplementband.
14. Brenner, Wiener klin. Wochenschr. 1896, 48. Arch. f. klin. Chir. 1903, Bd. 69. Zentralbl. f. Chir. 1905, 50.
15. Brüning, Beiträge z. klin. Chir. 1906, Bd. 48, S. 228.
16. Brunner, Korrespondenzbl. f. Schweizer Ärzte 1901. Beitr. z. klin. Chir. 1901, Bd. 29; 1906, Bd. 49.
17. Büdinger, Wiener klin. Wochenschr. 1901, 36.
18. Busse, Arch. f. klin. Chir. 1905, Bd. 76.
19. Cackovic, Wiener klin. Wochenschr. 1905, 15. Arch. f. klin. Chir. 1902, Bd. 65; 1905, Bd. 76. Zentralbl. f. Chir. 1900, S. 831.
20. Carle-Fantino, Arch. f. klin. Chir. 1898, Bd. 56, S. 1 u. 217.
21. Caspersohn, Deutsche Zeitschr. f. Chir. 1902, Bd. 67.
22. Clairmont, Arch. f. klin. Chir. 1905, Bd. 76. Chirurgenkongreß 1906.
23. Chlumsky, Beitr. z. klin. Chir. 1900, Bd. 27.
24. Colombani, Wiener klin. Wochenschr. 1905, 16.
25. Crämer, Magenerweiterung usw. 1903.
26. Czerny, Beitr. z. klin. Chir. 1902, Bd. 39, Supplem. Zentralbl. f. Chir. 1905, 47.
27. Delaloye, Deutsche Zeitschr. f. Chir. 1906, Bd. 83, S. 502.
28. Doberauer, Münchner med. Wochenschr. 1904, 41.
29. Duret, Revue de Chir. 1896, S. 421.
30. Eiselsberg, Arch. f. klin. Chir. 1889, Bd. 39; 1897, Bd. 50, Bd. 54; 1900, Bd. 62. Mitteil. aus den Grenzgeb. 1906, Bd. 16, S. 1.
31. Ewald, Wiener med. Wochenschr. 1898, 43. Arch. f. klin. Med. 1902, Bd. 73. Berl. klin. Wochenschr. 1898, 22.
32. Exner, Zeitschr. f. Heilk. 1904, Bd. 25, S. 173.
33. Fink, Zentralbl. f. Chir. 1906, 2.
34. Fleiner, Münchner med. Wochenschr. 1895. 1903, 10.
35. Föderl, Wiener klin. Wochenschr. 1903, 41.
36. Franke, Wiener klin. Wochenschr. 1904, 18.
37. Fränkel, Arch. f. klin. Med. 1905, Bd. 84.
38. de Francesco, Gaz. degli osped. 1906, 33.
39. Führer, Arch. f. klin. Med., Bd. 21.

40. Gelpke, Deutsche Zeitschr. f. Chir. 1906, Bd. 81, S. 336. Arch. f. klin. Chir. 1906, Bd. 80, S. 1021.
41. Gerhardt, Virchows Arch. Bd. 127. Deutsche med. Wochenschr. 1888, 18.
42. Gluzinski, Mitteil. aus den Grenzgeb. 1902, Bd. 10.
43. Gockel, Arch. f. Verdauungskr. 1903, Bd. 9.
44. Goepel, Münchner med. Wochenschr. 1904, 33. Chirurgenkongreß 1902.
45. Goldschmidt, Arch. f. klin. Med. 1905, Bd. 84, S. 246.
46. Goldstücker, Zentralbl. f. d. Grenzgeb. 1906, Bd. 9, 1 usw.
47. Gosset, Revue de Chir. 1906, Bd. 33, S 54.
48. Graser, Verhandl. d. Deutschen Gesellsch. f. Chir. 1906, I, S. 95.
49. Guldberg, Hosp. Tid. 1902, 51.
50. Haas, Arch. f. Verdauungskr. 1906, Bd. 12.
51. Häberlin, Münchner med. Wochenschr. 1901, 9.
52. Hacker, Wiener klin. Wochenschr. 1900. Über Magenoperat. 1895 (Wiener klin. Wochenschr. 1895, 25. 27). Verhandl. d. Deutschen Gesellsch. f. Chir. 1906, I, S. 105.
53. Hahn, Berl. klin. Wochenschr. 1894, 48. Deutsche med. Wochenschr. 1894, 27. 43; 1897, S. 557; 1902.
54. Hammerschlag, Arch. f. Verdauungskr., Bd. 2.
55. Hartmann, Presse méd. 1899, 14. Chirurgie gastro-intestin. 1901.
56. Hartmann, Arch. f. Verdauungskr. 1904, Bd. 10.
57. Heidenhain, Deutsche Zeitschr. f. Chir. 1899, Bd. 53.
58. Herczel, Zentralbl. f. Chir. 1905, 47.
59. Hinterstoißer, Wiener klin. Wochenschr. 1905, 3.
60. Hirsch, Zentralbl. f. innere Med. 1892, 47; 1893, 18. Berl. klin. Wochenschrift 1896, 38.
61. Hirschfeldt, Mitteil. aus den Grenzgeb. 1900, Bd. 6; ref. Wiener klin. Wochenschr. 1902, 20.
62. Hoffmann, Deutsche med. Wochenschr. 1903, V, S. 324. Münchner med. Wochenschr. 1904, 45.
63. Hofmann, Beitr. z. klin. Chir. 1906, Bd. 50, S. 710.
64. Hofmeister, Ibid. 1896, Bd. 15. Zentralbl. f. Chir. 1905, 50.
65. Israel-Rosenthal, Nord. med. Ark. 1901, Afd. II.
66. Jäckh, Arch. f. klin. Chir. 1902, Bd. 66.
67. Jedlicka, Zur operat. Behandl. des chronischen Magengeschwürs. 1904.
68. Kappeler, Deutsche Zeitschr. f. Chir. 1902, Bd. 64.
69. Karewski, Berl. klin. Wochenschr. 1896, 50.
70. Kaufmann, Arch. f. klin. Med. 1902, Bd. 73. Mitteil. aus den Grenzgeb. 1905, Bd. 15. (Medical News 1905, Juli 8).
71. Kaufmann, Lehrbuch der spez. pathol. Anatomie. 1901.
72. Kausch, Mitteil. aus den Grenzgeb. 1899, Bd. 4; 1901, Bd. 7. Chirurgenkongreß 1905.
73. Kehr, Münchner med. Wochenschr. 1899, 49.
74. Kelling, Arch. f. Verdauungskr. 1900, Bd. 6; 1901, Bd. 7. Arch. f. klin. Chir. 1900, Bd. 62; 1901, Bd. 64; 1905, Bd. 75. Deutsche Zeitschr. f. Chir. 1901, Bd. 60. Verhandl. der Deutschen Gesellsch. f. Chir. 1906, I, S. 77.
75. Kocher, Ibid. S. 79. Korrespondenzbl. f. Schweizer Ärzte 1898, 20; 1903.

Zentralbl. f. Chir. 1903, 2. Deutsche med. Wochenschr. 1902, V. Operationslehre. 1902.
76. König, Lehrbuch der speziellen Chir. 1899. Münchner med. Wochenschr. 1901, 16.
77. Körte, Arch. f. klin. Chir. 1901, Bd. 63. 73. Versamml. deutscher Naturforscher u. Ärzte 1902. Deutsche med. Wochenschr. 1906, 4. (Zentralbl. f. Chir. 1906, 1.) Verhandl. der Deutschen Gesellsch. f. Chir. 1906, I, S. 88.
78. Koslowsky, Russ. med. Rundschau 1902, 1.
79. Kramer, Beitr. z. klin. Chir. 1906, Bd. 51, S. 289.
80. Krause, Berl. klin. Wochenschr. 1903, 47.
81. Kreuzer, Beitr. z. klin. Chir. 1906, Bd. 49, S. 380.
82. Krogius, Arch. f. klin. Chir. 1905, Bd. 75.
83. Kümmell, Chirurgenkongreß. Berlin 1896.
84. Ledderhose, Deutsche Zeitschr. f. Chir., Bd. 16.
84a. Léjars, La Sémaine méd. 1904.
85. Lempp, Arch. f. klin. Chir. 1905, Bd. 76.
86. Lenhartz, Münchner med. Wochenschr. 1903.
87. Link, Arch. f. klin. Med. 1901, Bd. 71.
88. Lorenz, Wiener klin. Wochenschr. 1903, 41. Zentralbl. f. Chir. 1903, 21.
89. Loyal, Beitr. z. klin. Chir. 1906, Bd. 51, S. 608.
90. Madsen, Hosp. Tid. 1904.
91. Maragliano, Beitr. z. klin. Chir. 1904, Bd. 41.
92. Matti, Deutsche Zeitschr. f. Chir. 1905, Bd. 77.
93. Maydl, Wiener klin. Rundschau 1903, 1. 2. Mitteil. aus den Grenzgeb. 1898, Bd. 3.
94. Mayer, Wiener klin. Wochenschr. 1905, 6.
95. Mayo-Robson, Zentralbl. f. Chir. 1905, 47. Lancet 1906, Aug. 18.
96. Meinhardt-Schmidt, Zentralbl. f. Chir. 1901, 4.
97. Meinel, Zieglers Beitr. 1902.
98. Menne, Arch. f. Orthopäd. usw. 1905, Bd. 4. Deutsche Zeitschr. f. Chir. 1906, Bd. 81.
99. Mering, Kongreß f. innere Med. 1877, Bd. 15.
100. Merkel, Münchner med. Wochenschr. 1902, 46. Arch. f. klin. Med. 1905, Bd. 84.
101. Michaelis, Münchner med. Wochenschr. 1906, 18.
102. Mikulicz, Mitteil. aus den Grenzgeb. 1897, Bd. 2. Arch. f. klin. Chir. 1898, Bd. 57.
103. Moynihan, Mitteil. aus den Grenzgeb. 1906, Bd. 16, S. 43.
104. Neck, Zentralbl. f. die Grenzgeb. 1905, Bd. 8, 14 usw. Münchner med. Wochenschr. 1906, 32.
105. Neumann, Deutsche Zeitschr. f. Chir. 1901, Bd. 58. (Deutsche med. Wochenschr. 1901, V. 13).
106. Neuweiler, Arch. f. klin. Chir. 1903, Bd. 69.
107. Nikolić, Wiener klin. Wochenschr. 1905, 39.
108. Noeßke, Deutsche Zeitschr. f. Chir. 1904, Bd. 72.
109. Noetzel, Beitr. z. klin. Chir. 1906, Bd. 51, S. 247.
110. Nordmann, Arch. f. klin. Chir. 1904, Bd. 73.
111. Obratzow, Deutsche med. Wochenschr. 1902, 43.

112. Pawlow, Die Arbeit der Verdauungsdrüsen. 1898.
113. Payr, Arch. f. klin. Chir. 1905, Bd. 75. Münchner med. Wochenschr. 1905, 17. Zentralbl. f. Chir. 1904, Beilage S. 83; 1905, 50.
114. Peham, Deutsche Zeitschr. f. Chir. 1898, Bd. 48.
115. Pers, Ugeskr. for Läger 1905, S. 124.
116. Petersen, Beiträge z. klin. Chir. 1901, Bd. 29. Arch. f. klin. Chir. 1900, Bd. 62. Deutsche med. Wochenschr. 1899, 24. Chirurgenkongreß 1903.
117. Petersen-Machol, Beiträge z. klin. Chir. 1902, Bd. 33.
118. Porges, Wiener klin. Wochenschr. 1897, 13.
119. Rencki, Mitteil. aus den Grenzgeb. 1901, Bd. 8.
120. Reitter, Wiener klin. Wochenschr. 1905, 6.
121. Riedel, Arch. f. klin. Chir. 1904, Bd. 74. Münchner med. Wochenschr. 1905, 17.
122. Rosenheim, Zeitschr. f. klin. Med., Bd. 17. Münchner med. Wochenschr. 1894, 29. Deutsche med. Wochenschr. 1895, 1. 2. 3.
123. Rovsing, Arch. f. klin. Chir. 1900, Bd. 60. (Hosp. Tid. 1899, 35). Hosp. Tid. 1899, 1. 2. 32; 1901; 1903; 1905, 51. 52. Volkmanns Sammlung klin. Vorträge, Aug. 1906, Nr. 431.
124. Rydygier, Zeitschr. f. klin. Chir. 1901, Bd. 58. Zentralbl. f. Chir. 1883, 16. Verhandl. der Deutschen Gesellsch. f. Chir. Kongreß 1906, I, S. 72.
125. Schloffer, Beitr. z. klin. Chir. 1902, Bd. 32. Wiener klin. Wochenschr. 1901, 38. Münchner med. Wochenschr. 1901, 1.
126. Schmidt, Münchner med. Wochenschr. 1906, 4. Arch. f. klin. Chir. 1901, Bd. 63.
127. Schmitt, Münchner med. Wochenschr. 1902, 37.
128. Schnitzler, Wiener med. Wochenschr. 1896, S. 2291; 1898, 15. Zentralblatt f. Chir. 1903, 10.
129. Schönholzer, Beitr. z. klin. Chir. 1903, Bd. 39.
130. Schou, Ugeskrift for Läger 1899, S. 1023; 1900, S. 721; 1903, 2; 1905, 48; 1906, 37. Det köbenhavnske med. Selsk. Forhandl. 1904—1905.
131. Schultze, Deutsche Zeitschr. f. Chir. 1905, Bd. 78.
132. Schulz, Mitteil. aus den Grenzgeb. 1903, Bd. 11.
133. Schüßler, Zentralbl. f. Chir. 1902, 57.
134. Schwarz, Mitteil. aus den Grenzgeb. 1900, Bd. 5.
135. Sick, Deutsche med. Wochenschr. 1900, V, S. 247.
136. Siegel, Mitteil. aus den Grenzgeb. 1901, Bd. 8.
137. Sigel, Berl. klin. Wochenschr. 1904, 12.
138. Sonnenburg, Deutsche Zeitschr. f. Chir., Bd. 38.
139. Ssapeshko, ref. Zentralbl. f. die Grenzgeb. 1902, S. 243.
140. Steinthal, Chirurgenkongreß 1900. Beitr. z. klin. Chir. 1902, Bd. 34. Zentralbl. f. Chir. 1905, 50.
141. Steudel, Beitr. z. klin. Chir. 1899, Bd. 23.
142. Stich, Ibid. 1904, Bd. 40.
143. Stieda, Deutsche Zeitschr. f. Chir. 1900, Bd. 56.
144. Strümpell, Arch. f. klin. Med. 1902, Bd. 73.
145. Tabora, Deutsche med. Wochenschr. 1905, 15.
146. Tarchetti, Arch. f. klin. Med. 1900, Bd. 67.
147. Tiegel, Mitteil. aus den Grenzgeb. 1904, Bd. 13.

148. Trendel, Beitr. z. klin. Chir. 1903, Bd. 39.
149. Vejel, Arch. f. klin. Med. 1905, Bd. 82.
150. Vermehren, Hosp. Tid. 1906, S. 957, 997.
151. Walzberg, Arch. f. klin. Chir. 1902, Bd. 66.
152. Weber, Beitr. z. klin. Chir. 1901, Bd. 31.
153. Wendel, Münchner med. Wochenschr. 1906, 34.
154. Wiesinger, Deutsche med. Wochenschr. 1901, 6.
155. Wirsing, Arch. f. Verdauungskr. 1905, Bd. 11.
156. Wislicenus, Dissertation.
157. Witzel, Deutsche med. Wochenschr. 1900, 19. 20.
158. Wulff, Ibid. 1902, V. 44.
159. Wullstein, Chirurgenkongreß 1906. (Zentralbl. f. Chir.).
160. Ziegler, Münchner med. Wochenschr. 1899, 7. Arch. f. klin. Med. 1906.

XVII.

Aus der II. chirurgischen Universitätsklinik zu Wien.
(Vorstand: Hofrat Prof. Dr. J. Hochenegg.)

Eine neue Operationsmethode für doppelseitige, mit rüsselartig vorragendem Zwischenkiefer komplizierte Hasenscharte.

Von

Dr. Hans Lorenz,
Assistenten der Klinik.

(Mit 10 Abbildungen.)

Unter den verschiedenen Formen der Hasenscharte bereitet, was das kosmetische Endresultat anbelangt, die doppelte, mit doppelseitiger Gaumenspalte und mit starkem Vorragen des Zwischenkiefers komplizierte Lippenspalte dem Operateur zweifellos die größten Schwierigkeiten.

Bekanntlich wird bei stark vorspringendem Os intramaxillare das Philtrum weit vor das Niveau der seitlichen Spalträndер gedrängt, so daß in den hochgradigen Fällen eine direkte Vereinigung der seitlichen Spalträndер mit dem Philtrum schon wegen zu großer Spannung ausgeschlossen erscheint.

Dupuytren half sich über diese Schwierigkeit einfach damit hinweg, daß er den vorragenden Zwischenkiefer abtrug. Das Verfahren wurde aber in der Folgezeit fast allseits völlig verpönt und allgemein wurde eine Reposition, ein Zurücklagern des Zwischenkiefers ins Niveau der Seitenteile des Oberkiefers angestrebt. Das angestrebte Ziel läßt sich in verschiedener Weise erreichen, am meisten gebraucht wurden das Ausschneiden eines dreieckigen Stückes aus dem Vomer (Blandin) und die subperiostale Durchtrennung der Nasenscheidewand mit nachfolgender subperiostaler

Verschiebung des vorderen Anteiles derselben (Bardeleben). Das letztere Verfahren gilt noch heute als das zweckmäßigste, als die Methode der Wahl, und nur einzelne Chirurgen geben zu, daß das Opfern des Zwischenkiefers in Ausnahmsfällen gerechtfertigt sei.

Das Wegschneiden des Zwischenkiefers solle eine sehr häßliche Entstellung zur Folge haben; die Oberlippe müsse, der Stütze des Zwischenkiefers beraubt, nach rückwärts sinken, ja beim Atmen sogar eingezogen werden; es leide die Aussprache der Lippenlaute; die Kranken bekämen ein Vogelgesicht, da die Nase wie ein Schnabel ganz in der Luft hänge; mit dem Zwischenkiefer gehe ein Stück verloren, dessen Verlust das gehörige Zerbeißen fester Speisen erschwere oder das wenigstens der Befestigung falscher Zähne dienen könnte; nach Verlust seines Mittelstückes könne der Oberkiefer sich nicht mehr zu normaler Breite und Größe entwickeln, sein Alveolarbogen müsse weit hinter den des Unterkiefers zurücktreten.

Das sind die Haupteinwände, die gegen die Entfernung des Zwischenkiefers und für seine Verlagerung ins Feld geführt wurden.

Ich habe die Verlagerung des Zwischenkiefers selbst geübt, habe genügend viele von anderer Hand so operierte Fälle, zum Teil jahrelang nach der Operation gesehen und das Endresultat, wenigstens bei allen schwereren Fällen, in kosmetischer Hinsicht stets als ein sehr klägliches empfunden.

Die Entstellung, welche die Verlagerung des Zwischenkiefers nach rückwärts zur Folge haben muß, ist ohne weiteres aus den anatomischen Verhältnissen abzuleiten: Mit dem Zwischenkiefer muß ja auch die Nasenspitze nach rückwärts verlagert werden, die Profillinie der Nase wird zu sehr gebogen und da in den schweren Fällen ein Septum cutaneum vollständig fehlt, die Nasenspitze sich kaum über das Niveau des Philtrum erhebt, so resultiert eine an ihrer Spitze abscheulich eingedrückte Nase; das Gesicht erinnert in seiner Profillinie an das eines Schafes.

Die Entstellung wird noch durch die übliche Mobilisierung der Seitenteile der Lippe vermehrt. Man nimmt sie in der Regel so vor, wie es v. Ammon für die einfache, bis in das verbreiterte Nasenloch reichende Hasenscharte empfohlen hat: beiderseits werden die Seitenteile der Oberlippe von ihrer Unterlage abgelöst und dann im Zusammenhange mit den Nasenflügeln nach der Mitte zu verschoben, um die Vereinigung mit dem angefrischten Philtrum möglich zu machen.

Dadurch werden die von Natur aus schon übermäßig breiten

und flachen, durch das Eindrücken der Nasenspitze noch mehr abgeflachten Nasenflügel sehr unschön gefaltet, die Nasenlöcher in die Breite gedrückt und die ganze Nase so plump, daß sie an die eines Bullenbeißers erinnert.

Der Operateur vertröstet die Angehörigen und sich selbst auf die Ausgleichsbestrebungen der Natur in der Folgezeit, aber die Natur tut für diese armen, von ihr schon von Anfang an so stiefmütterlich bedachten Geschöpfe auch später herzlich wenig; das wird jeder zugeben, der öfters solche Fälle jahrelang nach der Operation zu Gesicht bekommen.

Um nur ein die ganze Schwere der Entstellung beweisendes Beispiel anzuführen, erinnere ich daran, daß vor Jahren einmal v. Eiselsberg sich entschloß, einen kleinen Finger zu opfern, durch dessen Transplantation er die eingesunkene Nasenspitze aufzurichten versuchte. Ein heroisches Verfahren, zu dem nicht viele Patienten sich entschließen dürften.

Aber auch in funktioneller Beziehung bietet die Reposition des Zwischenkiefers nicht das, was man sich von ihr versprochen hat. Trotz exaktester Anfrischung und selbst trotz Knochennaht bleibt der Zwischenkiefer in der Regel beweglich und produziert nur rudimentäre, schlechte und schief stehende Schneidezähne, die für den Kauakt gar nicht in Betracht kommen.

Die Nachteile der Verlagerung des Zwischenkiefers haben von vielen Seiten Beachtung gefunden. So hat sich J. Wolff vor einer Reihe von Jahren dafür eingesetzt, den Zwischenkiefer unter allen Umständen zu erhalten, ihn an Ort und Stelle zu belassen und über ihm die Lippe zu vernähen, um der gespannten Lippe selbst die allmähliche Rücklagerung des rüsselartig vorspringenden Os intramaxillare zu überlassen.

Das Verfahren gibt zweifellos gute Resultate dort, wo der Zwischenkiefer nicht sehr stark vorspringt, und in solchen Fällen ist es ja gewiß lange, bevor die Verlagerung des Zwischenkiefers aufkam, angewandt worden. In den schweren und schwersten Fällen ist die Spannung aber so bedeutend, daß die gleichzeitige Naht auf beiden Seiten nur mit großen Entspannungsschnitten möglich wäre und dann kommt die Methode dem alten Verfahren Simons sehr nahe, der Bogenschnitte um die Nasenflügel und seitliche Einschnitte in die Wange bis zu genügender Mobilisierung derselben machte. Endlich hat man, um die Entspannungsschnitte in der Wange und die daraus resultierenden unschönen Narben zu vermeiden, so operiert, daß man zunächst nur die eine Seite

mit dem Philtrum vernähte, so gewissermaßen die doppelte in eine einfache Hasenscharte verwandelte und die zurückbleibende Spalte erst später verschloß.

Man kann wohl sagen, daß die Methoden, welche den prominenten Zwischenkiefer an Ort und Stelle belassen und über demselben die Lippe verschließen, mit gutem Erfolg nur bei den leichteren Fällen mit relativ geringer Prominenz anwendbar sind, während sie in den schweren Fällen mit hochgradiger Prominenz in kosmetischer Hinsicht, obwohl sie das Profil des Nasenrückens nicht schädigen, nur wenig befriedigende Resultate ergeben können. Ist doch diesen Methoden das eine gemeinsam, daß sie keine Rücksicht auf die mangelhafte Ausbildung, ja das manchmalige Fehlen eines Septum cutaneum nehmen.

Die Nasenspitze überragt zu wenig die Oberlippe, die Nasenlöcher werden in die Breite gezerrte Schlitze, die Nasenflügel zu breit und unschön gefaltet.

Zur Verbesserung der Gestalt der Nasenflügel hat Le Dentu Keilexzision aus denselben empfohlen, zur Verlängerung des Septum cutaneum wurde V-förmige Anfrischung mit nachfolgender Y-förmiger Nahtvereinigung versucht. Aber all dies nachträgliche Flickwerk setzt neue Narben, ohne die Entstellung ganz beseitigen zu können.

Ende Juni 1906 wurde an der II. chirurgischen Klinik ein zehnjähriges Mädchen mit doppelseitiger Lippen-Gaumenspalte aufgenommen.

Die Bilder Fig. 1 u. 2 zeigen den Befund in seinen Einzelheiten:

Ein kleiner, rudimentärer Zwischenkiefer, mit zwei verdrehten, verkümmerten und kariösen Scheidezähnen besetzt, sprang rüsselartig vor; das schmale Philtrum saß fast der Nasenspitze auf, ein Septum cutaneum war kaum angedeutet. Das Lippenrot an den Seitenteilen der Oberlippe ging direkt in die Nasenflügel über, deren Ansätze lateralwärts verlagert waren. Kurzum, es bestand so ziemlich der höchste Grad der Entstellung, der bei der gedachten Mißbildung beobachtet werden kann. Dabei war der leicht gebogene Nasenrücken, wie gewöhnlich, ganz hübsch profiliert. Der doppelseitige Gaumenspalt war ungemein breit, die Gaumenplatten schmal und steil aufgerichtet.

An eine direkte Nahtvereinigung der Lippe vor dem Bürzel war kaum zu denken und selbst wenn die große Spannung sie zugelassen hätte, so wäre das kosmetische Resultat bei dem Fehlen eines Septum cutaneum ein trauriges geworden; die übliche Behandlungsmethode mit Reposition des Zwischenkiefers wäre ausführbar gewesen, das Mädchen hätte aber die Verschließung der Lippenspalte mit einer abscheulichen Entstellung der Nase gebüßt. So legte ich mir einen neuen Opera-

tionsplan zurecht, dessen Ausführung aber das Opfern des Zwischenkiefers zur Voraussetzung hatte.

Die Einwände, die gegen das Wegschneiden des Zwischenkiefers gemacht worden sind und noch heute gemacht werden,

Fig. 1.

habe ich oben aufgezählt. Wieweit sind sie aber wirklich stichhaltig?

Der Haupteinwand ist ja der, daß nach Entfernung des Zwischenkiefers der Alveolarbogen des Oberkiefers enger werde als jener des Unterkiefers und das galt einst als Dogma.

Gotthelf, Partsch u. a. haben aber darauf hingewiesen, daß im Gegenteil in Fällen, bei denen einst das Os intramaxillare beseitigt worden war, die Zähne beider Kiefer gut artikulierten und das Museum unserer Klinik verfügt über den Schädel eines Er-

Fig. 2.

wachsenen mit nicht behandelter Gaumenspalte und prominentem Zwischenkiefer, bei dem gleichfalls die oberen und unteren Zähne, soweit sie vorhanden sind, tadellos aufeinanderpassen.

Warum sollte nach Abtragung des Zwischenkiefers die angebliche Gestaltsveränderung des Oberkiefers zustandekommen, bei

Belassung des Zwischenkiefers an dem ihm von der Natur angewiesenen abnormen Platz aber ausbleiben?

Der Haupteinwand muß also als eine sehr übertriebene Befürchtung bezeichnet werden und ähnlich steht es mit den übrigen Einwürfen.

Man hat ferner vor der Entfernung des Zwischenkiefers gewarnt, weil mit ihm ein Stück verloren gehe, dessen Verlust das gehörige Zerbeißen fester Speisen erschwere.

Für das Zerkauen fester Speisen ist aber durch den fast immer wacklig bleibenden Zwischenkiefer so wenig etwas gewonnen, wie für die Befestigung einer Prothese.

Was endlich die Entstellung infolge des Zurücktretens der Oberlippe hinter die Unterlippe anlangt, so ist sie gewiß nicht so sehr der fehlenden Unterstützung durch den Zwischenkiefer zuzuschreiben, als vielmehr dem Umstand, daß man eben Defekte in der Oberlippe durch Heranziehen der Nachbarteile zu überbrücken gezwungen ist, was nicht ohne eine gewisse Spannung abgehen kann; dazu kommt, daß durch die Heranziehung der Nachbarteile die Mundwinkel der Medianlinie genähert werden, was ein stärkeres Vorspringen der jetzt gewissermaßen zu groß gewordenen Unterlippe zur unvermeidlichen Folge hat.[1])

Kurz, ich konnte keinen einzigen Einwand als so stichhaltig anerkennen, daß er mir die Erhaltung des Zwischenkiefers auf Kosten des kosmetischen Endresultates wünschenswert gemacht hätte.

Ich entschloß mich daher zur Ausführung meines Planes, nach dem ich am 3. Juli v. J. folgendermaßen vorging:

In Narkose, bei hängendem Kopf, wird mit einer starken Knochenscheere der Zwischenkiefer weggeschnitten und der freie Vomerrand in seinem vorderen Anteil angefrischt. Dann wird das Philtrum von seiner durch die Abtragung des Zwischenkiefers entstandenen Wundfläche aus bis ans Lippenrot gespalten, so daß jetzt ein langes, schmales, an der Nasenspitze hängendes Läppchen vorhanden ist, das vorne aus Haut, dann aus Lippenrot und rückwärts aus Schleimhaut besteht (Fig. 3 u. 4). Dieser Lappen wird an den Seiten etwas zugeschnitten, auf die angefrischte Scheidewand gelegt und vorne mit einigen Nähten an der Septumschleimhaut fixiert. Der Schleimhautteil des Lappens wird zum Verschluß der Lücke im Alveo-

1) Von diesem Gesichtspunkte aus muß man die Exzision eines Keiles aus der Mitte der Unterlippe (Simon) behufs Verkleinerung derselben und die Transplantation eines keilförmigen Stückes aus der Mitte der Unterlippe in die Mitte der Oberlippe mittels Wanderplastik (Abbe) als wohlbegründete Eingriffe anerkennen.

larbogen verwendet. Der Spalt im Alveolarbogen wird so angefrischt, daß beiderseits von kurzen, bis auf den Knochen dringenden Schnitten aus Mucosa und Periost mit dem Raspatorium ein wenig abgehebelt werden. Der Schleimhautteil des aus dem Philtrum gebildeten Läppchens wird in die so entstandenen seitlichen Fälze eingeschoben und dort ohne jede Spannung mit wenigen Nähten fixiert (Fig. 5).

Durch diesen Akt ist also gleichzeitig mit der Bildung eines Septum cutaneum die doppelseitige Lippenspalte in eine mediane und die totale Gaumenspalte in ein Uranocoloboma posticum verwandelt worden.

Weiter werden beide Nasenflügel durch frontal geführte Schnitte genau an ihrer Basis von der Wange abgetrennt; die schmalen Seitenteile der Lippe und weiterhin beide Wangen werden durch Schnitte, welche von der Umschlagsfalte im Mundvorhof eindringen, bis gegen den Augenhöhlenrand vom Knochengerüst — von den beiden Oberkiefern und den

Fig. 3.

Fig. 4.

Fig. 5.

Jochbeinen — abgelöst, bis sich die beiden seitlichen Spaltränder bequem und ohne jede Spannung in die Mittellinie bringen lassen. Die Spaltränder werden nach Mirault angefrischt und in der Mitte vereinigt[1]) (Fig. 6).

Schließlich werden die Nasenflügel wieder befestigt; sie werden der neuen Unterlage so aufgelegt, daß die Nase vollkommen symmetrisch, normal geformt und normal breit aussieht, wodurch die Nasenflügel etwas mehr medialwärts zu liegen kommen als vor der Operation; die so leicht zu ermittelnden Stellen werden angefrischt, wobei man neben dem aufgelegten Nasenflügel wie neben einem Lineal schneidet, und mit ganz wenigen feinsten Nähten werden die Nasenflügel an ihrer neuen Basis fixiert (Fig. 7).

Die Heilung ging glatt, durchwegs per primam, von statten. Die Nähte an den Nasenflügeln wurden, da jede Spannung fehlte, schon am 4. und 5. Tage, die übrigen am 5.—10. Tage entfernt.

---

1) Schon zur Naht des Lippenrotes wurde das Kind aufgesetzt; die sitzende Stellung wird auch für den Rest der Operation, die Wiederbefestigung der Nasenflügel, beibehalten.

Nach dieser ersten Operation blieb natürlich dort, wo die neugebildete Lippe sich mit dem neugebildeten Septum cutaneum nasi kreuzte, gerade dort, wo das Lippenrot des Philtrum zu liegen kam, eine kleine, in den Mundvorhof führende Lücke zurück.

Dieselbe frischte ich am 21. Aug., nach meiner Rückkunft von den Ferien, an und verschloß sie durch etliche Nähte, worauf auch dieser Teil binnen wenigen Tagen per primam verheilt war. Weniger Glück hatte ich, als ich am 6. Sept. den Verschluß des noch vorhandenen hinteren Koloboms versuchte. Ich machte diesen Versuch auf Wunsch der Eltern, obwohl ich diesen und mir selbst von demselben wenig versprach. Der Spalt war ja enorm breit, die beiden Gaumenplatten schmal und steil aufgerichtet. Es gelang mir nach entsprechender Mobilisierung der Lappen zwar die Nahtvereinigung ohne jede Spannung, die Naht hielt aber nicht, sondern ging sukzessive auf und es entstand allmählich der Status quo ante, nur

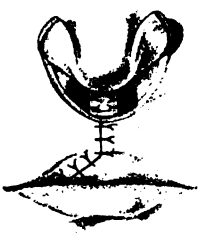

Fig. 6.

Fig. 7.

daß jetzt, bei der Narbenbildung am Gaumen, an eine plastische Deckung des Defektes kaum mehr zu denken ist und vernünftigerweise wohl nur die Anfertigung eines Obturators in Betracht kommt.

Eine Besichtigung der nach den Operationen angefertigten Aufnahmen (Fig. 8—10) und ein Vergleich derselben mit dem Zustande vorher wird wohl jeden überzeugen, was ich auf dem von mir eingeschlagenen Wege in kosmetischer Beziehung erzielte und was sich in ähnlichen Fällen — also gerade bei den schwersten — erzielen läßt. Ich darf wohl behaupten, daß noch durch keine der bisher bekannt gewordenen Methoden ein annähernd so günstiges oder gar ein besseres Resultat erreicht wurde.

Die Nase ist gewiß tadellos profiliert und auch bei der Ansicht en face normal gestaltet, die zarten Narben an der Basis der Nasenflügel sind auf den Bildern gar nicht, an der Patientin selbst nur bei genauestem Zusehen zu entdecken.

Die Oberlippe blieb freilich ein bischen zu kurz und wird von

der Unterlippe ein wenig überragt, was, wie ich schon oben gesagt habe, dem fehlenden Zwischenkiefer und den fehlenden Zähnen nicht allein zuzuschreiben ist.

Natürlich weicht die Oberlippe auch in ihrer Gestaltung einigermaßen von einer normalen Oberlippe ab. Diese Abweichung von

Fig. 8.

der Norm ist aber immerhin so gering, daß ich mich nicht entschließen konnte, durch Simons Keilexzision aus der Unterlippe oder durch Abbes Überpflanzung eines keilförmigen Lappens aus der Mitte der Unterlippe nach der Mitte der Oberlippe neue Narben zu setzen, während jetzt nur eine einzige Narbe, jene in der Mitte

der Oberlippe, sichtbar ist. Überdies wird sich durch das Einsetzen einer mit dem in Arbeit befindlichen Obturator zu verbindenden Prothese, welche die Oberlippe etwas unterpolstern und gleichzeitig die fehlenden Schneidezähne ersetzen soll, noch eine

Fig. 9.

weitere Verbesserung in einfacher Weise erzielen lassen. Das beweist die Aufnahme Fig. 10, bei deren Anfertigung die geplante Prothese durch ein 2 mm dickes Stückchen Brotrinde improvisiert wurde.[1])

1) Die Prothese ist seither fertig geworden und entspricht vollkommen den in sie gesetzten Erwartungen.

Die neue Oberlippe ist völlig beweglich und gar nicht gespannt und überraschend schön hat sich die Mimik des Gesichtes in kurzer Zeit den neuen Verhältnissen angepaßt; wenn das Kind den Mund

Fig. 10.

zum Lachen verzieht, sind tadellose Nasolabialfalten an normaler Stelle vorhanden.

Was meine Methode von den bisherigen unterscheidet und ihr zu einem besseren kosmetischen Erfolg auch in einem so schweren Falle verhilft, ist, kurz rekapituliert, folgendes:

1. Herstellung des fehlenden Septum cutaneum und Verschluß der Lücke im Alveolarbogen durch einen aus dem Philtrum gebildeten Lappen.

2. Verschiebung der Wange und der Seitenteile der Oberlippe nicht gemeinsam mit den Nasenflügeln, sonder nunabhängig von diesen und hinter denselben vorbei.

3. Einschränkung von außen sichtbarer Narben auf ein Minimum.

Dem 1. Punkt, der Herstellung eines normalen Septum cutaneum, kommt außerordentliche Bedeutung zu; denn nur so läßt sich eine normal profilierte Nase erzielen.

Gegenüber der Erfüllung dieser in kosmetischer Beziehung an die Spitze zu stellenden Forderung braucht der Verlust des Zwischenkiefers nicht hoch eingeschätzt zu werden.

Auch der 2. Punkt ist von hoher Bedeutung, nicht nur bei der Operation der doppelten, sondern auch bei jener der breiten einseitigen, bis ins Nasenloch reichenden Spalten mit Verbreiterung und Abflachung des entsprechenden Nasenflügels, ein Zustand, bei welchem in der Regel v. Ammons Ablösung von Nasenflügel und Wange geübt wird.

Auf das Unzulängliche dieses Verfahrens wurde vielfach hingewiesen, vor nicht langer Zeit hat erst Küster wieder die schlechten kosmetischen Resultate desselben betont und eine von ihm bei den breiten, einseitigen Spalten seit vielen Jahren geübte Plastik empfohlen.[1])

Küster geht folgendermaßen vor: „Die Anfrischung der Spaltränder und die Bildung eines Lappens vom Lippenrot nach der Methode Mirault-Langenbeck erfolgt in gewöhnlicher Weise. Bei breiten Spalten wird auch die Wange an der lateralen Spaltseite unterminiert, um sie recht beweglich zu machen. Dann folgt die Ablösung des Nasenflügels durch einen Schnitt, welcher nicht am äußeren Nasenlochwinkel endet, sondern sich bis an den lateralen Spaltrand unter Bildung eines schmalen, aber doch derben Lappens fortsetzt. Dieser Zipfel wird nun so weit nach der medialen Seite des Nasenloches hinübergezogen, bis man eine vollkommene Rundung des Nasenloches erreicht hat. An der entsprechenden Stelle wird der Lappen, der gewöhnlich etwas verkürzt werden muß, nach Anfrischung einer kurzen Stelle am medialen Rande des Nasenloches angenäht; dann folgt die Naht der Lippenspaltränder. Zum Schluß wird auch der Nasenflügel wieder mit der Wange vereinigt, von

1) Zentralblatt für Chirurgie 1905, S. 713.

welcher ihn infolge der Verziehung der Umrandung des Nasenloches ein klaffender Spalt trennt. Um aber durch diese Nähte nicht einen bedenklichen Zug auf die verlagerte Umrandung auszuüben, empfiehlt es sich, dieselben in der Richtung von außen-unten nach innen-oben anzubringen, wodurch der Nasenflügel einen ziemlich kräftigen Zug nach abwärts erleidet."

Gerade dieser Zug, der schließlich doch nicht so genau zu dosieren ist und der auch vielleicht zu einer unschönen Narbenbildung neben dem Nasenflügel führen kann, scheint mir das Bedenkliche an Küsters Methode zu sein.

Ich möchte vorschlagen, bei den breiten einseitigen, ins Nasenloch hineinreichenden und mit Asymmetrie der Nase Hand in Hand gehenden Spaltbildungen lieber geradeso vorzugehen, wie ich es bei der beschriebenen doppelseitigen Spalte mit der seitlichen Spaltbegrenzung getan habe, also den Nasenflügel mit einem in frontaler Richtung geführten Schnitt von der Wange abzutrennen, die Wange ohne jeden äußeren Entspannungsschnitt vom Knochengerüst abzulösen, hinter dem Nasenflügel vorbei medialwärts zu verschieben und endlich den Nasenflügel in einen neuen Anfrischungsschnitt einzupflanzen.[1])

So gedenke ich in Zukunft vorzugehen und das scheint mir das Geheimnis zu sein, wie man die kosmetischen Resultate bei der Operation der breiten einseitigen Spalte am günstigsten zu gestalten vermag.[2])

„Als Engelsköpfe unter der sixtinischen Madonna könnten auch die gelungensten Resultate der plastischen Chirurgie allerdings nicht abgebildet werden." So schrieb einst Albert.

1) Dieser Operationsakt erinnert an die von Schloffer für Oberlippen- und Wangenplastik nach operativ gesetzten Defekten empfohlene Methode. Schloffer trennt bei derselben die Nasenflügel durch Schnitte, welche genau der Nasen-Wangengrenze folgen, und dann auch das Septum nasi durch einen in derselben Ebene verlaufenden Schnitt von ihrer Unterlage ab, klappt die knorpelige Nase empor und macht nun hinter derselben, nach Mobilisierung der Lippen- und Wangenreste, die Plastik, um schließlich die heruntergeklappte Nase in neue Anfrischungsschnitte festzunähen. Analog diesem Vorgang könnte man gelegentlich bei einseitiger Spalte mit starker Schiefstellung der Nasenscheidewand daran denken, dieselbe (eventuell auch nur das Septum cutaneum) zu durchtrennen, zu verschieben und in einen neuen Anfrischungsschnitt einzunähen.

2) Da diese im Oktober 1906 der Redaktion übergebene Arbeit erst jetzt zum Abdruck gelangt, kann ich berichten, daß ich im Januar 1907 auf diese Weise bei einer breiten einseitigen Spalte ein sehr günstiges kosmetisches Resultat erzielt habe.

Ich bin mir bewußt, auch in meinem Fall aus dem vorhandenen plastischen Material keinen Engelskopf herausmodelliert zu haben, aber ich schmeichle mir, daß ich einen Weg betrat, auf dem man gerade in den schwersten Fällen der in Rede stehenden Deformität weit bessere Resultate erreichen kann als bisher.

Nach Abschluß der vorliegenden Arbeit hatte ich Gelegenheit, noch einmal in ähnlicher Weise vorzugehen.

Es handelte sich um einen $2^1/_2$jährigen Knaben, der vor 8 Monaten in der Provinz wegen breiter doppelseitiger Lippen-Kiefer-Gaumenspalte operiert worden war. Die Operation, bei der Zwischenkiefer und Philtrum offenbar weggeschnitten worden waren, hatte keinen Erfolg, sämtliche Nähte waren aufgegangen, die Spaltränder und ihre Umgebung schwielig verändert und narbig verzerrt, und so bot der arme Junge, als er anfangs Oktober 1906 an die Klinik gebracht wurde, ein Bild grauenhafter Entstellung. Es bestand eine von unregelmäßig geformten Narbenrändern begrenzte Spalte, die von dem einen bis zum andern Flügel der breitgedrückten Nase reichte. Die Nasenspitze war eingezogen, ein Septum cutaneum fehlte und der freie, wie angefressen aussehende Rand des knorpeligen Septums war nur von dünnen Narbenmassen bedeckt.

Die schweren narbigen Veränderungen der Spaltränder, das Fehlen des Septum cutaneum und auch des Philtrum, aus dem man es hätte ersetzen können, machten den Fall zu einem in operativer Beziehung sehr ungünstigen.

Ich schloß den breiten klaffenden Lippenspalt am 16. X., indem ich die Nasenflügel von den Wangen und danach die letzteren vom Knochengerüst ablöste. So gelang es, die Oberlippe ohne jede nennenswerte Spannung zur Vereinigung zu bringen. Die Nasenflügel wurden, medialwärts verschoben, in neue Anfrischungsschnitte eingepflanzt, durch eine ziemlich komplizierte Lippensaumverziehung wurde genügendes Lippenrot für die Oberlippe gewonnen.

Die Nähte zwischen neugebildeter Lippe und angefrischtem Septum cartilagineum schnitten zwar durch, es kam aber allmählich zur Verheilung per granulationem und auch in diesem verzweifelten Fall wurde der kosmetische Erfolg ein relativ sehr guter.

XVIII.

Aus der Bonner chirurgischen Universitätsklinik.
(Direktor: Geheimrat Prof. Dr. Bier.)

Ein Beitrag zum Wesen der Entzündung.

Von

Dr. Eugen Joseph.

(Mit 1 Kurve.)

Das Prinzip von der Nützlichkeit der Entzündung fesselt heute das biologische Interesse weit mehr als früher, weil es nicht bloß eine theoretische Streitfrage geblieben ist, sondern in der Praxis zahlreicher Disziplinen eine therapeutische Form erfolgreich gewonnen hat. In Gestalt der Stauungshyperämie ist es zum erstenmal geglückt, die Entzündung in allen ihren Erscheinungen ohne Schädigung der Gewebsfunktion zu verstärken. Die früheren, entzündungserregenden Mittel, wie die Derivantien, wirkten erst durch die Schädigung entzündlich, und wenn der Schaden auch oft gering war und von dem Nutzen der folgenden Entzündung überholt wurde, so waren sie in ihrer Wirkung nicht so mächtig und nicht so dosierbar, wie die passive Hyperämie, welche die Entzündung ganz auffällig förderte und den Gedanken einer Nebenwirkung, wie er vielfach der Derivantienbehandlung zugrunde lag, nicht zuließ. Man muß zugeben, daß die Theorie vor der Zeit der Stauungshyperämie noch keinen sicheren Beweis für die Nützlichkeit der Entzündung erbracht hatte, erst durch die Erfolge der Praxis zu neuer Arbeit erweckt wurde und auch jetzt noch manche Lücke übrig gelassen hat. Der Stauungshyperämie ist es ähnlich ergangen, wie anderen therapeutischen Methoden, welche sich zunächst auf der empirischen Beobachtung und Überzeugung ihres Erfinders aufbauten und in deren Gebäude der Praktiker schon lange aus- und einging, ehe

ihr wissenschaftliches Fundament fest gegründet war. Auch die Antisepsis eilte ihrer Wissenschaft, der eigentlichen Bakteriologie, voran und lange, bevor die Gesetze der Immunitätsforschung errichtet waren, entgingen die Menschen durch die Schutzimpfung der Pockengefahr. Die Erfolge der Praxis werden immer das Beweisende für den Wert eines neuen Verfahrens bleiben und die Theorie wird gut tun, wenn sie ihm nicht gerecht werden kann, nicht an den Erfolgen, sondern an sich selber zu zweifeln und nach neuen Wegen der Erklärung zu suchen.

Über die Leistung, welche in der Entzündung verborgen liegt, wissen wir nur wenig. Ausgelöst wird sie, sobald irgendein Reiz das physiologische Maß überschreitet und an Dauer oder Intensität zunimmt. Während z. B. ein heißer Umschlag noch als leichter physiologischer Reiz gilt, verbrüht kochendes Wasser bei kurzer Berührung die Haut und hinterläßt eine Entzündung. Während ein Eisbeutel durch Abkühlung reizt, erfrieren Finger oder Zehen, wenn sie lange Zeit strenger Kälte ausgesetzt sind und werden entzündet. Der übergroße Reiz, welcher die Gewebe schädigt, verlangt zu seiner und seiner Folgen Beseitigung eine übergroße Leistung und hinter jeder der zahlreichen Formen, unter welchen die Entzündung auftritt, liegt ein Teil dieser Leistung, eine Einzelleistung, verborgen: hinter dem Ödem z. B., wie ich früher gezeigt habe, eine Art von Entgiftung, was jetzt wohl allgemein selbst von denjenigen anerkannt ist, welche keine Anhänger der Stauungshyperämie sind (Lexer[1]), Baumgarten[2]); hinter der Eiterbildung, wie Conradi[3]) gelehrt hat, der Austritt und die Befreiung bakterizider Substanzen aus dem Innern der Zelle. Alle Entzündungserscheinungen, die Hyperämie, das Ödem, der Eiter, sind gebräuchliche, aber nicht notwendige Formen und treten ganz nach dem jeweiligen speziellen Bedürfnis in Erscheinung, welches durch den betreffenden Reiz gesetzt wird. So führt der Schlangenbiß mehr zum Ödem, das Erysipel mehr zur Hyperämie und die Tuberkulose mehr zur Einschmelzung.

Die künstliche Produktion einer echten Entzündung, welche keines der mannigfachen Symptome vermissen läßt, ist recht schwierig. Chemische oder physikalische Mittel, die Verbrennung,

1) Lexer, Münchner med. Wochenschr. 1906, Nr. 14.
2) Baumgarten, Münchner med. Wochenschr. 1906, Nr. 48.
3) Conradi, Hofmeisters Beiträge zur chem. Physiologie. I (1902).
4) E. Salkowski, Über Autolyse. Deutsche Klinik 102.—103. Lieferung.

Erfrierung, die Verätzung durch Säuren oder Laugen führen zu einem solchen Wirrwarr von primärer Schädigung und sekundärer Reaktion oder Leistung, daß man beide kaum voneinander trennen kann. Ähnlich wirken diejenigen Stoffe, welche das osmotische Gleichgewicht der Gewebe verwirren, destilliertes Wasser oder konzentrierte Salzlösungen gleichsam durch Ertränken oder Verdürstung der Zellen. Bakteriologisches Versuchsmaterial führt entweder zu einer sehr schwachen, lokalen Reaktion oder zu einer Allgemeininfektion, welche an Schnelligkeit und Verderblichkeit des Verlaufes meist etwas Unmenschliches an sich trägt. Der Reiz, welchen wir uns wünschen, soll die Gewebe in Entzündung versetzen, ohne sie in ihrer Funktion, in der Entfaltung ihrer Schutzkräfte wesentlich zu behindern. Er soll an nur für sich und nicht auf dem Wege der Zellnekrose entzündlich wirken. Dieser Reiz steht uns in den zahlreichen Sorten artfremden Tierblutes zur Verfügung und ist schon vor einer Reihe von Jahren durch Bier therapeutisch verwandt worden. Die fremden Blutkörperchen, fremde tierische Zellen, wirken auf die Zellen des Körpers, in welchen sie eingeführt werden, genau so, wie Bakterien, fremde pflanzliche Zellen und rufen durch ihre Zerfallsprodukte die gleichen Symptome hervor, wie eine Infektion mit virulentem Bakterienmaterial. Nur verleiht uns ihre Unfähigkeit, sich zu vermehren und die Gewebe einzuschmelzen, im Gegensatz zu ihren bakteriellen Schwestern, die Macht, über die Infektion zu herrschen und sie nach der Erfahrung abzumessen. —

Wir müssen zunächst auf die biologische Ähnlichkeit zwischen der Bakteriolyse und der Hämolyse, welche durch die scharfsinnigen Reagenzglasversuche der Immunitätsforscher schon lange bekannt ist, und auf die klinische Ähnlichkeit beider Vorgänge, bekannt durch die Transfusionsversuche Biers[1]), näher eingehen.

Artfremdes Blut in das Gefäßsystem eines Tieres transfundiert, wirkt giftig, unter Umständen tödlich. Dieser Lehrsatz, welcher in allen physiologischen Lehrbüchern steht und an dessen Richtigkeit nicht zu zweifeln ist, braucht uns nicht vor der Verwendung der Transfusion als Heilmittel abzuschrecken, denn unsere besten Heilmittel sind tödliche Gifte, und es kommt nur auf die Dosierung an, ob sie mehr heilend oder mehr giftig wirken. Die Giftigkeit der Transfusion, welche von der Menge und der Art des zugeführten Blutes abhängig ist, liegt ganz in unserer Gewalt. So

1) Bier, Münchner med. Wochenschr. 1901.

vertragen Kaninchen die einmalige Injektion von Hammelblut ohne Schaden in größeren Quantitäten, während 3—4 ccm frischen Schweineblutes ihnen ein plötzliches Ende bereiten, jungen Tieren noch geringere Mengen.[1]) Spritzen wir einem Tiere eine solche tödliche Dosis in die Ohrvene ein, so fängt das Kaninchen fast unmittelbar nach der Transfusion heftiger und häufiger zu atmen an. Das Herz schlägt schneller, das sonst stumpfsinnige Tier wird unruhig und lebhaft. Durch die dünnen Bauchdecken sieht man eine schnelle Bewegung der Därme, die bei gefüllten Eingeweiden zur Kotentleerung führt, welche bisweilen eine Harnflut begleitet. Bald darauf zerrt das Tier an seinen Fesseln und verfällt in Krämpfe. Der Kopf ist stark wie im Tetanus rekliniert; der Rücken gekrümmt, die Extremitäten zappeln. Nach wenigen Minuten ist das Tier unter allgemeinen konvulsiven Zuckungen verendet. Oft spielt sich der ganze Vorgang, wie Landois[2]) sagt, so schnell wie eine Blausäure-Vergiftung ab. Bei der Sektion des Tieres findet man eine dunkelrote kolossale Hyperämie der inneren Organe, der Milz, Nieren, Leber, Lunge, Darm usw. Auffällig ist, daß das Blut nicht gerinnt und aus jedem Organschnitt flüssig hervorquillt. Eine greifbare Todesursache wird bei der Sektion nicht gefunden[3]) und auch histologisch sind in dem Blute und den Organen, entsprechend dem raschen Exitus, so gut wie gar keine Veränderungen zu bemerken.

So spielt sich die Transfusion in ihrer extremen tödlichen Stärke als Vergiftung ab. Ihre gemäßigte Wirkung, wie sie zu Heilzwecken verwendet werden kann, ist an dem stumpfsinnigen Kaninchen, dessen nervöser Apparat nur auf sehr grobe Insulte reagiert, nicht gut zu beobachten. Die beste Auskunft erteilt uns der Mensch. So schildert Bier[4]) die Wirkung der Transfusion bei einem Patienten mit doppelseitiger Tuberkulose der Ileosacralgelenke folgendermaßen:

„Am 10. XI. wurden 10 ccm Lammblut eingespritzt. Der Patient bekam jetzt zum erstenmal heftige Transfusionserscheinungen, Atemnot, starke

1) Die Tiere schienen im Sommer weniger Schweineblut zu vertragen, als im Winter. Selbst große Tiere gingen im Sommer nach $1^1/_2$—2 ccm transfundierten Schweineblutes akut zugrunde. Im Winter war die tötliche Dosis nicht selten auf das Doppelte erhöht, auf 3—4 ccm. Den Grund hierfür kenne ich nicht.

2) Landois, Die Transfusion des Blutes. Leipzig 1875.

3) Nach Batelli, Referat im Zentralbl. f. Bakteriologie, Nr. 36, tritt keine intravaskuläre Gerinnung ein.

4) Bier, l. c.

Röte und Hitze im Gesicht, Anschwellung der Oberlippe, Schmerzen im Kreuz, Leibschmerzen, Stuhldrang, reichlichen wässerigen Stuhlgang ohne Blutbeimischung, großes Durstgefühl. Etwa 10 Minuten nach der Transfusion setzte ein heftiger Schüttelfrost ein. Die Temperatur stieg auf 39,9°; es brach reichlicher Schweiß aus, und in 6 Stunden kehrte die Temperatur zur Norm zurück. Am anderen Morgen fiel dem Kranken, der schon nach der ersten Einspritzung viel lieber essen mochte als früher, sein rasender Appetit auf.

Im Urin fanden sich weder Eiweiß noch Blutfarbstoff."

Die Ähnlichkeit der Transfusion mit echten bakteriellen Infektionen wird noch durch den gelegentlichen Milztumor, Hautexantheme und den, wie bei Rekonvaleszenten, gesteigerten Stoffwechsel erhöht.[1])

Die tödliche Transfusionswirkung im Tierexperiment und die Transfusion zu Heilzwecken beim Menschen haben natürlich denselben physiologischen oder pathologischen Vorgang in verschiedener Stärke als Grundlage. Von dem Blute des Empfängers wird das Blut des Spenders aufgelöst. Die zerschellten artfremden Blutkörperchen gelangen in die Zirkulation, in das Blutserum des Empfängers und rufen überall in den Kapillaren Stromverlangsamung, venöse Stase, Hyperämie und in ihrem Gefolge wieder seröse Transsudation hervor. Diejenigen Organe, welche das meiste Blut und das größte Kapillargebiet umfassen, die Leber, Milz, Lunge, der Intestinaltractus, werden von den zerschellten Blutkörperchen am meisten behelligt und von der Wirkung der Transfusion am heftigsten betroffen. Mit Stauungsblut überfüllt, geraten sie, wie es immer die Wirkung der Hyperämie ist, in lebhafte Tätigkeit, der Magen und Darm in schnelle Peristaltik, die Niere sezerniert reichlich Harn und die Arbeitskräfte der übrigen großen Unterleibsorgane, wenn wir sie auch nicht sichtlich verfolgen können, dürften ebenfalls zu nehmen. Ist die Blutstase nicht zu unmäßig, so bildet sich die Behinderung des Kreislaufes durch Verstärkung der Herztätigkeit und allmählichen Ausgleich wieder zurück. In den tödlichen Fällen sind die Hindernisse für den Kapillarstrom zu gewaltig. Das Gehirn hat Mangel an frischem, zirkulierendem, Sauerstoff spendendem Blut; seine Zentren sind, wie nach der Unterbindung aller seiner zuführenden Gefäße, mangelhaft gelüftet, gereizt und unter konvulsiven Zuckungen verendet das transfundierte Tier. In Landois[2]) grundlegenden Arbeiten wird das fremde Serum be-

1) Bier, l. c.

2) Landois, Die Transfusion.

schuldigt, der Urheber des plötzlichen Transfusionstodes des Kaninchens durch Schweineblut zu sein. Die hinfälligen Blutkörperchen des Kaninchens sollen durch das fremde Serum zur Auflösung kommen. Zu diesem Urteil war Landois auf Grund mikroskopischer Beobachtungen und Blutserumtransfusionen gelangt, bei denen er kleinen Tieren große Mengen Serum einspritzte. Unter diesen Umständen wirkt allerdings das fremde Serum tödlich. Aber selbst destilliertes Wasser, in den von Landois angewandten Mengen transfundiert, kann den Tod junger Tiere herbeiführen, welche gegen jeden Blutverlust sehr empfindlich sind. Man kann sich leicht experimentell davon überzeugen, daß nicht das fremde Serum, sondern die fremden Blutkörperchen der schuldige Teil an dem Transfusionstode, wenigstens bei der Transfusion von Schweineblut bei Kaninchen, sind.

Ein ausgewachsenes kräftiges Kaninchen geht unmittelbar nach der Transfusion von 3—4 ccm frischen defibrinierten Schweineblutes unter den beschriebenen Erscheinungen zugrunde. Trennen wir durch die Zentrifuge sorgfältig Serum und Blutkörperchen[1]), so bringt die Transfusion des Serums nicht den geringsten Schaden. Wir können sogar 5, 6 und mehr ccm Schweineserum transfundieren und die Transfusion nach einigen Tagen wiederholen. Ich habe einem Tiere innerhalb 3 Wochen in Abständen von 4—5 Tagen 25 ccm Schweineserum intravenös eingespritzt. Wohl stellten sich nach der letzten Transfusion eine gewisse Unruhe und Fieber ein, wie immer nach wiederholten Eiweiß-Transfusionen, z. B. auch von Eiereiweiß, aber jede schwere Störung blieb aus.

Wenn man dagegen die korpuskulären Elemente der 3 ccm Blut, durch wiederholte Suspension in physiologischer Kochsalzlösung mittels der Zentrifuge und Pipette vom Serum befreit und in der entsprechenden Menge Kochsalzlösung untergebracht, transfundiert, so tritt der Tod ebenso rapide ein wie bei der Verwendung von defibriniertem Blut. Der Transfusionskomponent läßt sich noch näher begrenzen. Entzieht man den 3 ccm Blutkörperchen Kochsalzlösung das Hämoglobin und transfundiert sämtliches Hämoglobin, wiederum in der entsprechenden Menge isotonischer

1) Bei der Technik ist nach den von Ehrlich und Morgenrot angegebenen Regeln zu verfahren. Vgl. Morgenrot, Methodik der Hämolysin-Untersuchung. Gesammelte Arbeiten zur Immunitätsforschung. Herausgegeben von Ehrlich, 1904. Hirschwald-Berlin.

Salzlösung untergebracht, so bleibt jede Transfusionserscheinung aus.[1])

Diese ist im wesentlichen an die Stromata der Blutkörperchen gebunden.[2])

Je schneller die fremden Körperchen in der eigenen Blutbahn zersprengt werden, desto schwerer sind die Störungen. Gegen manche Blutarten ist der Empfänger äußerst empfindlich und löst sie sofort nach der Transfusion mit größter Schnelligkeit auf, wodurch schon nach der ersten Transfusion und bei Anwendung kleinster Mengen eine schwere Störung der Zirkulation und ein gefährlicher Zustand geschaffen wird. Gegen andere Blutarten ist der Organismus mehr tolerant. Die Blutkörperchen dieser Sorte werden nicht sofort aufgelöst, sondern kreisen tagelang in der Blutbahn des Empfängers. Sachs[3]), der die feine hämolytische Reaktion an Stelle der grob histologischen Untersuchung zu diesem Nachweis benutzte, konnte Ochsenblutkörperchen im Blute von Kaninchen nach 92 Stunden nach der Transfusion nachweisen. Bei wiederholter Transfusion ein und desselben ursprünglich harmlosen Blutes geht die Toleranz des Organismus allmählich verloren. Die Blutkörperchen werden bei jeder folgenden Transfusion schneller aufgelöst als bei der vorhergehenden und schließlich so plötzlich zerstört, daß die allerkleinsten Mengen tödliche Zirkulationsstörungen herbeiführen. So kann das für Kaninchen anfänglich harmlose Hammelblut bei wiederholter Transfusion ebenso giftig wirken, wie das Schweineblut gleich bei den ersten Transfusionen wirkt. An Stelle einer Gewöhnung tritt eine gesteigerte Empfindlichkeit.

Daraus geht hervor, daß die fremden Blutkörperchen an und für sich, solange sie ihre ursprüngliche Gestalt bewahren, keine Störungen in der Gefäßbahn hervorrufen; denn gerade die Elemente der harmloseren Blutarten kreisen zunächst tagelang im Blute des Empfängers. Erst ihr rascher Zerfall, wie er nach wiederholter Transfusion erfolgt, bewirkt die Störung.

Einzelne Beispiele der menschlichen Pathologie beweisen, daß sogar der Zerfall des eigenen Blutes ganz ähnliche Folgen hat.

---

1) Nach Achsendahl (Dissertation, Dorpat 1880) bewirkt gelöstes Hämoglobin einen explosionsartigen Zerfall der roten Blutkörperchen. Es kann sich dabei wohl nur um die Verwenduug großer Mengen handeln.

2) Batelli, (l. c.) hat dieselbe Ursache als den Transfusionskomponenten herausgefunden.

3) Sachs, Archiv für Anatomie und Physiologie. 1903.

Für manche Individuen[1]), deren Blutkörperchen offenbar äußerst empfindliche Gebilde sind, genügt es schon, einen Finger für einige Zeit abzuschnüren, oder die Hand in Eiswasser zu tauchen und sofort stellt sich unter Schüttelfrost ein Zustand von Atemnot, Beklemmung usw. ein, dem sehr bald eine mehr oder weniger reichliche Hämoglobinurie folgt. Die Neigung zum Blutzerfall, zu Attacken von paroxysmaler Hämoglobinurie ist bei diesen Individuen angeboren, bei anderen durch eine chronische Infektionskrankheit, Malaria, Syphilis z. B., im Laufe der Zeit erworben. Als Schiffsarzt hatte ich Gelegenheit, bei einem Kranken mit chronischer Malaria einen solchen Anfall zu beobachten, den man wegen des tintenfarbigen Harns als Schwarzwasser-Fieber bezeichnet. Während der Mann vorher leidlich munter und fieberlos war, setzte plötzlich unter den beschriebenen Symptomen eine schwere Hämoglobinurie ein. Das Fremdartige des Blutes ist bei der Tierbluttransfusion demnach nur so weit für die Störung verantwortlich, als es die Ursache der Auflösung ist.

Hinsichtlich der Natur der Stoffe, welche durch den Zerfall der Blutkörperchen in das Serum gestreut, die Transfusionserscheinungen auslösen, werden wir an die Albumosen erinnert, mit denen Krehl[2]) Fieber erzeugen konnte.

Überhaupt rufen wiederholte Transfusionen von eigenem und fremdartigem Eiweiß, bereits gespaltenes und gelöstes Zellenmaterial, eine ähnliche Wirkung hervor, wie transfundiertes Blut: so Albumosen, Peptone, Pankreatin, Trypsin die Zerfallsprodukte der roten Blutkörperchen, alles Eiweißstoffe, welche, für gewöhnlich in das Gebäude der Zelle eingeschlossen, jedenfalls ungebunden in größerer Menge nicht in die Blutbahn gelangen. Schneller und energischer, namentlich in unserer Absicht, eine lokale Entzündung zu erzeugen, wirkt fremdes, defibriniertes Blut, dessen Elemente im Körper selbst erst zersprengt werden.

Die Erscheinungen bei der lokalen, subkutanen Einspritzung von fremdem Blut, welche ich zunächst am Tier, dann am Menschen, an mir selbst und an anderen beobachtet habe, sind folgende:

Am 1. August 1906 spritzte ich z. B. 10 ccm frisches defibriniertes Schweineblut in den gesunden rechten Oberarm eines kräf-

1) Chvostek, Über das Wesen der paroxismalen Hämoglobinurie. Leipzig 1894.

2) Krehl, Archiv für experimentelle Pathologie und Pharmakologie, Bd. 35. Krehl und Matthes, dasselbe Archiv, Bd. 38.

tigen Mannes subkutan ein. Diese erste Injektion rief starkes Druckgefühl, geringe anfängliche Schmerzen, aber gar keine entzündlichen Erscheinungen hervor. Am 7. VIII. spritzte ich an dieselbe Stelle wieder 10 ccm defibriniertes Schweineblut. An diese zweite Einspritzung schlossen sich die heftigsten Entzündungserscheinungen. Eine intensive, erysipelartige Röte überzog, von der Injektionsstelle ausgehend, gürtelförmig den Oberarm bis an die Schulter und abwärts bis an den Ellenbogen. Noch weiter, als die Rötung sich erstreckte, war der Arm mächtig geschwollen, dabei spontan und auf Druck so schmerzhaft, daß der Mann in der ersten Nacht schlaflos war. Die Entzündungserscheinungen

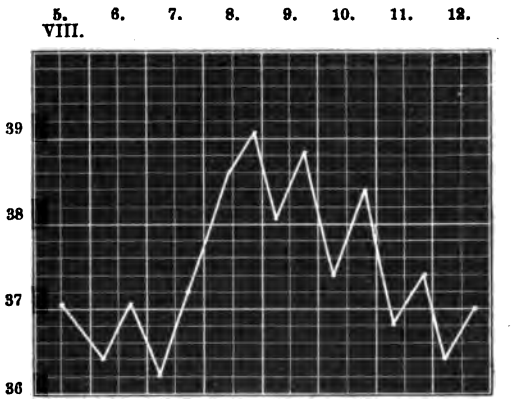

hielten etwa 4 Tage an, verloren sich dann allmählich, und hinterließen an der Injektionsstelle eine derbe Infiltration, welche erst nach längerer Zeit verschwand. Die Temperatur verlief, wie die beigefügte Kurve zeigt. Ihrem Anstieg ging ein Schüttelfrost voraus, welcher eine Stunde nach der Injektion einsetzte.

Ich möchte noch einmal darauf hinweisen, daß die Entzündungserscheinungen erst nach der zweiten subkutanen Injektion auftraten, nachdem das Blut durch die erste Injektion, ganz allgemein gesagt, ohne Rücksicht auf die Gesetze der Immunitätsforschung, auf Hämolysme, Präcipitme usw., das fremde Blut aufzulösen und zu zerstören gelernt hatte. Diese Fähigkeit hat Bier[1]) bereits vor mehreren Jahren dem Blute durch regelmäßige intravenöse Injektion, durch die Transfusion, gegeben und

1) Bier, l. c.

so gesteigert, daß wenige Kubikcentimeter von fremdem Blut, unter lupöse Gesichtshaut gebracht, eine kolossale Entzündung erzeugten und Gesicht, Hals, selbst die Schulter in eine mächtige, glühende Schwellung einhüllten. Bequemer wird das Blut durch subkutane Injektion zur raschen Auflösung der fremden Blutkörperchen erzogen. Durch diese einfache Methode, durch welche die Immunitätsforscher dem Tierkörper hämolytische Fähigkeiten beizubringen pflegen, wird auch dem menschlichen Blute die zerstörende Eigenschaft verliehen. Das Blut, welchem auf einem dieser beiden Wege die auflösende Gewalt zuteil wird, nimmt den fremden Stoff nicht mehr unbehelligt auf, sondern zerstört ihn an seiner Eintrittsstelle, am Orte der Injektion.

Wie die Erscheinungen einer schweren Allgemeininfektion bei der Transfusion durch die zerschellten fremden Blutkörperchen entstehen, so rufen dieselben Zersetzungsprodukte im subkutanen Gewebe alle Symptome einer heftigen örtlichen Infektion hervor. Aber nur die Zersetzungsprodukte, nicht die Blutkörperchen selbst in unveränderter Gestalt, wiederum genau so wie bei der Transfusion. Solange das Blut des Empfängers noch nicht die Fähigkeit gewonnen hat, den Infektionsstoff plötzlich zu zerstören, sondern ihn ohne Widerwillen aufnimmt, zeitigt weder die Transfusion die Symptome einer allgemeinen, noch die subkutane Injektion die Symptome einer örtlichen Infektion, einer Entzündung. Die Entzündung ist nicht die notwendige Folge der Infektion, der Ansammlung von Infektionsstoff an und für sich, vielmehr erst seiner Zerstörung und Auflösung durch das gewappnete Blut.

Die menschliche, straffe, schlecht resorbierende Haut hat eine größere Neigung zur lokalen Entzündung, als das tierische, faltige, gut resorbierende Fell. Besonders auffällig trat die schnellere Resorptionskraft der tierischen Haut bei Injektion leicht zerstörbarer Farbstoffe hervor, Versuche, die ich vor einigen Jahren zusammen mit Voelcker-Heidelberg unter einem anderen Gesichtspunkte anstellte. Derselbe Farbstoff wurde vom Tiere rascher und konzentrierter ausgeschieden, als vom Menschen, und schnell zersetzbare Farbstoffe traten noch in den Urin der Versuchstiere über, nicht mehr in den Urin des Menschen, in dessen Gewebe sie langsamer aufgesaugt wurden. Diese Differenz macht es auch verständlich, daß das Tier weniger zur Entzündung und mehr zur Allgemeininfektion neigt, als der Mensch.

Auch individuell schwankt die Empfänglichkeit für den Entzündungsreiz, so daß bei dem einen Menschen gelegentlich schon die erste, bei dem andern die vielfach wiederholte Injektion von fremdem Blute entzündend wirkt. Das Kaninchen bedarf stets einer Vorbehandlung mit fremdem Blute. Es muß erst einigermaßen hämolytisch geworden sein, d. h. die Zerstörung des fremden Blutes gelernt haben, ehe das fremde Blut im

subkutanen Gewebe eine Entzündung herbeiführt. Die vollständige Hämolyse, die größte Zerstreuungskraft, welche das eigne Blut erreichen kann, ist nicht notwendig für die Entstehung einer lokalen Entzündung, und es genügt, wenn das Blut den fremden Stoff mit einer gewissen Schnelligkeit aufzulösen und zu zerstören vermag.

Versuch 1. Kaninchen von 1500 gr erhält 1 ccm defibriniertes Schweineblut in das Ohr subkutan. Das Extravasat besteht einige Zeit und verursacht keine Entzündung.

Versuch 2. Kaninchen von 1800 gr erhält die serumfreien Blutkörperchen von 30 ccm Schweineblut, in 24 ccm physiologischer Kochsalzlösung aufgeschwemmt, subkutan in die Bauchhaut. 7 Tage später wird 1 ccm Schweineblut in das linke Ohr subkutan gespritzt. Sofort stellt sich eine starke Entzündung am Orte der Injektion ein und breitet sich über das ganze Ohr aus. Nach 4 Tagen ist das Ohr wieder normal geworden.

Nach den Erfahrungen der Serumtherapeuten ist diese einmalige subkutane Injektion nicht imstande, eine vollständige hämolytische Fähigkeit dem Blute des Versuchstieres zu geben.

Bei der nahen biologischen Verwandtschaft zwischen Hämolyse und Bakteriolyse gewährt diese Erkenntnis einen Blick in die Wechselbeziehungen zwischen dem lokalen Infektionsherd, der Entzündung und dem Blute des Infizierten. Überall, wo eine heftige Entzündungsreaktion gegen eine bakterielle Infektion hervortritt, ist das Blut des Infizierten damit beschäftigt, den Infektionsstoff an seiner Eintrittsstelle festzuhalten und ihn durch die Entzündung aufzulösen und zu vernichten und überall, wo wir eine heftige Entzündungsreaktion trotz reichlicher, lokaler Anhäufung von Infektionsmaterial vermissen, ist das Blut unfähig, dem Gegner die Tür zu verschließen, ihn zu zerstören, und bereit, ihn unbehindert in den Kreislauf zu übernehmen.[1])

Der erste Fall ist, glücklicherweise der normale. Da wir selbst und unsere Vorfahren die Wehrkraft unseres Blutes gegen die Bakterien, welche uns am häufigsten begegnen, durch unzählige Bakterientransfusionen erworben haben, so sucht das Blut in einer heftigen lokalen Entzündung den Infektionsstoff aufzulösen und zu vernichten. Der zweite Fall ist selten und verhängnisvoll. Das Blut, durch Gewöhnung unempfindlich und selbst mit Infektionsstoff überhäuft, kümmert sich nicht mehr um die Schädlichkeit und hat nicht die Kraft, sie an Ort und Stelle aufzulösen. Jeder Chirurg,

1) Dieses Gesetz gilt nur für frische Infektionen. Bei älteren Infektionen sind die Beziehungen zwischen dem Blute und dem Infektionsherde durch andere Schutzvorrichtungen des Körpers, den Granulationswall, die Abszeßmembrane gestört.

der Fälle von Pyämie häufiger gesehen und aufmerksam betrachtet hat, wird selbst große, progrediente Infektionsherde im Körper dieser Kranken mit geringer, oder ohne jede entzündliche Zone antreffen. Ich habe solche Fälle wiederholt gesehen. Den auffälligsten möchte ich hier kurz schildern:

Ein 18 Monate altes Mädchen hatte sich eine Brandblase am Finger zugezogen. Die Blase war aufgeplatzt und vereitert. Drei Tage später wurde das Kind in schwer septischem Zustande mit einem Eiterherd in den Weichteilen und unter dem Periost der rechten Tibia eingeliefert. Nach Abszeßspaltung und Stauungshyperämie kam der lokale Entzündungsprozeß zum Stillstand. Aber die Pyämie schritt weiter. Es schwollen plötzlich beide Beine an und es bildeten sich in den Bauchdecken ektatische Venennetze aus, welche eine Thrombose der großen Unterleibsvenen vermuten ließen. Im Verlaufe eines Monats vereiterte das rechte Ellenbogengelenk, Schultergelenk und Hüftgelenk. Man hätte diese vereiterten Gelenke leicht übersehen können. Denn sie waren wenig verändert, von weißer, leicht gedunsener Haut überkleidet, ohne Andeutung von Hyperämie und entzündlicher Reaktion. Die Gelenke wurden gestaut. Aber als Stauungseffekt ließ sich nur ein starkes Ödem und eine leicht livide Verfärbung, nicht die geringste kapilläre Hyperämie erzielen. Das Kind bekam schließlich eine eitrige Iritis und der konsultierte Ophthalmologe war ganz erstaunt, trotz eines starken Hypopyons keine Spur von ciliarer Injektion zu finden. Nach dem Tode des Kindes fanden sich bei der Sektion zahlreiche eitrige Metastasen. Der Herd über der Tibia war ausgeheilt.

In diesem Falle war der Infektionsherd, welcher die Keime versprengt hatte, erloschen und die Amputation des Gliedes hätte den tödlichen Ausgang nicht aufgehalten. Oft aber kann man gerade wegen der mangelhaften lokalen Reaktion durch das vergiftete Blut sehr schwer ein Urteil fällen, ob der primäre Herd noch ein bedeutendes Quantum an Infektionsstoff enthält und durch seine radikale Beseitigung, wie sie z. B. durch die Amputation zu ermöglichen wäre, das Leben gerettet werden könnte; und oft ist man später bei der Autopsie oder nach der Amputation septischer Glieder erstaunt über die Größe des Krankheitsherdes und der eitrigen Zerstörung, welche nach der geringen lokalen Reaktion am lebenden Gliede nicht zu vermuten war, z. B.:

Der 37jährige Laternenanzünder H. erkrankte 10 Tage vor

seiner Aufnahme an einer rezidivierenden Osteomyelitis des linken Oberschenkels.

Er wurde hoch fieberhaft in schwer septischem Zustande eingeliefert. Das Kniegelenk war vereitert, ein embolischer Herd hatte sich in der Lunge festgesetzt und lieferte blutig-eitrigen Auswurf. Der untere Teil des Oberschenkels war leicht geschwollen und zu beiden Seiten sanft strichförmig gerötet. Auch die Stauungshyperämie gestaltete die Reaktion nicht lebhafter. Das Bein nahm an Umfang wenig und an sichtbarer Hyperämie gar nicht zu. Wir begnügten uns anfangs mit der Spaltung kleinerer Abszesse, welche unter der Stauung entstanden waren. Aber der Kranke erholte sich nicht. Er delirierte in der Nacht, nahm am Tage wenig Nahrung zu sich und fieberte hoch, also ein ganz anderes Krankheitsbild, als wir es gelegentlich bei reinem Stauungsfieber gesehen und beschrieben haben. Wir entschlossen uns deshalb zur Amputation des Oberschenkels, welche, in Lumbalanästhesie ausgeführt, dem Kranken die Genesung brachte. Bei der Präparation des amputierten Gliedes zeigte es sich, daß das Knochenmark von zahllosen grünlichen Eiterherden durchsetzt war. Das Kniegelenk war von dickem Eiter erfüllt, ebenso einzelne Muskelinterstitien von ihm durchwühlt. Nach der Ausdehnung und Malignität der Infektion hätte das lebende Glied von der Leiste bis zu den Zehen unförmig geschwollen und glühend hyperämisch sein müssen. Aber das Blut des Pyämischen hatte sich an den Infektionsstoff gewöhnt, zerstörte ihn nicht mehr und gab weder eine spontane, noch eine Stauungsreaktion.

Die Entzündung ist also nicht allein die notwendige Folge einer lokalen Ansammlung von Infektionsstoff. Sie verlangt ein gesundes, unverdorbenes, die Schädlichkeit nicht gewohntes, die Schädlichkeit zerstörendes Blut. Verdorbenes Blut strömt achtlos an dem Verderber und an dem verdorbenen Gewebe vorüber. Wir kommen damit auf die alte Anschauung von der Dyskrasie zurück, welche sich niemals, selbst nicht in der besten Zeit der Cellularpathologie, gänzlich verloren hat. Sogar Virchow[1]) hat die Berechtigung einer erworbenen Dyskrasie in dem Buche anerkannt, in welchem er das Dogma der Cellularpathologie gründete.

„Wenn man von einer Säuferdyskrasie spricht, so wird niemand die Vorstellung haben, daß jeder, der einmal betrunken gewesen ist, eine permanente Alkoholdyskrasie besitzt, sondern man denkt sich, daß, wenn immer

1) Virchow, Cellularpathologie, 2. Aufl., 1859, S. 119.

neue Mengen von Alkohol eingeführt werden, auch immer neue Veränderungen des Blutes eintreten, so daß die Veränderung am Blute so lange bestehen muß, als die Zufuhr von neuen schädlichen Stoffen geschieht, oder als infolge früherer Zufuhr einzelne Organe in einem krankhaften Zustande verharren. Wird kein Alkohol mehr zugeführt, werden die Organe, welche durch den früheren Alkoholgenuß beschädigt waren, zu einem normalen Verhalten zurückgeführt, so ist kein Zweifel, daß damit die Säuferdyskrasie zu Ende sein wird. Dies Beispiel, angewendet auf die Geschichte der übrigen Dyskrasien, erläutert ganz einfach den Satz, daß jede Dyskrasie abhängig ist von einer dauerhaften Zufuhr schädlicher Substanzen von gewissen Punkten her."

In der gleichen Weise entsteht die pyämische Dyskrasie. Durch die dauernde Zufuhr toxischer Substanzen, durch häufige, starke oder gar kontinuierliche Infektionen wird das Blut atrophisch, arm an Schutzkräften und verliert immer mehr die Fähigkeit, den Infektionsstoff zu zerstören. Im umgekehrten Sinne wirken leichte, durch Intervalle sehr langer Erholung getrennte Infektionen. Sie machen das Blut hypertrophisch, reicher an Schutzkräften, zur schnellsten Zerstörung des Infektionsmaterials fähig. Man kann dem alten Volksglauben, daß der Schnupfen, der Katarrh, welchen jeder in seinem Leben mehrmals durchmacht, ein nützlicher Vorgang ist, dessen Ende man mit Geduld abwarten soll, eine gewisse Berechtigung nicht absprechen.

Das Blut verhält sich in seiner Arbeits- und Leistungskraft sehr ähnlich, wie der Muskel, der durch methodische, von Erholungspausen unterbrochene Übung an Kraft gewinnt und durch unerhörte Daueranstrengung erschöpft, seinen Dienst versagt. Die Hypertrophie des Blutes kann eine ganz gewaltige werden. Das Serum von Typhusrekonvaleszenten hat die 1000fache bakterizide Kraft, als das Serum normaler Menschen, und immunisierte Tiere vertragen ohne Schaden die 10fach tödliche Giftdosis, weil ihr an Schutzkräften reiches Blut den Infektionsstoff mit größter Schnelligkeit bindet und den Körper vor seiner deletären Wirkung bewahrt. Die Stärke des Blutes kann ebenso, wie diejenige des Muskels, nur durch Übung aufrecht erhalten werden und geht, wenn die Übung fehlt, nach kürzerer oder längerer Zeit verloren. (Daher müssen die Schutzimpfungen wiederholt werden.) Es läßt sich nicht bestreiten, daß selbst die furchtbaren Bakteriengifte für uns Heilmittel sind, wenn sie nur in der richtigen Anwendung und Dosierung in den Organismus einströmen.

Für das Blut sind sie Gifte, wenn sie so stark, so reichlich und so oft in den Organismus gelangen, daß das Blut sie nicht

mehr zerstören kann, sondern sich an sie gewöhnen muß. Denn nicht nur an Morphium, Opium, Nikotin und Alkohol kann sich der Körper anpassen, auch an die 1000fach schlimmeren Bakteriengifte, wie der Pyämische zeigt. Dem Blute dieser Unglücklichen, welches größere Mengen unzerstörten Giftes enthält, fällt die lokale Ansammlung von Infektionsstoff nicht mehr auf. Es zerstört ihn nicht mehr und kann deshalb auch keine Enfzündungsreaktion aufbringen. Denn zur Entzündung gehören, wie wir gesehen haben, zwei Faktoren: die Schädlichkeit und ein die Schädlichkeit zerstörendes Blut. Sobald sich der eine Faktor verändert, ist es um die Entzündung geschehen. Wenn das Infektionsmaterial entleert ist, klingt die Entzündung von selbst ab. Ist der Kranke pyämisch, hat sein Blut die Kraft zur Zerstörung verloren, so reizt selbst ein großer Infektionsherd nicht mehr zur Entzündung.

Diese Erkenntnis ist nicht nur für die Entzündung, sondern auch für die Stauungshyperämie von Bedeutung. Denn als Verbreiterung und Verstärkung der Entzündung steht sie unter demselben Gesetze wie diese. Die Stauungsreaktion erlischt, wenn der Infektionsstoff verschwunden ist oder wenn der Kranke pyämisch wurde. An den Gliedern dieser Vergifteten erzeugt die Binde ein rein statisches Ödem, eine Veränderung der Blutfülle, ähnlich wie am gesunden Arm. Es fehlt die eigentliche Reaktion des Blutes, die intensive Kapillarhyperämie, die erysipelatöse Röte, wie sie Lexer nennt. Diese gilt uns mit Recht als ein erfreuliches Zeichen dafür, daß der Kranke über ein gesundes, noch nicht verseuchtes Blut verfügt, daß der Infektionsstoff von dem Blute noch aufgelöst und zerstört werden kann. Sie ist der wesentlichste und auffälligste Teil der Stauungsreaktion und verlangt eine eingehendere Besprechung.

Zunächst ist es leicht, zu beweisen, daß die Reaktion nichts anderes ist, als eine Hyperämie der Kapillaren. Der Fingerdruck unterbricht die Röte; die komprimierte Stelle wird für einen Augenblick weiß. Aber rasch kehrt das Blut in seinen früheren Sitz zurück und stellt die Hyperämie wieder her. Bisweilen tritt die Reaktion unter der Stauung besonders stark auf und breitet sich als heißer, roter Gürtel bis an die Binde. Nach unseren Beobachtungen ist diese starke Form der Kapillarhyperämie weder von der Schwere, noch von der Art der Infektion abhängig. Leichte und schwere, staphylomykotische und streptomykotische können sie geben. Dagegen ist es notwendig, daß die Infektion frisch ist, und damit kommen wir wieder auf unsere Grundbedingung zurück, daß

das Blut noch nicht von Infektionstoff überhäuft ist. Alte Infektionen geben diese Reaktion niemals.

Die Bedeutung der Kapillarhyperämie ist mir durch einen Tierversuch klar geworden.

Ein ausgewachsenes Kaninchen geht, wie bereits erwähnt wurde, in wenigen Minuten zugrunde, wenn man ihm ca. 3 ccm Schweineblut (defibriniert) zentralwärts nach dem Herzen zu durch die Ohrvene transfundiert. Setzt man die Kanüle peripherwärts in der Richtung gegen die Spitze des Ohres zu ein, so verträgt das Tier schon größere Mengen. Das Doppelte bis Dreifache der tödlichen Dosis kann man injizieren, wenn man in folgender Weise verfährt:

Die Kanüle wird peripherwärts in die Ohrvene eingeführt und unterhalb der Kanüle das Ohr durch eine Binde blutleer abgeschnürt. Jetzt kann man das ganze Ohr von der Vene aus mit fremdem Blute anfüllen. Zunächst füllen sich die Venenstämme. dann die Kapillaren straff bis zum Platzen. An einigen Stellen reißen sie tatsächlich ein und es entstehen dort kleine Petechien.

Es ist erstaunlich, wieviel fremdes Blut man in ein Kaninchenohr hineinbringen kann, 8 ccm und mehr. Nach einigen Minuten löst man den Schlauch. Aber das Tier wird nicht von dem Transfusionstode ereilt. Es bleibt am Leben und zeigt einige Stunden später die heftigsten Entzündungserscheinungen an dem injizierten Ohre. Das Ohr wird heiß, dunkelrot verfärbt und bedeutend voluminöser, als das gesunde Ohr. Die Entzündung hält mehrere Tage an. Aber nach einer Woche hat das Ohr, ohne eine Nekrose, Substanzverlust oder Eiterung erlitten zu haben, sein normales Aussehen wiedergewonnen.

Denselben Versuch habe ich in der gleichen Anordnung am Oberschenkel des Kaninchens wiederholt. Dort werden die Kapillaren nicht einmal durch eine Füllung mit 15 ccm fremden Blutes gesprengt. Aber selbst wenn man diese riesige Giftdosis nach 5 Minuten langer Blutleere dem zirkulierenden Blute eröffnet, so nimmt das Tier keinen Schaden. — Die folgende Entzündung war an der Extremität schwächer als am Ohre.

Man kann also das 4—5 fache einer tödlichen Dosis von giftigem Zellmaterial ungestraft in die Kapillaren bringen. Würden die Kapillaren ihren Inhalt ebenso schnell abgeben, wie er ihnen zugeführt wurde, so wäre der augenblickliche Tod des Tieres gewiß. Sie geben ihn aber entweder gar nicht oder nur so allmählich ab, daß dem Körper kein Unheil geschieht.

Diesen günstigen Ausgang könnte man verschiedenen Umständen zuschreiben. So reißen, wenn der Versuch am Ohr gemacht wird, die Kapillaren vielfach ein, so daß für das Blut Gelegenheit gegeben ist, durch den Riß in das Unterhautzellgewebe und aus der Blutbahn zu treten. Abgesehen davon, daß die in den miliaren Petechien enthaltene Blutmenge nur sehr klein ist und gegenüber der riesigen Giftdosis kaum in Betracht kommt, geht derselbe Versuch, an der Extremität angestellt, mit dem gleichen Resultat ohne Verletzung der Kapillaren vor sich. Ferner könnte eine Thrombose die injizierten Kapillaren und Venen der Zirkulation verschließen und die Veranlassung sein, weshalb das Blut nicht in den Kreislauf gelangt. Aber man findet keine Thrombose und ihr widerspricht überdies die heiße Entzündung der folgenden Tage, die vollkommene restitutio ad integrum in ganz kurzer Zeit, das Ausbleiben von Gangrän und Nekrose selbst bei der stärksten Überfüllung mit fremdem Blute und bei häufiger Wiederholung des Versuches. Es bleibt also nur die Erklärung übrig, daß die Blutwelle der reaktiven Hyperämie, welche der Lösung der Blutleere folgt, die fremden Blutkörperchen auflöst, aber die Trümmer nicht plötzlich in den Kreislauf hinausschwemmt, sondern in dem Endothelrohr der Kapillaren haften läßt. Dabei sind durch den Versuch weder die Zirkulations-, noch die Resorptionsverhältnisse wesentlich verändert, wie folgender Versuch zeigt.

Ich setze zu 8 ccm Schweineblut 0,008 Strychnin zu und fülle mit dieser Mischung von der Vene aus unter Blutleere das Ohr intrakapsulär an. Nach 3 Minuten löse ich die Blutleere. Nach 25 Minuten ist das Tier im Strychnintetanus verendet.

Die Kapillaren lassen also lösliche Gifte, wie das Strychnin, passieren, teils in das Unterhautzellgewebe, wo es von dort wieder in andere Kapillaren übernommen wird, teils in die Blutbahn selber und halten die Vergiftung nicht wesentlich auf. Die entzündungserregenden Trümmer fremder tierischer Zellen, und wohl auch der Bakterien, fremder pflanzlicher Zellen, halten sie zurück und liefern sie nicht sofort an die allgemeine Zirkulation ab. Man sieht daraus, wieviel die Kapillarhyperämie leistet, wie sie das 3—5 fache einer tödlichen Infektionsdosis in ihrem Endothelrohr umklammert und unschädlich macht.

Wir können sehr zufrieden sein, wenn wir eine starke Kapillarhyperämie in der Form der erysipelatösen Röte Lexers durch die Stauungsbinde zu erzeugen vermögen. Sie nimmt dem Körper viel an Infektionsstoff ab, der sonst dem Kreislauf überlassen würde. Ist

es uns gelungen, sie über das ganze Glied bis an die Binde zu verbreiten, so bleibt sie in dieser großen Ausdehnung und auch annähernd in derselben Stärke erhalten, wenn wir die Binde lüften und durch Hochlagerung des Gliedes in der staufreien Zeit für einige Stunden den Blutgehalt vermindern. Wie ein langer, roter Handschuh dehnt sich in diesen Fällen die Kapillarhyperämie selbst am suspendierten Arme bis zu der weißen Grenze, welche den Platz der Stauungsbinde anzeigt.

Diese Tatsache stellt sich den angeblichen Gefahren entgegen, welche die Suspension bieten soll. Während durch die Hochlagerung ein Teil des Ödems[1]) verschwindet, welches den Gesetzen der Statik folgt, bleibt die Kapillarhyperämie so weit und auch annähernd so stark, als sie zur Stauzeit sich erstreckte, bestehen und hält in ihrem Endothelrohr vieles zurück, was an infektiösen Trümmern hineingeraten ist. Wo wir eine heiße, rote Stauung erzielen konnten, haben wir von der Suspension keine Gefahren, höchstens die geringen Nachteile gesehen, welche wir früher beschrieben haben.

Dieser Anschauung entspricht das negative Resultat der Prüfung auf vermehrten Keimgehalt des Blutes zurzeit der Suspension, welches Heller[2]) erhalten hat und ich bestätigen kann.

---

1) Das Ödem ist steril. Vergl. Joseph, Münchner med. Wochenschrift. 1905.

2) Heller, Beobachtungen bei der Behandlung akut entzündlicher Prozesse mit der Bierschen Stauung. Medizinische Klinik 1906, Nr. 22, S. 12.

XIX.

Aus der chirurgischen Abteilung des städtischen Krankenhauses Moabit in Berlin. (Geh. Rat Prof. Dr. Sonnenburg.)

Über das akut in die freie Bauchhöhle perforierende Magengeschwür.

Von

Dr. Federmann,

ehemaliger Assistent der chirurg. Abteilung, jetzt Chirurg in Berlin.

(Mit 5 Kurven.)

Was mich veranlaßt, die im Krankenhaus Moabit in den 5 Jahren 1901—1906 beobachteten Fälle von akuter Magenperforation zu bearbeiten, ist die auch heute noch außerordentlich hohe Mortalität dieser Affektion. Wie ist es möglich, daß an einer Krankheit, von der doch jeder Arzt weiß, daß sie bei rechtzeitiger Operation heilbar ist, so viele Menschen zugrunde gehen?

Das Material, das meinen Untersuchungen zur Grundlage dient, kam in der Zeit vom 1. IV. 1901 bis 1. IV. 1906 zur Beobachtung. Ich habe mich auf diese 5 Jahre beschränkt, weil ich in dieser Zeit als Assistent beinahe jeden Fall selbst miterlebt habe und mich somit auf eigene Anschauung stützen kann.

Wenn auch die Zahl der aufgenommenen Fälle keine allzu große ist, so erhält sie doch dadurch vielleicht einen gewissen Wert, daß sie das ganze, in einem gewissen Zeitabschnitt zur Aufnahme gekommene Material eines großen Krankenhauses umfaßt und dadurch ein wahrhaftes Bild der Resultate der Behandlung darstellt. Alle Sammelstatistiken leiden an dem Fehler, daß sie zu günstige Heilungsziffern ergeben, weil ja überwiegend mehr geheilte als gestorbene Fälle veröffentlicht werden. Dies hebt auch

Friedrich Brunner[1]) ausdrücklich hervor, der bei seiner großen Sammelstatistik von 387 Fällen von Magenperforation eine Heilungsziffer von 52 Proz. berechnet hat. Er hält diese aus der Literatur ausgerechneten Prozente für viel zu optimistisch und nimmt selbst an und begründet seine Ansicht eingehend an der Hand mehrerer größerer Einzelstatistiken, daß von allen bis jetzt wegen Perforatio ventriculi Operierten höchstens ein Drittel geheilt worden ist. Ein solches Resultat würde ungefähr mit dem unsrigen übereinstimmen.

Nicht aufgenommen in diese Arbeit habe ich jene Fälle von subakuter Perforation, bei denen es zur Abszeßbildung kam, weil bei ihnen der klinische Verlauf ein völlig anderer als bei freier Peritonitis ist. Ebenso habe ich die Fälle von Duodenalperforation fortgelassen.

Von reinen Fällen von akuter Magenperforation kamen 16 zur Beobachtung. Davon wurden 11 Fälle operiert, in 5 Fällen war ein Eingriff nicht mehr ausführbar. Diese letzteren 5 Fälle sind alle kurze Zeit nach der Aufnahme gestorben. Von den 11 Operierten sind 7 gestorben, 4 geheilt, d. i. 28 Proz. Heilungen.

Es kamen zur Aufnahme:

in den ersten 12 Stunden	3	Fälle;	geheilt	1	Fall
in den zweiten 12 Stunden	2	„ ;	„	1	„
am zweiten Tage	7	„ ;	„	2	Fälle
am dritten Tage	2	„ ;	„	0	Fall
unbestimmt	2	„ ;	„	0	Fall
	16	Fälle;	geheilt	4	Fälle

Von 16 Fällen wurden also nur 5 Fälle im Laufe des ersten Krankheitstages dem Krankenhaus überwiesen und nur 3 Fälle in den ersten 12 Stunden. In nur 5 Fällen ist also am ersten Krankheitstage die richtige Diagnose gestellt worden. Diese Tatsache ist immerhin auffallend und nur damit zu erklären, daß von den meisten Ärzten in erster Linie ein gutartiger Charakter ins Auge gefaßt wird. Es ergibt sich aus dieser Erkenntnis, daß wir darnach streben müssen, die Diagnostik möglichst zu verfeinern und auszugestalten, damit der praktische Arzt, in dessen Händen das Schicksal der Patienten in erster Linie liegt, imstande ist, rechtzeitig, das heißt in den ersten Stunden die Diagnose so weit zu stellen, daß

1) Friedrich Brunner, Das akut in die freie Bauchhöhle perforierte Magen- und Duodenalgeschwür. Deutsche Zeitschr. f. Chir. 69. Bd., 1904.

er einen Chirurgen zuzieht. Vorläufig, solange wir nur beginnende Peritonitiden heilen können, ist eine Verbesserung der Statistik nur von der möglichst frühzeitigen Diagnose und Operation zu erwarten. Und sollte, was bei der Appendicitis erreicht wurde, bei der ungleich gefährlicheren Magenperforation nicht möglich sein?

Im folgenden werde ich nur die Beobachtungen und Erfahrungen, die ich persönlich gemacht habe, verwerten, indem ich davon Abstand nehme, ausführlich auf die in der Literatur niedergelegten Mitteilungen einzugehen.

I.

Allgemeines.

Unter unseren Fällen waren 9 Männer, 7 Frauen; es bestand also ungefähr das gleiche Verhältnis. Alle Geheilten sind Männer. Das Alter der Erkrankten schwankte zwischen 19 und 55 Jahren, und zwar lag es bei den Männern am häufigsten zwischen dem 30. und 40. Lebensjahr, bei den Frauen tiefer, um das 20. herum; nur 2 Frauen waren über 30 Jahre alt. Ich glaube, daß beim weiblichen Geschlecht die Chlorose, beim männlichen der Alkohol und die Arteriosklerose die Hauptentstehungsursachen des Ulcus ventriculi darstellen. Diese Annahme würde durch obige Altersstatistik gestützt.

In allen Fällen ist angegeben, daß der Anfall plötzlich eintrat, 4mal während der Nacht im Schlafe, 5mal am Tage bei der Arbeit, 1mal nach dem Essen; in den übrigen Fällen fehlen nähere Angaben. Allerdings ging nahezu in allen Fällen mehrstündiges Unbehagen in der Magengegend, ja in einigen sogar schon tagelang voraus. Ich bin der Meinung, daß der heftige Schmerzanfall nicht mit dem Eintritt der Perforation identisch ist, sondern daß diese auf eine frühere Zeit verlegt werden muß. Dafür sprechen vor allem die Peritonealveränderungen, die man bei frühesten Operationen in der Bauchhöhle antrifft und die meiner Meinung nach sich in diesem Zeitraum nicht ausbilden können. Beinahe in allen Fällen fand sich eine positive Anamnese insofern, als die Patienten schon früher, oft seit Jahren, am Magen gelitten hatten. Die vorangegangenen Beschwerden waren verschieden, einfach dyspeptischer Natur bis zur Hämatemesis. Es ist natürlich, daß eine positive Anamnese von größtem Wert für die Diagnose ist. Bei negativer Anamnese ist die Diagnose schwieriger und unsicherer. In 3 Fällen fehlten frühere direkt auf den Magen hinweisende Beschwerden.

II.

Pathologisch-anatomisches.

a) Veränderungen am Magen.

Die Perforation lag 15 mal an der Vorderseite, nur einmal an der Hinterseite des Magens. In diesem einen Fall auch nur mit größter Wahrscheinlichkeit, da die Perforationsstelle selbst bei der Operation nicht zu Gesicht kam (Fall 4). Am meisten bevorzugt zeigte sich, wie auch aus anderen Statistiken hervorgeht, die kleine Kurvatur, an der 13 mal das Ulcus saß, nur 2 mal an der großen. Die Perforationsstelle saß ebensooft in der Nähe des Pylorus wie der Cardia, seltener gerade in der Mitte.

Meist war die Perforationsöffnung linsengroß, nur in 3 Fällen größer; die größte war fünfpfennigstückgroß. — Die Ränder waren scharf, wie mit dem Locheisen ausgeschlagen, dabei hart und derb; zerfetzte Ränder haben wir niemals gesehen. Die Umgebung der Ränder ist beinahe stets brüchig, so daß die Nähte leicht durchschneiden. Diese Brüchigkeit kann mehrere Zentimeter weit reichen; sie entspricht wohl der Ausdehnung der Infiltration an der Innenseite des Magens. Fast stets ist die Öffnung mit Fibrin bedeckt, so daß die Auffindung, falls nicht Inhalt ausströmt, hierdurch häufig erschwert oder unmöglich gemacht wird, wie in Fall 6. In diesem Falle handelte es sich jedoch gleichzeitig um einen Sanduhrmagen, wo der proximale Teil gänzlich unter dem Rippenbogen versteckt lag. Die Perforation befand sich oberhalb der Einschnürungsstelle. Mehrere gleichzeitige Perforationen fanden sich in keinem Falle, dagegen perforierte in Fall 5 im Verlauf der Nachbehandlung ein zweites Geschwür an der Hinterseite des Magens, der die Patientin erlag. Im Fall 3 wurden bei der Sektion noch mehrere Ulcera an der Hinterwand gefunden, deren Perforation aber bei Lebzeiten nicht mit Sicherheit nachgewiesen werden konnte. — Da in einem Teil der Fälle die Sektion nicht ausgeführt wurde, so geben obige Zahlen natürlich keineswegs ein richtiges Bild, wie oft in der Tat noch mehrere Geschwüre neben den perforierten vorhanden gewesen sind. Brunner nimmt an, daß in $^1/_4$ bis $^1/_3$ aller Fälle sich mehrere Ulcera finden. Diese Tatsache ist für die einzuschlagende Therapie von großer Wichtigkeit.

b) Peritoneale Veränderungen.

Von größtem therapeutischen wie diagnostischen Interesse ist das Studium der Veränderungen des Peritoneums bei der Magenperitonitis. Sie sind zwar wie bei jeder andern Peritonitis im einzelnen Fall abhängig von der Stärke der Infektion und der Dauer des Bestehens der Entzündung, immerhin jedoch hat die Magenperitonitis gewisse typische Eigentümlichkeiten, die sie von andern, vor allem von der häufigsten, der Wurmfortsatzperitonitis, die ich hierbei besonders im Auge habe, unterscheiden. Wenn wir fragen, wie es kommt, daß die Magenperitonitis so selten im Vergleich zur Wurmfortsatzperitonitis zur Abkapselung und Begrenzung führt, daß wir bei keiner Magenperforation mit dieser günstigen Eventualität rechnen können, so müssen wir dafür in erster Linie 2 Momente verantwortlich machen

1. die große Menge des infizierenden Materials
2. die zentrale Lage der Infektionsquelle.

Nicht die besondere Beschaffenheit des Mageninhalts bedingt die größere Bösartigkeit der Magenperitonitis, da ja der bei Ulcus ventriculi meist stark saure Mageninhalt an sich viel weniger virulent ist als der appendicitische Eiter. Die Menge jedoch, die mit einemmal in den Bauchraum austritt, und die Plötzlichkeit, mit der es geschieht, sind bei beiden Formen durchaus verschieden. Bei der Perforation des Wurmfortsatzes tritt meist nur ein Tröpfchen in die Bauchhöhle, worauf sich gewöhnlich die minimale Öffnung sehr rasch wieder schließt. Hat man doch oft Mühe, dieselbe am herausgenommenen, oft noch stark gefüllten Appendix aufzufinden. Bei der Magenperforation verläßt mit einemmal ein Strom von Flüssigkeit den Magen, verschieden stark je nach seiner Füllung. Auch hier schließt sich wohl das Loch rasch durch Fibrinbeschlag, aber was bedeutet dieser schwache Schutz gegenüber einem nur etwas stärkeren Druck, wie er durch Bewegungen des Patienten, durch Erbrechen oder durch erneutes Trinken leicht zustande kommt. Von geringerer Bedeutung im Vergleich zur Quantität des Infektionsmaterials scheint mir seine besondere Zusammensetzung aus Speiseresten, Luft und Galle. Die beiden letzteren haben zwar großes diagnostisches Interesse, bedingen aber an sich gerade nicht eine bösartige Peritonitis. In diagnostischer Hinsicht möchte ich besonders anführen, daß in 5 Fällen angegeben ist, daß Luft im Bauchraum vorhanden war; dieselbe stammt natürlich aus dem Magen. Galle

fand sich besonders bei Perforationen in der Nähe des Pylorus vor. Infektiös ist normale Galle nicht. Speisereste sind ausdrücklich in 2 Fällen angegeben. Von besonders ungünstiger Bedeutung ist ihr Vorhandensein keineswegs.

Von noch größerer Wichtigkeit für den rapiden Verlauf der Magenperitonitis halte ich aber die zentrale Lage der Perforationsöffnung, vor allem der auf der Vorderseite gelegenen. Man ziehe nur zum Vergleich auch hier wieder die Verhältnisse bei der Appendicitis heran. Wie gefährlich und jedem Operateur unangenehm sind die Fälle, wo der Wurmfortsatz mitten unter Dünndarmschlingen liegt, wie außerordentlich selten kommt es hierbei zur Begrenzung, wie rasch wird das Infektionsmaterial über die ganze Bauchhöhle verstreut. Und wie gutartig verlaufen meist die Fälle mit randständiger Lage des Wurmfortsatzes auf der rechten Beckenschaufel. Alle Magenperforationen an der Vorderwand haben die gefährliche zentrale Lage, und es liegt auf der Hand, daß austretender Inhalt in kürzester Zeit die ganze Bauchhöhle infizieren muß. Er fließt einfach das große Netz entlang in das Becken und wird durch die Peristaltik in alle Partien geworfen. Ein bestimmter Weg braucht gar nicht angenommen zu werden. Schon in den ersten 12 Stunden findet man alle Gegenden der Bauchhöhle, auch die subphrenischen Räume, infiziert. Liegt die Perforationsöffnung an der Hinterwand, also an einem ruhigen Winkel, so kommt es nicht so oft zu fortschreitender Entzündung; die spontane Begrenzung ist dann häufiger, und es entsteht ein subphrenischer Abszeß (s. Fall 4). Solche Fälle sind so gutartig, daß sie selbst auf einfache Tamponade hin ausheilen. In anderen Fällen wieder kann unter besonderen Umständen die Peritonitis auf die eine Bauchseite beschränkt bleiben, dadurch, daß nach der anderen Seite hin Verklebungen einen mehr oder weniger festen Abschluß herstellen. Ein derartiges Bild, das man sonst am häufigsten bei Duodenalperforationen antrifft, hatten wir in Fall 8, der genas.

Im großen ganzen hat auch die Magenperitonitis ihren typischen Verlauf. Typisch allerdings nur für den jeweiligen Sitz der Perforationsstelle, ob an der kleinen Kurvatur, am Pylorus oder an der Hinterseite des Magens. Darunter verlaufen die letzteren am gutartigsten, führen am häufigsten zur Begrenzung, während die ersteren am schnellsten die ganze Bauchhöhle infizieren und zum Tode führen. In den ersten Stunden ist das pathologisch-anatomische Bild nahezu in allen Fällen dasselbe. Die Därme sind injiziert, wenig gebläht, z. T. mit Fibrin bedeckt. Die Peritoneal-

flüssigkeit ist erheblich vermehrt, trüb-serös, öfters mit Mageninhalt, Luft und Galle vermischt. Sie ist geruchlos oder riecht sauer, nie koliartig, ein wichtiges Unterscheidungsmittel gegenüber der Wurmfortsatzperitonitis. Dicker Eiter ist in den ersten 12—24 Stunden von uns nie gefunden worden. Je mehr die Peritonitis fortschreitet, desto mehr nähert sich das Bild dem jeder anderen Peritonitis. Das Exsudat wird trüber, reichlicher, eitrig-jauchig. Immer findet man aber noch Stellen gutartigen Charakters. Eine sehr starke Fibrinausscheidung wird häufig beobachtet. Schließlich tritt Darmlähmung ein und je nach der Stärke der Infektion und der Widerstandskraft des Organismus erfolgt der Exitus.

III.

Symptome.

Es ist nicht meine Absicht, eine ausführliche Symptomatologie der Magenperforation zu geben, ich möchte nur einige mir besonders wertvoll scheinende und gerade für die Magenperitonitis wichtige Symptome hervorheben, indem ich mich auch bei ihrer Wertschätzung in erster Linie an die bei unserm Material gemachten Erfahrungen halte.

Es ist vor allem darauf hinzuweisen, daß es ein pathognostisches Einzelsymptom der Magenperforation nicht gibt und niemals geben wird. Nur die Gesamtheit aller Symptome und die Anamnese ermöglichen eine Diagnose. Gerade die Anamnese, deren sorgfältigste Aufnahme von der allergrößten Wichtigkeit ist, gibt häufig erst den Ausschlag über die Natur der Erkrankung. Um ihre Bedeutung hervorzuheben, möchte ich nochmals betonen, daß unter unseren 16 Patienten nur bei dreien heftigere vorangegangene Magenbeschwerden vermißt wurden, die übrigen waren schon seit Jahren magenleidend.

Von allen Einzelsymptomen ist das wichtigste und konstanteste der Schmerz, der spontane Schmerz, wie der Druckschmerz. Die Krankheit beginnt allermeist mit einem enormen Schmerzanfall, der nach der Schilderung der Patienten sehr heftig sein muß. Manche werden ohnmächtig. Dieser initiale Schmerz, der gewöhnlich am Orte der Perforation selbst empfunden wird, ist auf die Oberbauchgegend lokalisiert. Seine genaue anamnestische Feststellung ist von großer Wichtigkeit für die Diagnose. Dem heftigen

Schmerzanfall selbst gehen öfters schon einige Stunden — in selteneren Fällen tagelang — leichtere, unbestimmte Beschwerden voraus, die aber den Patienten meist nicht von seiner gewohnten Tätigkeit abhalten. Der Schmerz bleibt von Beginn an dauernd bestehen und nimmt an In- und Extensität zu. Er verbreitet sich allmählich über die ganze Bauchgegend, dabei bald mehr die Richtung nach der einen oder anderen Unterbauchgegend bevorzugend. Die Ausbreitung erfolgt oft so rasch, daß bereits nach 6—12 Stunden jede Stelle des Abdomens im höchsten Grade druckempfindlich sein kann. Diese Ausbreitung des Schmerzgebietes ist natürlich die Folge der fortschreitenden peritonealen Entzündung. Neben den spontanen Schmerzen besteht an verschiedenen Stellen des Bauches ein verschieden starker Druckschmerz, durch dessen Feststellung das Bild der Ausdehnung der Peritonitis vervollständigt wird. Ich habe besonders den Flankenschmerz und den Druckschmerz im Douglas im Auge.

Neben dem Schmerz halte ich für das wichtigste und konstanteste Symptom bei der Magenperforation die brettharte Bauchdeckenspannung, die bereits in den allerersten Stunden auftritt, um wohl 12—24 Stunden anzuhalten und dann in eine mehr oder minder starke Auftreibung des Bauches überzugehen. Worauf sie beruht, ist mit Sicherheit nicht festgestellt, wahrscheinlich ist sie eine Folge der entzündlichen Reizung der Muskelnerven. Die Muskeln sind bretthart, der Bauch platt oder sogar eingezogen. Es kommt auch bei anderen Baucherkrankungen, z. B. Appendicitis, diese Spannung vor, meist sitzt sie jedoch dann nur auf der rechten Seite. Was sie so wertvoll macht, ist ihr früher Eintritt. Schon nach wenigen Stunden ist sie zu beobachten, hält allerdings nur selten länger als höchstens 24—36 Stunden an (Fall 7 und 8). Von den am ersten Tage operierten Fällen wurde sie nur in Fall 1 (6 Stunden alt) vermißt. Ich bin geneigt, ihr Vorhandensein als ein günstiges prognostisches Zeichen anzusehen, da sie nur in einem frischen Entzündungsstadium bestehen bleibt. Ist sie bereits in Meteorismus übergegangen, so liegt eine Darmlähmung infolge fortgeschrittener Entzündung vor. Die Chancen des Eingriffes sind nun ungünstiger, immerhin ist auch in diesem Stadium eine Genesung nur von einer Operation zu erwarten, da eine spontane Begrenzung jetzt auf keinen Fall mehr zu erwarten steht. Je stärker der Meteorismus ist, desto schmäler wird die Leberdämpfung, da das aufgeblasene Colon die Leber kantet. Bestehen Verwachsungen der Leber, so kann die Leberdämpfung bestehen bleiben. Irgend-

eine größere diagnostische Bedeutung hat die fehlende Leberdämpfung nicht.

Diese beiden Symptome halte ich für die wichtigsten bei der Magenperforation. Initiales Erbrechen fehlt selten (unter unseren Fällen 2mal); es ist reflektorischer Natur, bedeutet aber nichts für eine vorliegende Magenaffektion. Abnorme Dämpfungen als der Ausdruck von Flüssigkeitsansammlungen in den abhängigen Partien werden öfters angetroffen und können bei rechtsseitiger stärkerer Ausprägung leicht zu Verwechslungen mit Appendicitis führen.

Hinsichtlich Puls und Temperatur möchte ich darauf hinweisen, daß sich ein bestimmtes Schema nicht aufstellen läßt, daß selbst bei bestehenden schweren Veränderungen noch völlig normale Werte angetroffen werden. Es ist nötig, diese Tatsache immer von neuem zu betonen, deren Außerachtlassung bei geringer Erfahrung die Annahme einer Peritonitis oft von der Hand weisen läßt.

In der folgenden Tabelle sind je nach der Dauer des Bestehens der Perforation unsere Fälle zusammengestellt:

Fall	Dauer des Bestehens	Temperatur	Puls	Leukocytenzahl	Ausgang.
		bei der Aufnahme			
1	6 Stunden	37	72	18000	geheilt
2	6 „	38,2	88	12000	gest.
3	7 „	37,5	76	28000	gest.
4	24 „	39	120	28000	geheilt
5	24 „	38,5	120	20000	gest.
6		39	140	7000	gest.
7		37,8	120	20000	geheilt
8		38,8	120	15000	geheilt
9	2 Tage	38,2	120	18000	gest.
12		37	96	16000	ohne Operation
15		37,5	144	6000	ohne Operation
16		37,2	100	17000	ohne Operation gest.
10	3 Tage	38	132	12000	gest.
13	3 Tage	39,2	160	17000	gest.

Es geht aus dieser Tabelle die wichtige Tatsache hervor, daß in den ersten 12 Stunden Temperatur und Puls völlig normal sein können, also gar keinen Hinweis auf die Schwere der Erkrankung ergeben. Auch am zweiten Krankheitstag können Temperaturen von 37—37,5 Grad bestehen und trotzdem ist ein Eingriff schon

völlig aussichtslos (s. Fälle 12, 15, 16). Allerdings sind sowohl erhöhte Temperatur wie frequenter Puls die Regel. Auch in prognostischer Hinsicht sind Puls und Temperatur — abgesehen von solchen Fällen, wo der Puls kaum noch fühlbar ist — nicht von größerer Bedeutung, da Fälle mit gutem langsamen Puls trotz früher Operation zugrunde gehen können (Fall 2—3), während andererseits Fälle mit einem Puls von 120 glatt durchkommen (Fälle 7 und 8).

Vielleicht hat in dieser Hinsicht die Leukocytenuntersuchung größere Bedeutung, von der in den bisherigen Veröffentlichungen über Magenperforation nichts Näheres erwähnt ist. Wie ich[1]) schon in früheren Arbeiten hervorgehoben habe, stellt die Leukocytose eine außerordentlich empfindliche Reaktion auf eine Infektion dar, die noch mehr wie Temperatur und Puls von der wechselnden Infektionsintensität und Widerstandskraft des Körpers abhängig ist. Eine Leukocytenzahl ist aber auch nur verwertbar bei Berücksichtigung der Dauer des Bestehens einerseits und aller übrigen Symptome andererseits. Sonst ist sie nicht nur wertlos, sondern geradezu irreleitend. Betrachtet man deshalb oberflächlich die Zahlen in obiger Tabelle, so wird ihre Beurteilung sehr schwierig erscheinen. Und doch dürfte in manchem Fall auf Grund der Überlegung und Erfahrung der Leukocytenbefund eine wichtige und wesentliche Bereicherung unseres diagnostischen und prognostischen Hilfsschatzes darstellen. Ich glaube, daß auch die Magenperitonitis eine typische Leukocytenkurve aufweist, ebenso wie jede andere Peritonitis. Eine Kurve, die einen ansteigenden Schenkel, einen Höhepunkt und einen absteigenden Schenkel hat. Diese Kurve variiert je nach der Intensität der Infektion, behält aber ihren Charakter stets bei. Je schwerer eine Infektion ist, desto rascher und zu desto höheren Werten steigt sie an, um aber auch rasch wieder zur Norm und darunter abzusinken.

Betrachten wir die Werte in unserer Tabelle, so sehen wir, daß sie am ersten Krankheitstage zwischen 12000 und 28000 schwanken. Ist nun eine niedrige Leukocytenzahl kombiniert mit schweren klinischen Symptomen stets ein prognostisch ungünstiges Zeichen, so ergab uns die Richtigkeit dieser Annahmen wiederum der Fall 2, der bei 12000 Leukocyten 7 Stunden nach Beginn der Erkrankung operiert zugrunde ging. Alle übrigen Fälle des ersten Tages zeigten eine erhöhte, z. T. sogar sehr stark erhöhte Leukocyten-

1) Federmann, Grenzgebiete für Medizin und Chirurgie, Bd. XII u. XIII, 1903, 1904. Münchner med. Wochenschr. 1904.

zahl. Ich habe stets die Ansicht festgehalten, daß hohe Leukocytose auch bei sonst schwerem Krankheitsbild ein relativ günstiges Zeichen darstellt. Nun sind zwar die Fälle 3 und 5 trotz 20000 resp. 28000 Leukocyten gestorben. Wenn man jedoch den postoperativen Verlauf dieser beiden Fälle ins Auge faßt und sieht, welche Komplikationen bei beiden nachträglich noch auftraten, so konnte die Prognose günstig gestellt werden. Jedenfalls sind so hohe Werte stets der Ausdruck einer weit verbreiteten Infektion und insofern schon von wertvoller diagnostischer Bedeutung.

Im Einklang mit unserer obigen Behauptung, daß, je schwerer die Infektion, um so rascher die Leukocytose absinkt, stehen die Resultate des zweiten Krankheitstages, an dem wir nur in einem genesenen Falle noch einen Wert von 20000 antreffen. Alle anderen Fälle zeigen Werte darunter. Und unter ihnen allen ist nur ein Fall durchgekommen mit einer Leukocytenzahl von 15000. Dieser Fall stand offenbar an der Grenze seiner Leistungsfähigkeit. Das rasche Absinken der Leukocyten bei der Magenperforation rührt von der raschen Reaktionsunfähigkeit des Organismus her. Je niedriger die Leukocytenzahl bei sonst schweren Symptomen, desto schlechter die Prognose. Alle Fälle mit einer Leukocytenzahl unter 15000 sind gestorben.

Von Interesse ist die Kurve von Fall 16, der am 2. Krankheitstage mit 17000 Leukocytenzahl aufgenommen, aber wegen zu schlechten Allgemeinzustandes nicht mehr operiert wurde. Die Patientin lebte noch 5 Tage und die Leukocytenzahl sank schon am vierten Tage auf 12000, wo sie bis zum Tode verblieb (s. Kurve 5 unter Krankengeschichten).

Die ausgeführten Leukocytenuntersuchungen sind natürlich noch viel zu wenig zahlreich, um allgemeinere Schlüsse aus ihnen ziehen zu können. Immerhin möchte ich heute vor Ausführung einer Operation diese Untersuchung nur ungern missen, da sie doch geeignet ist, bestätigend oder warnend zu wirken. Allerdings muß immer und immer wieder betont werden, daß die Leukocytenuntersuchung allein niemals die Indikation zur Operation geben darf.

Auf die große Bedeutung der Leukocytenuntersuchung für die Nachbehandlung gehe ich weiter unten ein (s. Kap. VI).

IV.

Differentialdiagnose.

Es geht aus der Symptomatologie hervor, daß die Diagnose einer Magenperforation sehr leicht sein kann und oft auf den ersten Blick mit Sicherheit gestellt wird. In anderen Fällen wieder ist es nicht möglich, zu einem Resultat zu kommen. Wenn es nun auch keineswegs gleichgültig ist, eine unnötige Laparotomie zu machen, so ist es andererseits noch trauriger und beschämender, den richtigen Zeitpunkt zum Operieren verpaßt zu haben.

Ich nehme davon Abstand, alle die Erkrankungen hier aufzuführen, mit denen eine Magenperforation verwechselt werden kann und verwechselt worden ist, möchte aber doch einige wichtige Affektionen hervorheben, in denen ich selbst Gelegenheit hatte, die differentielle Entscheidung zu stellen.

1. Appendicitis.

Am häufigsten wird Magenperforation mit schwerer Appendicitis verwechselt, besonders dann, wenn Beschwerden, die auf ein Magenleiden hindeuten, nicht vorangegangen sind. Uns ist die Verwechslung zweimal passiert (Fälle 4 und 8). Je genauer man jedoch die Anamnese aufnimmt, desto seltener kommen solche Fehldiagnosen vor. Wenn auch bei Appendicitis hin und wieder der erste Schmerz in der Magengegend empfunden wird, so ist dieser Schmerz gar nicht zu vergleichen mit dem bei Magenperforation, der ja ungleich heftiger ist. Der Hauptschmerz liegt bei Appendicitis stets in der rechten Unterbauchgegend. Andererseits aber können auch bei Magenperforation besonders am zweiten Krankheitstag Druckschmerz und Dämpfung so vorwiegend auf die rechte Seite lokalisiert sein, daß ganz das Symptomenbild der Appendicitis mit rechtsseitigem Exsudat vorgetäuscht wird. Am meisten beobachtet man solche Bilder bei Pylorus- und Duodenalperforationen, wenn die Peritonitis im wesentlichen auf die rechte Seite beschränkt bleibt. So war es bei Fall 8. — In Fall 4 kam die Täuschung durch die starke Druckempfindlichkeit, die lediglich auf die rechte Unterbauchseite beschränkt war, zustande. Auch die Bauchdeckenspannung kann irreführen, da sie

häufig, wenn auch nicht konstant, bei schweren Appendicitiden beobachtet wird.

Gewöhnlich wird eine Magenperforation irrtümlich für eine Appendicitis gehalten. Aber auch das Umgekehrte kann vorkommen, eine schwere Appendicitis kann völlig das Bild einer akuten Magenperforation vortäuschen. Ich möchte einen derartigen Fall hier in Kürze mitteilen, der in seinem ganzen Verlauf so viel des Interessanten darbot, daß sich seine Wiedergabe verlohnt.

Berta Gierach, Verkäuferin, 22 J. alt, aufgen. 28. IV. 1905, geheilt entlassen am 28. VII. 1905.

Anamnese: Vor 4 Jahren Blinddarmentzündung. Voriges Jahr 4 Wochen Magenkatarrh mit Erbrechen. Seit 4 Wochen ist Patientin wieder in Behandlung wegen eines Magenleidens. Gestern früh um 5 Uhr trat plötzlich ein heftiger Schmerz in der Magengegend ein, der sich bald über den ganzen Leib ausdehnte und trotz Morphium an Intensität zunahm. Erbrechen war nicht vorhanden, dagegen Aufstoßen und Frost. Die Patientin wurde heute vormittag auf die innere Abteilung aufgenommen, aber sogleich unter der Diagnose perforiertes Magengeschwür auf die äußere Abteilung verlegt.

Status: Die Patientin macht einen schwerkranken Eindruck. Der Urin ist frei. Die Brustorgane o. B. Temp. 39°. Puls 124, sehr klein; Leuk. 18 000. Die Patientin ist außerordentlich unruhig, stöhnt dauernd. Erbrechen ist nicht vorhanden. Der Leib ist etwas aufgetrieben, jedoch nicht besonders gespannt; überall empfindlich, besonders in der Magengegend und in der rechten Unterbauchgegend; beiderseitiger Flankenschmerz. In der Ileocöcalgegend besteht eine undeutliche Schallabschwächung ohne Resistenz. Der Uterus ist anteflektiert; Adnexe normal, die rechten jedoch ziemlich empfindlich.

Diagnose: Schwere akute Appendicitis.

I. Operation: 28. IV. (Nach 36 Stunden.) (Dr. Hermes) Chloroformnarkose. Rechtsseitiger Flankenschnitt. Starke ödematöse Durchtränkung der Bauchdecken. Nach Eröffnung des Peritoneums fließt trübe, seröse Flüssigkeit ab. Vom Becken her kommt etwas Eiter. Die Darmschlingen sind gerötet, nirgends verklebt. Der W.-F. liegt medianwärts und ist nicht verwachsen. Er wird typisch luxiert und mit Klammer abgetragen. Katgutübernähung, Schürzentamponade. Der W.-F. ist 6 cm lang und reichlich mit Fibrin bedeckt, im Innern mit dickem, stinkendem Eiter erfüllt. Die Schleimhaut ist völlig nekrotisch; die Gangrän reicht nahezu bis auf die Serosa.

Verlauf: 28. IV.—2. VI. Der Wundverlauf war ein völlig ungestörter. Die Temp. schwankt zwar in den ersten 14 Tagen nach der Operation immer noch zwischen 38 und 39°, während zugleich die heftigsten Magenschmerzen aufs neue den Gedanken einer gleichzeitigen Magenperfora-

tion nahelegen. Doch gingen ohne irgendeinen Eingriff alle Symptome zur Norm zurück, während zugleich die Wunde reaktionslos heilte. Unter reiner Milchdiät verschwanden auch die Magenschmerzen allmählich. Somit war der Zustand der Patientin ein durchaus befriedigender; irgendwelche Beschwerden bestanden nicht mehr und die Patientin verlangte dringend ihre Entlassung. So war der Befund am 1. VI.

2. VI. In der Nacht vom 1. zum 2. Juni bekam Patientin ohne erkenntliche Ursache einen schweren Kollaps, heftigste Magenschmerzen, die nach links unten ausstrahlten; dabei heftiges Erbrechen. Am Morgen des 2. VI. ist der Puls kaum zu fühlen, 160; die Temp. 38,2; Gesichtszüge völlig verfallen. Dabei reichliches Erbrechen grünlicher Massen. Der ganze Leib außerordentlich empfindlich, besonders die Magengegend und die Flanken, zugleich aber ziemlich weich, nicht gespannt und auch nicht besonders aufgetrieben. Am Nachmittag steigt die Temp. auf 40°. Unter Kochsalzinfusion und reichlich Morphium hebt sich der Puls und der Allgemeinzustand etwas. Der Leib erscheint etwas mehr aufgetrieben. Die Zunge ist feucht. Am Abend ist der Zustand unverändert. Wiederholtes Erbrechen.

3. VI. Der Allgemeinzustand ist etwas besser. Nach Morphium tritt Schlaf ein. Der Puls 180, kaum zu fühlen. Temp. um 39°. Der Leib ist sehr aufgetrieben, noch sehr empfindlich, aber weich. Die Patientin macht einen außerordentlich verfallenen Eindruck. Auf Glyzerin erfolgt etwas Stuhl; Patientin erhält alle 2 Stunden Kochsalzklystiere.

8. VI. Seit 2 Tagen haben Schmerzen und Erbrechen nachgelassen, die Temp. ist bis auf 38° heruntergegangen. Heute tritt nun aufs neue Erbrechen unter sehr starken Magenschmerzen ein. Patientin genießt nur kalte Milch, der Leib ist weich, aber aufgetrieben.

14. VI. Hin und wieder Erbrechen. Patientin ist jetzt fieberfrei; klagt aber über Schmerzen an der linken Unterbauchgegend. Der Allgemeinzustand ist leidlich. Die Genitaluntersuchung ergibt den Uterus nach rechts verschoben. Zwischen Blase und Uterus einen cystischen, etwa hühnereigroßen Tumor. Die Probepunktion ergibt stinkenden Eiter. Es wird deshalb in Steißlage von der Vagina aus das vordere Scheidengewölbe unter Zurückschieben der Blase eröffnet und etwa $^1/_4$ Liter stinkenden Eiters entleert. (II. Operation.)

4. VII. Die Abszeßhöhle schließt sich rasch. Temp. völlig normal. Allgemeinbefinden befriedigend. Steht auf. Seit zwei Tagen wieder aufs neue Magenschmerzen, besonders nach dem Genuß festerer Nahrung. Die Untersuchung des Mageninhalts nach einem Probefrühstück ergibt: Reaktion sauer, Salzsäure positiv, Milchsäure negativ. Gesamtacidität 18.

Da ein bestehendes Ulcus ventriculi mit Sicherheit nicht ausgeschlossen werden kann, wird auf den dringenden mehrfach geäußerten Wunsch der Patientin die Laparotomie ausgeführt.

III. Operation: 7. VII. (Dr. Hermes) Chloroformnarkose. Medianschnitt vom Nabel bis zum Schwertfortsatz. Der Magen ist ziemlich ausgedehnt, läßt sich aber leicht vorziehen; äußerlich keine Veränderungen, auch nicht am Pylorus, nachzuweisen. Eine zweifingerbreite Adhäsion zieht

von der Pylorusgegend nach der Gallenblase hin; sie wird durchtrennt. Im kleinen Becken einige verwachsene Darmschlingen. Der Uterus ist klein, anteflektiert. Adnexe normal. Von einer früheren Magenperforation ist keine Spur nachzuweisen. Weitere Adhäsionen im Bauche sind nicht vorhanden. Die Bauchhöhle wird mit durchgreifenden Seidennähten und Hautklammern geschlossen.

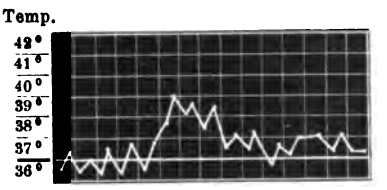

Kurve 1.

Verlauf: Der Verlauf ist völlig glatt; die Wunde heilt primär. Magenschmerzen sind nach der Operation nicht mehr aufgetreten. Patientin kann jegliche Nahrung ohne Schmerzen zu sich nehmen. Sie hat reichlich Gewicht zugenommen und wird mit guten Narben am 23. VII. geheilt entlassen. Nach späterer Erkundigung fühlt sich Patientin völlig wohl und kann alle Speisen genießen.

Resumiere ich kurz, so war der Verlauf folgender:

Ein junges Mädchen wird unter der Diagnose akute Magenperforation 36 Stunden nach Beginn des Anfalls eingeliefert. Hier wird die Diagnose Appendicitis gestellt und sofort operiert Die Operation bestätigt die letztere Diagnose. Es findet sich trüb-eitriges Exsudat und ein gangränöser Wurmfortsatz. Der Heilungsverlauf nach der Operation ist ein völlig glatter. Die Patientin hält sich für gesund und verlangt nach 4 Wochen ihre Entlassung. Einen Tag vor ihrem Abgang (2. Aug.) bekommt sie ganz plötzlich unter hohem Fieber und heftigem Erbrechen einen erneuten, sehr schweren Anfall, der noch mehr als der erste in allen seinen Erscheinungen einer akuten Magenperforation gleicht. Das einzige Symptom, das fehlt, ist die Bauchdeckenspannung (s. Kurve 1). Deshalb waren wir der Diagnose auch nicht sicher und nahmen von einer Laparotomie Abstand. Wie der weitere Verlauf zeigte, mit Recht. Nach 14 Tagen wird ein anteuterin gelegener hühnereigroßer Abszeß von der Scheide aus eröffnet. Nunmehr fühlt sich Patientin bis auf gelegentliche Magenbeschwerden völlig wohl. Auf ihren Wunsch wird, da ein bestehendes Ulcus mit Sicherheit nicht ausgeschlossen werden kann, eine nochmalige Laparotomie ausgeführt, um ein etwa vorhandenes Ulcus zu exzidieren. Der Befund ist völlig negativ. Außer einigen Adhäsionen am Pylorus wird in der Bauchhöhle nichts Abnormes gefunden. Nach glattem Heilungsverlauf wird Patientin beschwerdefrei entlassen. Sie kann alles ohne Schmerzen genießen.

Pathologisch-anatomisch ist meiner Ansicht nach der Fall als eine Appendicitis mit diffuser Peritonitis aufzufassen. Das diffuse Exsudat lokalisierte sich nach der Operation zwischen Uterus und Blase. Der zweite schwere Anfall am 2. August dürfte als Ausdruck einer schweren peritonealen Reizung von dem anteuterinen Abszeß her aufzufassen sein. Außerordentlich selten ist die Lokalisation dieses sekundären Abszesses zwischen Blase und Uterus, die ich unter 1200 Appendicitiden nur noch ein einziges Mal beobachtet habe. Mit dieser Lokalisation hängt es wohl auch zusammen, daß der Eiterherd solange unerkannt blieb.

Von größtem Interesse ist das klinische Bild der Erkrankung, das dadurch uns immer wieder an eine Magenaffektion — selbst nach der Operation der Appendicitis — denken ließ, weil die Patientin stets und mit größter Bestimmtheit die Schmerzen auf die Magengegend lokalisierte. Auch sonst paßten ja alle Symptome zu einer Magenperforation, das einzige, das uns von einer Operation abhielt, war die fehlende Bauchdeckenspannung, für deren Wichtigkeit und geradezu pathognostische Bedeutung dieser Fall ein beredtes Zeugnis ablegt. Bei allen Anfällen war der Leib weich geblieben, wenn auch äußerst empfindlich, und lediglich dies Moment hielt uns ab, eine Magenperforation anzunehmen. Wie die dritte Operation zeigte, war der Magen überhaupt anatomisch völlig normal, und es ergab sich nichts, was auf ein bestehendes Ulcus hindeutete.

2. Darmverschluß.

Die Verwechslung mit Darmverschluß kann sowohl in den ersten Stunden der Erkrankung vorkommen, noch leichter jedoch in den Spätstadien, wenn bereits eine ausgedehnte Peritonitis besteht. Dann versagen manchmal alle objektiven Symptome. Von Bedeutung erscheint dann besonders der Ausfall einer sorgfältigen Anamnese. So diagnostizierten wir im Fall 10 einen Ileus, weil seit Tagen Stuhl- und Windverhaltung bestand, und sichtbare Darmsteifungen vorlagen; es handelte sich aber um eine Magenperforation mit allgemeiner Peritonitis. Auch in Fall 1, der nach 6 Stunden operiert wurde, nahmen wir wegen des starken Meteorismus und der sichtbaren Darmsteifungen eine akute Darmokklusion an; die Operation ergab Magenperforation.

3. Magenblutung.

Öfters sollte ich die Entscheidung treffen, ob Blutung oder Perforation. Es handelte sich stets um Patienten, die infolge früherer Blutungen völlig ausgeblutet und ziemlich pulslos waren, die aber seit längerer Zeit kein Blut weder per os noch per anum verloren hatten. Stets war wenige Stunden vorher ein höchst heftiger Schmerz in der Oberbauchgegend aufgetreten, der sich rasch über den ganzen Unterleib ausgebreitet hatte. Gegen eine Perforation sprach in diesen Fällen stets, daß der Leib relativ weich und nicht gespannt, wenn auch eingesunken war. Temperatur und Leukocytose können zwar auch bei Blutung in geringem Grade erhöht sein. Der diffuse Bauchschmerz kann ebenfalls bei reiner Darmblutung vorkommen und rührt von der Reizung der Serosa des Darms her. Gerade bei diesen heruntergekommenen Patienten dürfte eine Operation oft letal endigen. Übrigens muß man an das tatsächlich beobachtete, wenn auch nicht sehr häufige gleichzeitige Vorkommen von Magenblutung und Perforation denken.

4. Nierenkolik.

In einem Falle, in dem alle Symptome für eine akute Magenperforation sprachen, war es die einseitige Bauchdeckenspannung der linken Seite, die an eine Nierenkolik denken ließ. Die vorgenommene Urinuntersuchung, die Blut ergab, bestätigte die Diagnose.

V.

Therapie.

Wir kennen augenblicklich nur eine wirksame Behandlung der akuten Magenperforation, das ist die frühzeitige Operation. Die Erkenntnis, daß die Magenperforation eine operativ heilbare Krankheit darstellt, ist noch nicht 20 Jahre alt. Der Eingriff bietet umso günstigere Chancen, je früher er ausgeführt wird. Der Beweis, daß ein Fall von akuter Magenperforation durch innere Maßnahmen geheilt wurde, ist bisher mit Sicherheit nicht erbracht worden. Brunner berechnet die Zahl der spontanen Heilungen auf höchstens 5 Proz., hält aber auch diese Zahl für noch zu hoch. Unter unsern 5 nicht operierten Fällen ist keiner durchgekommen.

Ich empfehle in allen Fällen von stärkerer Magenfüllung, den Magen vor der Operation auszuhebern, nicht auszuspülen. Nicht nur damit eine weitere Verunreinigung der Bauchhöhle durch Ausfließen vermieden wird, sondern vor allem auch deshalb, damit der Operateur beim Nähen der Perforationsöffnung nicht unaufhörlich von dem nachströmenden Mageninhalt belästigt wird. Wer einmal unter dem starken Flüssigkeitsstrom die kleine Öffnung nähen mußte, der wird diese Erleichterung zu schätzen wissen. Daß durch vorsichtiges Aushebern dem Patienten geschadet wird, halte ich für sehr unwahrscheinlich.

Als Narkoticum wurde bei uns bisher stets Äther oder Chloroform verwendet. Ich halte es jedoch für angebracht, in sehr schweren desolaten Fällen unter Lumbalanästhesie zu operieren. Es gelingt leicht, durch Hochlagerung des Beckens, eine Anästhesie bis zum Rippenbogen zu erzielen. Die Gefahr einer Allgemeininfektion bei dem Vorhandensein einer Peritonitis halte ich für gering, nachdem wir zahlreiche akute Appendicitiden ohne Schaden unter Lumbalanästhesie operiert haben. Gerade bei einer schweren peritonitischen Intoxikation, die Herz und Nieren so rasch schädigt, dürfte ein Narkoticum ohne solche Nebenwirkungen von Vorteil sein.

Unsere operativen Maßnahmen haben im wesentlichen zwei Aufgaben zu erfüllen:

1. so rasch wie möglich die Infektionsquelle auszuschalten und weitere Nachschübe zu verhüten. Dieser Forderung genügt der sichere Verschluß der Perforationsöffnung.
2. Die Widerstandskraft des Peritoneums derart zu erhöhen, daß es in den Stand gesetzt wird, die schon vorhandene Infektion zu überwinden. Diese Forderung wird im wesentlichen durch rasche und schonende Fortschaffung des mit Infektionsstoffen erfüllten Exsudats und Anregung einer kräftigen reaktiven Exsudation erfüllt.

Die Technik der Operation, wie wir sie jetzt nach mancherlei Wandlungen ausführen, ist folgende:

Ist die Diagnose vor der Operation gestellt, so eröffnen wir die Bauchhöhle durch einen ca. 8 cm langen Medianschnitt oberhalb des Nabels. Gerötete und geblähte, zum Teil mit Fibrin belegte Darmschlingen, die sich vordrängen, werden durch große Gazestreifen zurückgehalten. Die Fibrinbeläge abzulösen, hat gar keinen Zweck und führt leicht zu Blutungen. Nun wird

methodisch der Magen nach einer Perforationsöffnung abgesucht; erst die Vorderwand, besonders die Pylorusgegend und die kleine Kurvatur. Erst wenn dort das vermutete Loch nicht gefunden wird, der Verdacht einer Magenperforation aber durch das ganze Aussehen des Peritoneums bestehen bleibt, wird durch stumpfes Auseinanderschieben des kleinen Netzes die hintere Magengegend besichtigt. — Der beste Wegweiser zur Auffindung der Öffnung ist einerseits der Flüssigkeitsstrom, der aus ihr hervorquillt, der aber bei vorheriger Magenausheberung sehr schwach ist, andererseits das Vorhandensein reichlichen Fibrinbelags in der Umgebung der Perforation. Dieser Belag tritt schon nach wenigen Stunden auf und verschließt gleichsam provisorisch das Loch, so daß nichts mehr von Mageninhalt ausfließen kann. Leider jedoch wird durch den Fibrinbelag, der oft die winzige Öffnung völlig unkenntlich macht, die Auffindung manchmal äußerst erschwert, besonders bei versteckter Lage. Unter unseren Fällen gelang es zweimal nicht, die Öffnung bei der Operation zu finden. In Fall 4 handelte es sich offenbar um eine Perforation der hinteren Wand in die Bursa omentalis. Der Inhalt der Bauchhöhle bestand aus trüb-seröser Flüssigkeit, und Luftblasen stiegen stetig aus der Bursa auf. Durch Tamponade der Bursa wurde Heilung erzielt. In Fall 6 handelte es sich, wie sich aus dem Sektionsbefund ergab, um einen Sanduhrmagen, dessen proximaler Teil völlig unter dem linken Rippenbogen versteckt lag und durch feste Fibrinadhäsionen gänzlich von der freien Bauchhöhle abgeschlossen war. Der distale Teil des Sanduhrmagens machte einen normalen Eindruck. Gerade an dem Übergang beider Partien und noch unter den Rippenbogen gelegen, saß die kleine Perforationsöffnung. In diesem Falle war schon eine fortgeschrittenere Peritonitis vorhanden. Der Fall endigte letal. Je größer die Erfahrung des Operateurs ist, desto seltener werden natürlich derartige Vorkommnisse sein.

Eröffnet man die Bauchhöhle bei unsicherer Diagnose, so sprechen für das Bestehen einer Magenperforation in erster Linie das Vorhandensein von Mageninhalt in der Bauchhöhle. Das Exsudat ist häufig — besonders bei Perforationen in der Nähe des Pylorus — stark gallig gefärbt und von saurem Geruch, was sofort den Verdacht einer Magenperforation erregen muß. Oft findet man aber Mageninhalt nur in der Nähe des Magens, besonders zwischen Leber und Magen, und in den abhängigen Partien des Bauches und dem Becken. Man muß also diese Partien besonders sorgfältig nachsehen. Das Vorhandensein von geruchlosem Gas, das meist

sofort nach Eröffnung des Peritoneums ausströmt, spricht gleichfalls für Magenperforation. Bei ganz beginnenden Fällen können alle diese Befunde fehlen und es ist dann Sache des erfahrenen Operateurs, die richtige Diagnose zu stellen.

Hat man die Öffnung gefunden, so ist es oft sehr schwierig, sie sich so zugänglich zu machen, daß man sie übernähen kann. Dies gilt besonders für Perforationen in der Nähe des Pylorus, der häufig fest adhärent ist. Ein Querschnitt in den Rektus erleichtert dann die Naht. Um das überaus lästige Ausströmen von Mageninhalt aus der Öffnung zu vermeiden, dürfte sich die vorherige Ausheberung des Magens empfehlen. — Sonst drücke man die Flüssigkeit vor dem Nähen aus. Wir verschließen die Öffnung stets durch einfache Übernähung in 2—3 Etagen. Wir nähen immer mit mittelstarker Seide. Die Nähte fassen wegen der vorhandenen Brüchigkeit des Gewebes möglichst weit vom Geschwürsrand entfernt und sollen durch Muscularis und Serosa hindurchgehen. Man lege 4—5 Nähte in der Länge des Ulcus. Über die Nahtstelle wird, wenn möglich, Netz fixiert, um die Naht zu sichern. Ist aus irgendwelchen Gründen eine Naht nicht ausführbar, so suche man nur Netz zu überpflanzen und tamponiere die Öffnung mit einer Schürze. Auch auf diese Weise kann Heilung eintreten (s. Fall 4). Andere Methoden (Exzision des Ulcus, Pyloroplastik) haben wir nie angewandt und halten diese eingreifenden Verfahren schon deshalb für unangebracht, weil sie bei dem sehr schweren Zustand der Patienten zu zeitraubend und gefährlich sind. Bei einer Operation, bei der der Erfolg zum großen Teil von der Schnelligkeit der Ausführung abhängt, erscheint der rascheste Eingriff als der beste. Im übrigen bietet die Exzision des Ulcus nicht nur keinerlei Vorteile, sondern sie führt sogar leichter zu späterer Stenose. Ebensowenig schützt sie mit Sicherheit vor späteren Rezidiven, wie mehrfach auf dem Chirurgenkongreß 1906 hervorgehoben wurde. Auf diese relativ seltene Eventualität kann es außerdem bei der Wahl der Methode im akuten Stadium nicht in erster Linie ankommen. Die Mehrzahl der Chirurgen hat die einfache Übernähung als Normalmethode angenommen, die Exzision nur in besonderen Fällen (Sanduhrmagen) ausgeführt.

Eine ebenso große Wichtigkeit als die Behandlung der Perforationsöffnung verdient diejenige des Peritoneums. Die Infektionsquelle kann man in den allermeisten Fällen ausschalten, während die Bekämpfung einer Peritonitis leider nur im frühen Stadium Erfolg verspricht.

Es erscheint auf den ersten Blick am zweckmäßigsten, die infektiösen Massen durch reichliche Spülung mit Kochsalz zu entfernen, wie das auch viele erfahrene Chirurgen (v. Eiselsberg, Körte usw.) warm empfohlen haben. Auch wir haben bei den früheren Operationen stets reichlich gespült. Die Erfolge waren jedoch keineswegs ermutigend, denn von den 7 gespülten Fällen ist nur ein einziger, der nach 6 Stunden operiert wurde, geheilt worden, alle übrigen — und darunter befanden sich 2 Fälle, die erst 7 Stunden alt waren — sind gestorben. Nach diesen schlechten Erfahrungen haben wir in den letzten 4 Fällen die Bauchhöhle nicht mehr gespült, sondern lediglich ausgewischt. Davon sind nun 3 Fälle geheilt worden, ein Fall ist 5 Wochen später an der Perforation eines zweiten Ulcus gestorben. 2 geheilte Fälle befanden sich bereits am 2. Krankheitstage. Wir wischen alle Gegenden, das Becken, die subphrenischen Räume mit meterlangen sterilen Gazestreifen aus. Es gelingt so, den größten Teil des Exsudats auch aus verborgenen Winkeln herauszuholen und jede Shokwirkungzu vermeiden.

Aus der folgenden Tabelle sind die Einzelheiten ersichtlich:

Nummer d. Falles	Art der Behandlung	Ausgang	Bemerkungen
1	gespült	Heilung	—
2	gespült	gest.	subphrenischer Abszeß
3	gespült	gest.	subphrenischer Abszeß
4	gewischt	geheilt	2 Bauchschnitte
5	gewischt	gest.	3 Schnitte. Perforation eines zweiten Geschwürs
6	gespült	gest.	Peritonitis
7	gewischt	geheilt	—
8	gewischt	geheilt	—
9	gespült	gest.	Peritonitis
10	gespült	gest.	do.
11	gespült	gest.	do.

Wenn auch die Zahl der behandelten Fälle für weitergehende Schlüsse zu gering ist, so ist immerhin das Resultat höchst be-

achtenswert, um so mehr als auch große Sammelstatistiken, wie die von Brunner für die gewischten Fälle gleichfalls günstigere Zahlen ergeben.

Was meiner Ansicht nach in erster Linie gegen die prinzipielle Anwendung der Spülung spricht, ist die Gefahr der Verbreitung der Entzündung über bisher nicht infizierte Gebiete, eine Gefahr, die sich mit Sicherheit bei der Technik des Spülens nicht vermeiden läßt. Bei Betrachtung obiger Tabelle fällt es auf, daß trotz reichlicher Spülung in den beiden Fällen 2 und 3, die bereits nach 7stündiger Krankheitsdauer operiert wurden, sekundär sich subphrenische und intraperitoneale Abszesse bildeten, die den Tod der Patienten zur Folge hatten. Zugegeben auch, daß die Spülung die Bildung der Abszesse nicht verursacht hat, so ist doch so viel sicher, daß sie ihr Zustandekommen nicht verhindern konnte. Und mit dieser Tatsache fällt eigentlich das Hauptargument, die Spülung zu befürworten. Wir wissen heute, daß die Bauchhöhle völlig zu reinigen und alle Infektionskeime zu eliminieren, unmöglich ist. Wir müssen uns begnügen, wenn möglichst viel durch Auswischen entfernt wird, während der zurückbleibende Rest und die eingeleitete Tamponade gerade dazu dienen, eine kräftige reaktive Exsudation anzuregen. Einen anderen Weg, eine reaktive Exsudation anzuregen, besitzen wir wohl zur Zeit nicht. Die reaktive Entzündung ist das beste Mittel, die noch im Gewebe sitzenden Giftstoffe unschädlich zu machen. Ich bin auch der Ansicht, daß eine starke Spülung oft eine so lähmende Wirkung auf die nervösen Zentren ausübt, daß der Exitus eintritt, ehe eine kräftige Reaktion des Gewebes zustande kommt. Diese Lähmung dürfte um so rascher und sicherer eintreten, wenn die Darmschlingen ausgepackt werden, wobei sicherlich noch die starke Abkühlung mitwirkt. Das Auspacken ist deshalb unter allen Umständen zu verwerfen. Nur wenn sehr reichlich Mageninhalt mit unverdauten Speiseresten sich in der Bauchhöhle befindet, halte ich eine schonende Ausspülung mit steriler Kochsalzlösung von 40° für berechtigt, da diese Massen durch Auswischen schwierig zu entfernen und kaum resorbierbar sind.

Bei der Magenperitonitis die Bauchhöhle völlig zu verschließen, würden wir nicht wagen, wenn auch vielfach derartig genesene Fälle in der Literatur veröffentlicht sind. Wir haben in keiner Hinsicht einen zuverlässigen Gradmesser dafür, ob nicht die Peritonitis bereits jenen Grenzwert überschritten hat, den das Peritoneum noch allein zu bewältigen imstande ist. Die Qualität und Quantität des Exsudats ist jedenfalls kein sicherer Maßstab dafür.

Wir tamponieren die Bauchhöhle mit großen Gazeschürzen, die wir mit steriler Gaze ausfüllen. Wir tamponieren sorgfältig und breit, besonders die subphrenischen Räume, aber auch die abhängigen Partien. Die letzteren unter Umständen von besonderen Flankenschnitten aus, wie in Fall 4. Stets wird eine Schürze auf die Nahtstelle zur Sicherung der Naht geleitet. Oft befinden sich so 2—3 Schürzentampons in der Bauchhöhle. Gummidrains benutzen wir zur Peritonealdrainage nicht mehr, da sie bei weitem nicht so gründlich ableiten als Gaze und sich leicht verstopfen. Ein Teil der Wunde kann durch Naht geschlossen werden.

VI.

Verlauf nach der Operation.

a) Geheilte Fälle (Fälle 1, 4, 7, 8).

In allen geheilten Fällen war der Verlauf ein völlig glatter, ohne daß sekundäre Abszesse auftraten. Es ist diese Tatsache um so bemerkenswerter, als sich darunter 3 Fälle befanden, die ein ausgedehntes trüb-eitriges Exsudat vermischt mit Speiseresten aufwiesen. Obgleich keine Spülung bei ihnen ausgeführt worden war, kam glatte Heilung zustande. Ich möchte darauf hinweisen, daß die Leukocytenzahl bereits am ersten Tage nach der Operation zur Norm abfiel, während Puls und Temperatur noch mehrere Tage auf der alten Höhe verblieben. Bei Fall 1 dagegen, der nach 6 Stunden operiert und bei dem reichlich gespült wurde, fiel die Leukocytose erst am 8—10. Tage nach der Operation ab. Möglicherweise ist dies lange Hochbleiben der Leukocytenzahl nicht eine Folge der vorhandenen Peritonitis, sondern eine solche der Spülung. Auch ein mehrtägiges Hochbleiben der Allgemeinsymptome (Temperatur und Leukocytose) nach der Operation beweist nichts Ungünstiges, sondern ist nur der Ausdruck dafür, daß der Organismus die bestehende Infektion noch nicht überwunden hat. Je radikaler die infektiösen Massen entfernt wurden, desto rascher gehen die Allgemeinsymptome zur Norm zurück.

Die Nachbehandlung nach der Operation ist im ganzen eine einfache. Man sieht unter möglichster Umgehung der Magenernährung die Kräfte des Patienten hoch zu halten. Sofort nach der Operation erhält der Patient 1000—2000 ccm Kochsalz subkutan, eventuell bei starkem Kollaps dasselbe nochmals einige Stunden später. Bei heftigem postoperativem Erbrechen läßt sich gegen eine

Magenspülung nichts einwenden. In den ersten 7 Tagen wird der Patient nur per clysma ernährt, wobei neben Nährklysmen (aus Eier, Wein, Zucker) auch reichliche Salzwasserklistiere eine große Rolle spielen. Vom 8. Tage ab wird mit vorsichtiger Ernährung per os begonnen und anfangs nur Flüssiges gegeben.

Um einerseits Pneumonien zu vermeiden, andererseits eine Senkung des Exsudats zu erleichtern, empfiehlt sich die halbsitzende Lage des Patienten. Im Becken findet eine schädliche Resorption der Exsudatmassen nicht so leicht statt.

Am 2. Tage nach der Operation geben wir Glyzerin per clysma, das, wenn nötig, täglich injiziert werden darf. Am 6.–8. Tage wird Rizinus per os verabfolgt.

Der Schürzeninhalt wird erst am 6. Tage gewechselt; wenn sehr starke Sekretion besteht, ein bis zwei Tage früher. Die Schürze selbst bleibt gewöhnlich bis zum 10.—12. Tage liegen.

Die Heilungsdauer betrug bei den obigen Fällen 6—8 Wochen. Bei der Entlassung waren sämtliche Patienten beschwerdefrei und konnten alle Speisen genießen. In einem Falle sind seitdem wieder Magenbeschwerden aufgetreten, die übrigen sind bis jetzt ohne Beschwerden.

b) Gestorbene Fälle.

Die 7 Fälle, die trotz Operation zugrunde gingen, sind nach ihrem Verlauf in zwei Gruppen zu scheiden. Die einen starben erst mehrere Wochen nach der Operation an sekundären Abszessen, z. T. infolge Perforation eines zweiten Ulcus, die andern wenige Tage nach der Operation an freier fortschreitender Peritonitis.

1. Tod infolge sekundärer Abszesse (Fälle 2, 3, 5).

In den 3 Fällen, die in diese Rubrik gehören, war vor der Operation bereits eine ausgedehnte Peritonitis vorhanden gewesen. Die Fälle 2 und 3 waren erst 7 Stunden alt, der Fall 5 allerdings bereits 20 Stunden. Bei allen drei Patienten kam es zu subphrenischen Abszessen. Vielleicht gibt der postoperative Verlauf eine Handhabe, inwieweit hier eventuell die Behandlung unzweckmäßig gewesen ist. Ich werde deshalb den postoperativen Verlauf dieser 3 Fälle ausführlich besprechen (s. die Kurven unter Krankengeschichten).

In Fall 2 trat bereits am 11. Tage p. op. ein subphrenischer Abszeß und ein Empyem der Pleura links in die Erscheinung. Die perpleurale Eröffnung konnte den baldigen Exitus nicht verhindern.

Es fragt sich, ist die subphrenische Eiterung schon von Anfang an angelegt gewesen oder ist sie erst post operationem — vielleicht durch die Spülung — entstanden. Leukocytenkurve und Temperaturverlauf sprechen weder für die erstere noch die letztere Möglichkeit. Es wurde nicht versucht, den Abszeß von der Bauchhöhle her zu eröffnen, weil bereits ein eitriges Pleuraexsudat vorlag. Der Patient ist teilweise dem Pneumothorax schließlich erlegen, so daß diese Art der Eröffnung subphrenischer Abszesse bei so geschwächten Menschen vielleicht doch möglichst zu vermeiden wäre.

Wesentlich anders verliefen die beiden Fälle 3 und 5, und was besonders auffallen muß, nahezu völlig gleichartig. Man betrachte die beiden Kurven und ihre Ähnlichkeit wird in die Augen springen. In beiden kam es 5 Wochen nach der Operation zu einem linksseitigen subphrenischen Abszeß; der perpleural eröffnet wurde, und in beiden trat infolge Sepsis 14 Tage später der Exitus ein. Die Sektion ergab noch anderweitige intraperitoneale Abszesse, die nicht eröffnet worden waren und das Vorhandensein mehrerer Ulcera im Magen. In Fall 5 war eines derselben noch während des postoperativen Verlaufs in den subphrenischen Raum perforiert; im Fall 3 war die Perforation bei Lebzeiten nicht deutlich nachgewiesen worden.

Typisch ist in beiden Fällen das Verhalten von Temperatur und Leukocytose, deren Kurve recht wertvoll erscheint. Die erste Operation findet noch bei hoher Leukocytenzahl (20—25000) statt. Nach der Operation erst Absinken, dann erneutes, sehr starkes Ansteigen auf 40—50000 am 14. Tage als Ausdruck des wachsenden subphrenischen Abszesses. Nach Eröffnung desselben sinkt die Leukocytose nicht erheblich ab, sondern bleibt bis zum Tode auf einer Höhe von ca. 20000. Diese hohe Leukocytenzahl ist stets der Ausdruck noch bestehender abgesackter Eiterungen, wie sie ja auch durch die Sektion in beiden Fällen aufgedeckt wurden. Typisch ist auch das Verhalten der Temperatur, die ein unregelmäßiges remittierendes Fieber darbietet. Beide Kurven sind ausgesprochene Kurven einer fortschreitenden Allgemeinvergiftung infolge begrenzter mehrfacher Eiterung. Bei einer Sepsis ohne Lokalisation würden niedrige Leukocytenwerte vorhanden gewesen sein.

In allen drei Fällen wurde der subphrenische Abszeß durch Rippenresektion eröffnet, einerseits weil er angeblich von der Bauchhöhle schwer erreichbar gewesen wäre, anderseits weil doch schon eine Infektion des Pleuraraumes vorlag. Ich glaube jedoch, daß die letztere

entweder spontan oder durch einfache Punktion zurückgeht, und daß der bei Rippenresektion entstehende Pneumothorax eine derart schwere Schädigung des Patienten darstellt, daß wir möglichst versuchen müssen, ihn zu vermeiden. Wenn irgend angängig, plädiere ich für eine Eröffnung der linksseitigen subphrenischen Abszesse, die ja die Mehrzahl darstellen, vom linken Hypochondrium aus.

2. Tod infolge freier fortschreitender Peritonitis. (Fälle 6, 9, 10, 11).

Vier Fälle starben an freier fortschreitender Peritonitis. In diesen Fällen war die Peritonitis bei der Operation schon derart weit fortgeschritten, daß der Eingriff erfolglos blieb und spätestens in 24 Stunden der Exitus eintrat. Es macht oft den Eindruck, als ob in den Fällen, bei denen die Entzündung eine gewisse Grenze überschritten hat, der Eingriff das letale Ende beschleunigte. Ich möchte noch hervorheben, daß sich alle diese Fälle am 2. Krankheitstag und darüber befanden; der jüngste Fall (Nr. 6) war 40 Stunden alt. Vielleicht hätte dieser gerettet werden können, wenn bei der Operation das Ulcus gefunden worden wäre. Die Leukocytenzahl war in den meisten Fällen vor der Operation eine auffallend niedrige (12000, 7000) und insofern im Verein mit den übrigen schweren Symptomen von übler Vorbedeutung.

c) Nicht operierte Fälle.

In den folgenden 5 Fällen wurde ein operativer Eingriff als aussichtslos nicht mehr unternommen. Der Tod erfolgte einige Stunden bis 2 Tage nach der Aufnahme. In Fall 16, der am 2. Krankheitstage aufgenommen wurde, trat erst am 6. Tage der Tod ein; die Kurve ist deshalb wertvoll, weil sie einen Beitrag zu dem spontanen Verlauf einer nicht operierten Magenperitonitis liefert (s. S. 453).

Ich gebe im folgenden eine Übersicht der nicht operierten Fälle:

Anmerkung bei der Korrektur: Die Ende des Jahres 1906 von v. Eiselsberg, Körte und Brentano erschienenen Arbeiten über Magenperforation konnte ich nicht mehr benutzen, da um diese Zeit meine Arbeit schon eingereicht war.

Nummer d. Falles	Dauer des Bestehens	Temp.	Leuk.	Puls	Der Tod trat ein nach	Sektionsbefund
12	2 Tage	37,1	16 000	76	24 Stunden	Perforation an der Kardia
13	2½ „	39,2	17 000	160	48 „	Perforation an der großen Kurvatur
14	14 „ ?	37	20 000	—	6 „	Perforation an der kleinen Kurvatur
15	30 Stdn.	37.5	6 000	144	6 „	Perforation am Pylorus
16	30 „	37,5	17 000	100	6 Tagen	Perforation an der kleinen Kurvatur

Meinem früheren Chef, Herrn Geh. Rat Prof. Sonnenburg, sage ich für die gütige Überlassung des Materials meinen ergebensten Dank.

Krankengeschichten.

I. Beuke, Wilhelm, 25 J. alt, aufgen. 5. VII. 1904, operiert sofort 6 Stunden nach Beginn der Erkrankung, geh. entl. 25. VIII. 1904.

Anamnese: Patient war früher leidlich gesund, doch immer sehr blutarm. Heute machte er beim Tragen einer mäßig schweren Last bei der Arbeit plötzlich eine Bewegung, indem er sich nach hinten links überbeugte; dabei verspürte er einen lebhaften Schmerz in der Magengegend. Er konnte nicht weiterarbeiten. Zweimaliges Erbrechen. Seitdem lebhafte, anfallsweise auftretende Schmerzen in der Magen- und linken Unterbauchgegend. Wie das Erbrochene aussah, weiß er nicht.

Status: Kräftiger Mensch, äußerst anämisch, liegt apathisch da. Brustorgane o. B., Leib aufgetrieben, besonders in seinen mittleren Partien. Schall überall tympanitisch, Betastung überall druckempfindlich, besonders stark in der Magengegend und der linken Unterbauchgegend. Temp. 37 °, Leuk. 18 000, Puls 72, mittelkräftig.

Sofortige Operation: (Dr. Hinz.) Chloroformnarkose. 8 cm langer Medianschnitt links um den Nabel. Därme leicht injiziert, wenig belegt; in der Bauchhöhle stark gallig gefärbte Flüssigkeit, die von der Pylorusgegend nachsickert. T-Schnitt nach der Gallenblase zu. Diese ist intakt.

In der Vorderwand des Magens dicht am Pylorus eine 3 mm breite Öffnung mit scharfen Rändern, aus der beständig Mageninhalt hervorquillt. Übernähung des Loches mit Seide in 2 Etagen, darüber Anheftung von Netz. Die Bauchhöhle wird mit reichlichen Mengen Kochsalzlösung ausgespült. Schürzentamponade auf die Nahtstelle. Im übrigen wird die Bauchhöhle mit durchgreifenden Nähten geschlossen. Sofort nach der Operation Kochsalzinfusion.

Verlauf: Erbrechen tritt nach der Operation nicht mehr auf. Temperatur bleibt noch einige Tage um 38°, Leukocytose um 20000: dann völlig glatter Verlauf.

Am 25. VIII. wird Patient mit guter Narbe völlig geheilt entlassen.

II. Paul Lawerenz, 42 J. alt, Arbeiter, aufgen. 24. IV. 1905, operiert 6 Stunden nach Beginn der Erkrankung, gest. 6. V. 1905.

Anamnese: Seit 12 Jahren häufige Magenkrämpfe; vor 3 Jahren Blutbrechen und damals 4 Wochen bettlägerig. Heute nacht $^1/_2$3 Uhr erwachte Patient plötzlich mit äußerst heftigen Leibschmerzen, die sich nach kurzer Zeit in der Magengegend festsetzten. Kein Erbrechen, jedoch wiederholtes Aufstoßen. Die Schmerzen nahmen an Intensität zu, so daß der Arzt den Patienten unter der Diagnose „Magenperforation" nach dem Krankenhaus schickt.

Status (6 Stunden nach der Erkrankung): Kräftig gebauter Mann. ängstlich gespannter Gesichtsausdruck, Puls voll, kräftig, 88. Temperatur 38,2°, Leuk. 12000. Zunge feucht, etwas belegt, Brustorgane o. B. Leib kahnförmig eingezogen, bretthart, überall gespannt, am meisten oberhalb des Nabels; unterhalb desselben etwas weicher, selbst bei leiser Berührung außerordentlich empfindlich. Leberdämpfung völlig normal, Urin ohne pathologische Bestandteile.

Operation: (Dr. Hermes) 9 Uhr 30 Min. vorm. Chloroformnarkose. Mediane Laparotomie. Nach Eröffnung des Peritoneums fließt sofort eine etwas gelblich gefärbte Flüssigkeit ab, in der unverdaute Speisereste schwimmen. Die vorliegenden Dünndarmschlingen sind mit Fibrinauflagerungen bedeckt. Der Magen wird vorgezogen; an der Vorderseite desselben in der Nähe des Pylorus über der kleinen Kurvatur findet sich eine linsengroße Öffnung, durch die Mageninhalt in die Bauchhöhle fließt. Die Umgebung der Perforation ist schwartig verdickt. Ein fünfmarkstückgroßes Stück Netz ist über dem Pylorus adhärent. Es gelingt schwer, die Öffnung vorzuziehen; dieselbe wird in zwei Etagen mit Seidenknopfnähten geschlossen. Das brüchige Gewebe reißt an mehreren Stellen ein: Netz wird mit zwei Nähten über der Perforationsstelle fixiert. Die Bauchhöhle mit Kochsalzlösung reichlich ausgespült, bis die Flüssigkeit klar abfließt. Schürzentamponade mit Vioformgaze auf die Nahtstelle. Die Wunde wird nicht geschlossen.

Verlauf: 28. IV.—3. V. In den ersten Tagen nach der Operation allgemeines Wohlbefinden. Am vierten Tage p. o. leichte Stiche im Rücken links unten, die von Tag zu Tag zunehmen. Dabei allmählich auftretende Dämpfung mit aufgehobenem Atemgeräusch und fehlendem Stimmfremitus. Die Wunde sieht andauernd gut aus, sezerniert mäßig.

4. V. Allgemeineindruck schlechter. Puls klein und unregelmäßig, 140. Temp. 40°, Schüttelfrost. Leuk. 14000.

5. V. Entfernung der Schürze, die Wunde sieht gut aus. Die Dämpfung reicht jetzt bis zum Angulus scapulae und die Punktion im 9. I.-R. ergibt stinkenden Eiter. Darauf sofortige Resektion der IX. Rippe in 8 cm Ausdehnung. Aus der Pleurahöhle entleert sich 1 Liter trüb-flockiger Flüssig-

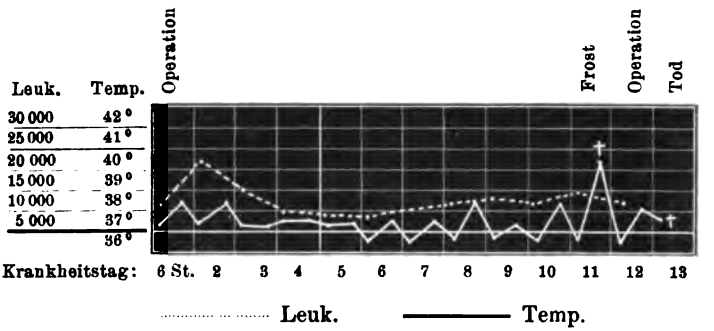

Kurve 2.

keit. Drainage der Höhle und Abstopfen. Sodann Eröffnung des subphrenischen Raumes, aus dem sich 1 Liter stinkenden Eiters von bräunlicher Farbe entleert. Die Höhle, in der die Milz fühlbar ist, ist anscheinend gut abgeschlossen. Austupfen und Tamponade mit Vioformgaze.

6. V. Mittags unter Erscheinungen von Lungenödem Exitus. Sektion verboten.

III. Paech, Pauline, aufgen. 5. VI. 1903, operiert 5. VI. 1903, 7 Stunden nach der Perforation, gestorben 4. VII. 1903.

Diagnose: Ulcus ventriculi perforatum. Abscessus subphrenicus sinister.

Anamnese: Pat. war bisher gesund, angeblich nie bleichsüchtig. Seit 14 Tagen Magenschmerzen, besonders nach dem Essen auftretend, dabei häufiges saures Aufstoßen. Nie Erbrechen. Am Mittag ca. $^1/_2$3 Uhr plötzlich äußerst heftige bohrende Schmerzen in der Magengrube, nach rechts und links ausstrahlend. Schmerzen so heftig, daß sie sich nicht regen konnte. Nachmittags ins Krankenhaus.

Befund: Abends $^1/_2$10 Uhr, also 7 Stunden nach der Perforation. Schwerkranker Eindruck. Zunge trocken. Puls 76, Temp. 37,5, Leukocyten 28000. Pat. stöhnt unaufhörlich. Der Unterleib bretthart, gespannt und eingezogen, überall äußerst berührungsempfindlich, vielleicht am meisten in der Magengegend. Beiderseits Flankenschmerz. Erbrechen. Winde gehen nicht ab.

Wegen Annahme einer akuten Magenperforation sofortige

Operation (Dr. Hermes) $^1/_2$10 Uhr abends. Schnitt in der Mittellinie vom Proc. xiphoideus bis Nabel. Es fließt reichlich trübe Flüssigkeit mit Flocken untermischt ab, besonders vom l. subphren. Raum und zwischen Leber und Magen herkommend. Säuerlicher Geruch. Der Magen ist voll. Es stellt sich sofort ein etwa bohnengroßes Loch an der vorderen Magen-

wand ein nahe der Kardia. Aus ihm fließt reichlich Magenflüssigkeit. Sorgfältige dreimalige Übernähung und Überdeckung mit Netz. Kochsalzspülung der Bauchhöhle und Schürzentamponade auf die Nahtstelle.

14. VI. Die Temperatur hat sich in mäßigen Grenzen gehalten und dreimal 39° erreicht. Leukocytenzahl ist heute auf 42000 gestiegen; links seitlich unten eine etwa handtellergroße intensive Dämpfung, in die Milzdämpfung übergehend. Rechte Lunge frei.

17. VI. Perpleurale Eröffnung eines linkseitigen subphrenischen Abszesses. Drainage desselben.

25. VI. Täglicher Verbandwechsel, sehr starke stinkende Sekretion. Septisches Fieber, Puls jedoch immer noch leidlich gut, Leukocyten auf 22800 gefallen. Am Herzen nichts Besonderes. Links Pyopneumothorax, rechte Lunge frei.

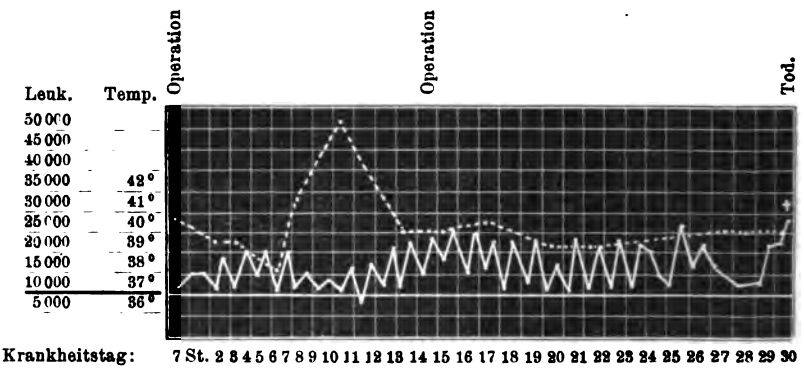

Kurve 3.

28. VI. Starker körperlicher Verfall, die erste Operationswunde ist fast geschlossen, völlig reaktionslos; es wölbt sich hier ein kleines Stück Magen vor, welches an der vorderen Bauchwand fixiert ist.

4. VII. Exitus letalis.

Sektionsbefund: In der l. Lunge apfelgroßer Abszeß zwischen Ober- und Unterlappen. Zwischen Milz und Zwerchfell Abszeß. Im Cavum Douglasii abgekapselter 150 ccm Eiter enthaltender Abszeß. Magen in vorderer Wunde vorliegend verklebt. Die Schleimhaut des Magenteils in vorderer Wunde zeigte 3 cm lange Narbe. Ca. 5 cm von der Cardia entfernt fünfpfennigstückgroßes Geschwür mit gelblich nekrotischem Grunde. Ein zweites Geschwür mit scharfgeschnittenem Wundrand auf der Hinterseite des Magens nahe der Mitte der kleinen Kurvatur. Übrige Schleimhaut zeigt noch mehrere narbige Partien.

IV. Kaulisch, Wilhelm, aufgen. 13. II. 1906, sofort operiert, geheilt entl. 7. IV.

Anamnese: Früher gesund. Seit 3 Wochen unerhebliche allgemeine Leibschmerzen. Vor 8 Tagen einmaliges Erbrechen. Gestern nachmittag

plötzlicher heftiger Schmerzanfall in der Magengegend unter reichlichem Erbrechen. Heute Zuziehung des Arztes und Überführung ins Krankenhaus.

Status: Schlechter Ernährungszustand. Brustorgane ohne Befund. Der Leib sehr gespannt, nicht aufgetrieben, überall am stärksten auf der rechten Seite des Nabels, sehr druckempfindlich. Beiderseitiger Flankenschmerz, nirgends Resistenz oder Dämpfung. Patient macht schwerkranken Eindruck. Temp. 39. Puls 120, klein. Leuk. 28000.

In der wahrscheinlichen Annahme einer perforativen Appendicitis wird sofort operiert.

Operation (Dr. Hermes): Etwa 24 Stunden nach Beginn der Erkrankung. Chloroformnarkose. R. Flankenschnitt. Wenig trübes Exsudat in der Bauchhöhle. Wurmfortsatz völlig normal. Schürzentamponade. — Nunmehr Schnitt in der Mittellinie. Ziemlich reichlich trüb-seröses Exsudat in der Bauchhöhle. Därme injiziert und etwas fibrinös belegt. Trotz genauer Absuchung der Magenoberfläche konnte keine Perforationsöffnung gefunden werden, dagegen hörte man hin und wieder ein pfeifendes Geräusch und bemerkte im Omentum minus zeitweise eine Vorwölbung, die durch Luft hervorgerufen zu sein scheint und sich stoßweise abflacht und aufbläht. In der Vermutung eines Ulcus an der Hinterseite des Magens wird das kleine Netz stumpf durchtrennt, es wird aber keine Perforation gefunden. Breite Schürzentamponade an die Hinterwand und zwischen Magen und Leber. Die Bauchhöhle wird nur ausgewischt.

Verlauf: Glatt. Am 7. IV. geheilt mit guter Narbe entlassen.

V. Emma Schulz, Dienstmädchen, 25 J. alt, aufgen. 27. II. 1906, sofort operiert, etwa 24 Stunden nach Beginn der Erkrankung, gestorben I. IV. 1906.

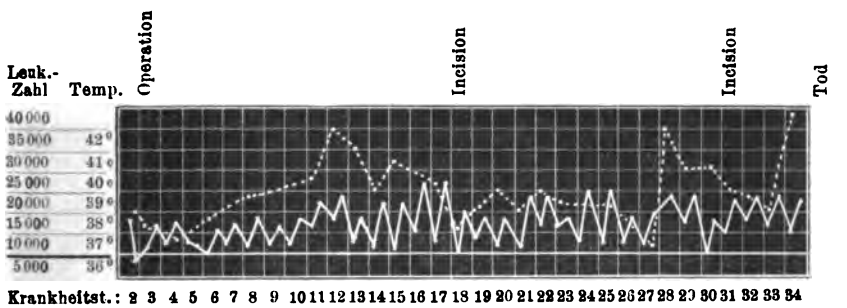

Kurve 4.

Anamnese: Patientin gibt an, daß sie vor 2 Jahren bleichsüchtig und magenleidend gewesen sei und damals viel erbrochen habe, deswegen ärztlich behandelt. Seitdem gesund. Vor 14 Tagen stellten sich wieder Schmerzen in der Magengegend ein, die anfänglich nicht bedeutend waren. Gestern abend 7 Uhr Verschlimmerung (Bettruhe). Erbrechen trat ein, die Schmerzen haben sich über den ganzen Leib verbreitet.

Status: Ziemlich kräftig gebaut, von ziemlich gutem Ernährungszustand. Haut und sichtbare Schleimhäute außerordentlich blaß, blutleer.

Zunge etwas trocken. Patientin macht einen ziemlich schwerkranken Eindruck, hat offenbar starke Schmerzen. Puls kräftig, 120. Temp. 38,6. Leuk. 20000. Lunge und Herz ohne bes. Befund. Leib nur weich aufgetrieben, Bauchdecken überall stark gespannt, überall Druckempfindlichkeit, besonders in der Magengegend. Auf der linken Seite des Leibes die abhängigen Partien etwas gedämpft. Darmgeräusche hörbar. Leberdämpfung verkleinert, nach oben gerückt. Urin frei.

Operation (3 Stunden nach der Aufnahme): Chloroformnarkose (Dr. Hermes). Laparatomieschnitt in der Medianlinie vom Schwertfortsatz bis zum Nabel. Das properitoneale Fettgewebe stark ödematös durchtränkt. Nach Eröffnung des Peritoneums entleert sich reichlich trübes Exsudat von allen Seiten. Auf dem Magen und den benachbarten Darmschlingen zahlreiche, fibrinöse Auflagerungen. Nach Austupfen des reichlichen Exsudats findet sich an der Vorderfläche des Magens an der kleinen Kurvatur in der Mitte zwischen Kardia und Pylorus eine kaum erbsengroße Perforationsstelle mit scharf ausgeschnittenen Rändern, aus der sich etwas gallige Flüssigkeit entleert. Die Umgebung der Perforationsstelle stark infiltriert. Übernähung derselben in zwei Etagen mit Seidennähten. Ausgedehnte Schürzentamponade bis unter die Leber. Haut durch einige durchgreifende Nähte verkleinert. Wegen des diffusen reichlichen Exsudats noch beiderseits Flankenschnitt, wobei sich hauptsächlich links reichlich trübe Flüssigkeit entleert. Beiderseits Schürzentamponade bis ins kleine Becken.

Verlauf: Das Allgemeinbefinden ist in den ersten Tagen nach der Operation leidlich, wenn auch die Temperatur und Leukocytose hoch bleiben. Es erfolgt Stuhlgang, die Wunden sezernieren stark. Über beiden Lungen reichliche Rasselgeräusche.

9. III. Rechtsseitige Parotitis. Über der l. Lunge Dämpfung. Probepunktion negativ. Temp. 40. Leuk. 40000. Allgemeinbefinden schlechter.

14. III. Probepunktion im 10. I.-R. links ergibt stinkenden sterilen Eiter. Nach Resektion der 10. Rippe wird ein faustgroßer, subphrenischer Abszeß eröffnet, der aber nicht mit der Laparotomiewunde kommuniziert. Tamponade. Incision des Parotisabszesses ergibt gleichfalls reichlich Eiter. Die Bauchwunden granulieren gut.

21. III. Trotz Entleerung der Abszesse bleibt das hohe Fieber und die hohe Leukocytose bestehen. In der subphrenischen Höhle zeigt sich Mageninhalt, so daß die Perforation eines zweiten Ulcus an der Hinterwand wahrscheinlich wird. Patientin wird nur noch per clysma ernährt. Nach Einnahme von Methylenblau per os ist die ganze Wunde des subphrenischen Abszesses blau gefärbt.

26. III. Allgemeinbefinden sehr schlecht. Temp. 40. Leuk. 40000. Die Probepunktion der l. Pleura ergibt trüb-eitriges Exsudat mit Streptokokken. Die 8. Rippe wird reseziert, wonach eine große Perforationsstelle an der Hinterwand des Magens sichtbar wird. Tamponade des Loches.

31. III. Unter zunehmender Schwäche Exitus. Die Bauchwunden sind geheilt. Sektion verboten.

VI. Schott, Anna, Näherin, 33 J. alt, aufgen. 22. VII. 1905, sofort operiert, 40 Stunden nach Beginn der Erkrankung, gest. 24. VII. 1905.

Anamnese: Schon seit längerer Zeit magenleidend; nie Blutbrechen. In der Nacht vom 20. zum 21. plötzlich heftiger, kaum zu ertragender Schmerz in der linken Oberbauchgegend, ohne Erbrechen. In den nächsten Tagen verbreiteten sich die Schmerzen über den ganzen Unterleib und nahmen an Intensität zu.

Status: Bei der Aufnahme macht die Patientin einen schwerkranken Eindruck, die Atmung stark beschleunigt, die Lungen o. B. Puls 160, sehr klein; Temp. 39°; Leuk. 7000. Der ganze Leib in mäßigem Grade aufgetrieben. Leberdämpfung verschwunden, ein freier Erguß in den beiden Unterbauchgegenden nachweisbar. Überall große Empfindlichkeit.

Sofortige Operation (Dr. Federmann): 12 cm langer Mittelschnitt über dem Nabel. Es entströmt bei Eröffnung des Peritoneums Luft, die Darmschlingen sind stark gebläht und injiziert; in der Bauchhöhle mäßig viel freie trüb-eitrige Flüssigkeit, besonders in den abhängigen Partien. Auch der Magen ist stark gebläht und an dem linken Rippenbogen durch zahlreiche Adhäsionen älteren Datums festgeheftet. Von einer Lösung dieser Adhäsionen wird Abstand genommen. Der übrige Magen macht einen normalen Eindruck. Eine Perforationsöffnung wird nicht gefunden, ebensowenig wird an dem Wurmfortsatz, an der Gallenblase oder an den Geschlechtsorganen etwas Pathologisches nachgewiesen. Da die Vermutung besteht, daß trotzdem eine Magenperforation vorhanden ist, wird ein Schürzentampon auf die Magengegend hingeleitet. Die übrige Bauchhöhle reichlich mit Kochsalzlösung ausgespült, der untere Teil der Wunde mit durchgreifenden Nähten geschlossen.

Verlauf: Erbrechen tritt nach der Operation nicht mehr auf, der Puls hebt sich anfänglich etwas. 2 Tage nach der Operation tritt unter den Erscheinungen der diffusen Peritonitis der Exitus ein.

Die Sektion ergibt einen Sanduhrmagen, dessen proximaler Teil unter dem linken Rippenbogen gelegen ist und gegen die freie Bauchhöhle durch die obigen Adhäsionen geschlossen war. An dem Übergang der beiden Teile des Magens an der vorderen Seite noch unter dem Rippenbogen befindet sich ein linsengroßes perforiertes Ulcus. Die Bauchhöhle zeigte die Zeichen der diffusen eitrigen Peritonitis.

VII. Max Schüler, Former, 20 J. alt, aufgen. 8. IX. 1905, sofort operiert, 2 Tage nach Beginn der Erkrankung. 5. XI. 1905 geheilt entlassen.

Anamnese: Patient ist seit 2 Jahren magenleidend, hat öfters erbrochen, jedoch niemals blutig. Vorgestern Abend, als er von der Arbeit nach Hause kam, erkrankte er plötzlich mit einem sehr heftigen stechenden Schmerz in der Magengegend, der rasch nach der linken Unterbauchgegend hin ausstrahlte. Erbrechen brauner Flüssigkeit trat erst am folgenden Morgen auf. Beides, Schmerzen und Erbrechen, hielten in gleicher Intensität bis heute an.

Status: Patient macht einen sehr schwerkranken Eindruck. Der Leib ist etwas aufgetrieben, die Recti bretthart gespannt; der ganze Leib druckempfindlich, ebenso die beiden Flanken. Leberdämpfung verschwunden. Eine Resistenz ist nirgends fühlbar; eine Dämpfung nicht nachzuweisen. Brustorgane o. B. Temp. 37,8; Puls 100, kräftig; Leuk. 22000.

Sofortige Operation (Dr. Hermes): Medianschnitt von Proc. xiphoideus bis unterhalb des Nabels. Nach Eröffnung des Peritoneums entleert sich reichlich mit Speiseresten vermischte Flüssigkeit. Die Darmschlingen sind mit Fibrin teilweise belegt, jedoch mäßig gebläht. Nach längerem Suchen wird an der kleinen Kurvatur des Magens, die mit einem Fibrinpfropf verschlossene linsengroße Perforation gefunden. Beim Entfernen des Pfropfes fließt reichlich Mageninhalt in die freie Bauchhöhle. Dreifache Übernähung der Perforationsöffnung mit Seide. Die Bauchhöhle wird nicht ausgespült, sondern nur sorgfältig ausgewischt. Breite Schürzentamponade auf die Nahtstelle; die Bauchwunde bleibt breit offen.

Verlauf: Am 4. Tage nach der Operation erfolgt spontan Stuhlgang; die Temp. bleibt noch 4—5 Tage etwas erhöht, um dann dauernd unter 37 herunterzugehen. Die Leuk. sinkt am Tage nach der Operation auf 7000 herab, um nunmehr dauernd unter 10000 zu verharren. Am 5. XI. wird der Patient beschwerdefrei mit guter Narbe völlig geheilt entlassen.

VIII. Max Lehmann, Kutscher, 24 J. alt, aufgen. 18. VIII. 1905, sofort operiert, 2 Tage nach Beginn der Erkrankung, geheilt entlassen am 21. X. 1905.

Anamnese: Patient war vor 3 Jahren wegen eines Magenkatarrhs in poliklinischer Behandlung. In den folgenden Jahren fühlte er sich nie ganz gesund, sondern hatte häufig Druck in der Magengegend. Vor 5 Wochen erkrankte er plötzlich wieder mit Erbrechen, heftigen Leibschmerzen. Die Erscheinungen gingen jedoch spontan wieder zurück. Gestern trat aufs neue ein heftiger Schmerzanfall in der Magengegend auf.

Status: Patient macht einen schwerkranken Eindruck; die Bauchdecken sind gespannt, der ganze Leib stark empfindlich, besonders rechts; Leberdämpfung verschmälert. In der rechten Unterbauchgegend eine schmale Dämpfung nachweisbar ohne Resistenz. Puls 120, regelmäßig; Temp. 38,8; Leuk. 15000.

Sofortige Operation (Dr. Hermes): In der Annahme einer Appendicitis rechtsseitiger Flankenschnitt. Nachdem das Peritoneum eröffnet ist, quillt gelbgrüne, dickschleimige, geruchlose Flüssigkeit mit Luft vermischt aus dem Abdomen. Wurmfortsatz normal. Da nunmehr an eine Gallenblasenperforation gedacht wird, so wird der Schnitt senkrecht bis zum Leberrand nach oben hin verlängert. Dabei kommt von überall her reichlich die oben beschriebene Flüssigkeit. Die normale Gallenblase ist an der Leber adhärent. Leichte Fibrinadhäsionen zwischen dem etwas ektatischen Magen und der Leber. Dicht über dem Pylorus, nahe den Adhärenzen an der Leber, eine etwas über erbsengroße Magenperforation mit scharfen, narbig verdünnten Rändern. Aus der Öffnung quellen die oben beschriebenen Massen hervor. Die Adhäsionen zwischen Magen und Leber sind ziemlich fest. Die perforierte Öffnung kann nur unter großen Schwierigkeiten, da das Gewebe sehr brüchig ist, schließlich mit weitgreifenden Nähten geschlossen werden. Nach median zu bestehen überall Verklebungen noch unvollkommener Art. Die Hauptansammlung des Ergusses aus dem Magen scheint sich in der rechten Bauchseite lokalisiert zu haben. Breite Schürzentamponade nach oben und unten. Die ganze Wunde bleibt offen. Es wird nicht ausgespült, sondern nur die Höhle ausgewischt.

Verlauf: Am 4. Tage nach der Operation zum erstenmal Stuhlgang. Erbrechen tritt nach der Operation nicht mehr auf. Die Sekretion ist außerordentlich reichlich. Der Wundverlauf ist ein völlig glatter, wenn auch etwas langsamer. Die Leuk. war sofort nach der Operation auf 5000 gesunken. Am 21. X. wird der Patient mit gut granulierender Wunde beschwerdefrei entlassen.

IX. Emma Fengler, Buchhalterin, 27 J. alt, aufgen. 8. IV. 1905, sofort operiert, 54 Stunden nach Beginn der Erkrankung, gest. am nächsten Tage.

Anamnese: Vor 2 Jahren litt Patientin einige Tage an leichten Magenschmerzen, seitdem ist sie jedoch gesund. Seit 8 Tagen bestehen leichte Schmerzen in der Nabelgegend ohne heftigen Charakter. Vorgestern abend nahmen die Schmerzen stark zu, so daß Patientin ohnmächtig wurde. Gleichzeitig trat Erbrechen ein, das jedoch nicht blutig war, und Stuhlverstopfung und Windverhaltung. Heute früh weitere heftige Zunahme der Schmerzen. Patientin hat anfallsweise auftretende Koliken im Leib, besonders aber auf der rechten Seite und rechten Flanke. In der Zwischenzeit ist sie schmerzfrei.

Status: Patientin macht einen sehr schlechten Allgemeineindruck; Gesicht verfallen. Puls ist unregelmäßig, klein, sehr frequent, 132; Temp. 38; Leuk. 12000. Die Brustorgane sind o. B., der ganze Leib ist auf Druck empfindlich, in den abhängigen Partien leicht verschiebliche schmale Dämpfungszone; sonst überall Tympanie. Der ganze Leib, besonders aber die Magengegend, stark aufgetrieben. Die Leberdämpfung verschwunden. Man fühlt geblähte Darmschlingen im Douglas. Man sieht deutlich anfallsweise auftretende Darmsteifungen. Urin enthält etwas Eiweiß. Auf Einlauf erfolgt keine Entleerung. Die Magenausspülung ergibt etwas grünliche Flüssigkeit.

In der Annahme einer Peritonitis nicht genau zu bestimmender Herkunft oder eines Ileus wird sofort operiert.

Operation: abends 10 Uhr (Dr. Federmann). Chloroformnarkose. 12 cm langer Schnitt in die Mittellinie. Von allen Seiten quellen geblähte Darmschlingen gerötet, teilweise mit Fibrin bedeckt, hervor. Zwischen den Darmschlingen reichlich geruchlose, mit Luft vermischte, grünliche Flüssigkeit, besonders in der Magengegend. Der ganze Douglas ist mit Flüssigkeit erfüllt. Der Magen weist zahlreiche fibrinöse Verklebungen mit der Leber auf. Am oberen Rand des Pylorus wird eine linsengroße Perforationsöffnung gefunden, aus der reichlich Mageninhalt quillt. Es gelingt, sie dreifach mit Katgut zu übernähen und Netz darüber zu befestigen. Die Umgebung der Öffnung ist außerordentlich brüchig. Sorgfältige Spülung der ganzen Bauchhöhle mit Kochsalzlösung, besonders der beiden subphrenischen Räume, die reichlich mit Flüssigkeit erfüllt sind. Schürzentamponade auf die Nahtstelle; der untere Teil der Wunde wird mit durchgreifenden Drahtnähten geschlossen.

Verlauf: Trotz reichlicher Exzitantien tritt nach 24 Stunden der Exitus ein.

Sektion verboten.

X. Paula König, Krankenschwester, 41 J. alt, aufgen. 2. I. 1904, operiert am selben Tage, 44 Stunden nach Beginn der Erkrankung: gest. 3. I. 1904.

Anamnese: Patientin hat früher bereits an Magengeschwür gelitten, ebenso eine Schwester von ihr. In der Silvesternacht verspürte Patientin plötzlich heftige Schmerzen in der Magengegend, zugleich trat Erbrechen grünlicher Massen auf. Sie mußte sich sofort zu Bett legen, die Schmerzen nahmen bis heute an wechselnder Intensität zu. Das Erbrechen wiederholte sich. Seit 8 Tagen war keine ordentliche Stuhlentleerung und leichtes Druckgefühl in der Magengegend. Patientin wird auf die innere Abteilung aufgenommen.

Status: 1. I. 1904 morgens. Gut genährte Patientin, Zähne kariös. Über der linken Lunge hinten-unten Dämpfung und abgeschwächtes Atemgeräusch mit Rasseln. Puls 90, kräftig; Temp. 38,2. Die Leber mäßig aufgetrieben, nirgends, auch nicht in der Magengegend eine besondere Druckempfindlichkeit. Die seitlichen Flanken zeigen eine schmale Dämpfungszone. Auf Einlauf erfolgt kein Stuhlgang. Am Abend bleibt die Temp. 38; der Puls steigt auf 120. Leibschmerzen treten auf.

2. I. Der Leib ist mehr aufgetrieben. Puls 120, Temp. 38,2; Leuk. 18000. Die Magenausspülung ergibt grünliche Massen in geringer Menge. Nachmittags steigt die Temp. auf 40,3; der Puls 120. Es tritt Kollaps ein.

In der Annahme einer Peritonitis wird die Patientin zur sofortigen Laparotomie auf die äußere Abteilung verlegt.

Operation: 5 Uhr nachmittags (Dr. Hermes). Chloroformnarkose. Medianschnitt vom Nabel abwärts, 10 cm lang. Nach Zurseitedrängung des vorliegenden Netzes sieht man dünnen gelblich-rahmigen Eiter zwischen unverklebten Darmschlingen, die kaum injiziert sind. Appendix und Adnexe gesund. Schnitt nach oben verlängert, um den Magen aufzusuchen. Hier wird der Eiter reichlicher, enthält Fibrinflocken, ist stellenweise mehr wässerig. Beim Vorholen des Magens zeigt sich derselbe nach der Kardia zu mit Fibrinmembranen bedeckt, die auch auf dem linken Leberlappen an der Kante und der vorderen Fläche vorhanden sind. Vorquellende Luftblasen deuten auf eine Perforation des Magens, die auch nach weiterer Schnittverlängerung an der Vorderseite in der Nähe der kleinen Kurvatur, etwa handbreit von der Kardia entfernt, sichtbar gemacht werden kann. Tampon auf dieselbe. Reichliche Spülung und Säuberung von Fibrinmembranen. Die Perforationsöffnung liegt inmitten einer über fünfmarkstückgroßen derben, callösen, unnachgiebigen Partie, durch welche die Nähte durchschneiden. Man muß deshalb die Katgutnähte weiter entfernt von der Öffnung anlegen. Auf diese Weise kann dieselbe gut durch doppelte Übernähung geschlossen werden. Nun wird noch ein von links bequem heranziehbarer Netzteil über die Nahtstelle gedeckt und angenäht. Nochmals ausgiebigste Spülung der Bauchhöhle mit Kochsalzlösung, Einführen zweier Schürzen, die eine auf die Nahtstelle und die Leberfläche, die andere in den unteren Wundwinkel. Dazwischen durchgreifende Naht der Bauchdecken.

Verlauf: Trotz aller Exzitantien 24 Stunden später Exitus.

Sektion verboten.

XI. Hanf, Heinrich, Arbeiter, 38 J. alt. aufgen. 25. VI. 1901, sofort operiert, gest. am selben Tage.

Anamnese: Seit 5 Jahren leidet Patient an Magengeschwür mit häufigen Schmerzen in der Magengegend und mehrmaligem Blutbrechen. Das letzte blutige Erbrechen vorgestern. Heute nacht gegen 11 Uhr bekam er plötzlich außerordentliche Schmerzen in der Magengegend, die nach der Blasengegend ausstrahlen. Patient wird nachts 1 Uhr in das Krankenhaus aufgenommen.

Status: Verfallen aussehender Mann, vollkommen ausgeblutet, kalte Extremitäten, Nasenspitze blau. Puls 130, Temp. 37,5. Leib hart, sehr schmerzhaft in der Magengegend, undeutliche Dämpfung in der linken Unterbauchgegend.

Sofortige Operation: 4 Uhr nachts. Schnitt in der Mittellinie über dem Nabel. Es entleert sich aus der Bauchhöhle trübe, grünliche Flüssigkeit besonders von oben her. Einige Darmschlingen sind leicht gerötet, verein zelt geringe Fibrinbeläge. Der Magen wird vorgezogen, auf seiner Vorderfläche unterhalb der kleinen Kurvatur ein ovales, 1 cm breites Loch mit scharfen Rändern von dickem Narbengewebe umgeben, Mageninhalt fließt aus der Öffnung. Übernähen des Loches in zwei Etagen. Die ganze Bauchhöhle wird mit reichlicher Kochsalzlösung ausgespült. Schürzentamponade auf die Nahtstelle. Der untere Teil der Wunde wird mit durchgreifenden Drahtnähten geschlossen.

Trotz reichlicher Exzitantien um 8 Uhr früh Exitus.

Sektion verboten.

XII. Friedrich Ollech, Kassenbote, 36 J. alt. aufgen. 19. II. 1905, nicht operiert, gest. 20. II. 1905.

Anamnese: Seit 10 Jahren magenleidend, öfters starke Schmerzen vor und nach dem Essen, niemals Blutbrechen; Stuhl in der letzten Zeit angehalten. Vor 2 Tagen plötzlich heftige Schmerzen in der Magengegend und starkes Erbrechen. Seitdem kein Stuhl und keine Winde.

Status: Kleiner Mann von mäßig entwickelter Muskulatur, Gesichtsausdruck ängstlich, Farbe anämisch. Brustorgane o. B. Temp. 37; Puls 96, klein. aber regelmäßig; Leuk. 16000. Der Leib ist aufgetrieben und zeigt tympanitischen Schall; an den abhängigen Partien leichte Dämpfung. Er ist bei der Berührung außerordentlich empfindlich. Die Leberdämpfung völlig verschwunden. Der Urin sehr hoch gestellt, dunkelrot, enthält Eiweiß 1 $^0/_{00}$ und Blut, Reaktion sauer: mikroskopisch rote Blutkörperchen, hyaline und granulierte Zylinder. Patient erbricht häufig; das Erbrochene enthält Blut. Die Magenspülung ergibt $^1/_2$ Liter flockiger, blutiger Flüssigkeit. Auf Einlauf erfolgt etwas alter, bröckliger Stuhl. Im Laufe von einigen Stunden nimmt die Dämpfung in den abhängigen Partien des Leibes deutlich zu; desgleichen wird der Zustand erheblich schlechter, so daß eine Operation aussichtslos erscheint. Unter zunehmender Herzschwäche tritt nach 24 Stunden der Exitus ein.

Sektionsbefund: Allgemeine eitrige Peritonitis. Nahe der Kardia an der kleinen Kurvatur ein fünfpfennigstückgroßes perforiertes Ulcus.

XIII. Gottlieb Buchmann, Zimmermann, 55 J. alt, aufgen. 23. VIII. 1905, nicht operiert, gest. 26. VIII. 1905.

Anamnese: Patient war stets gesund. Vor $2^1/_2$ Tagen traten plötzlich nach Genuß von Bier heftige Leibschmerzen, verbunden mit Erbrechen, ein, die bis heute andauern. Seitdem weder Stuhl noch Abgang von Winden.

Status: Sehr abgemagerter Patient, Puls kaum fühlbar, 140; Temp. 39,2; Leuk. 17000. Über Lunge und Herz keine Besonderheiten. Der Leib sehr stark aufgetrieben, bretthart gespannt und überall empfindlich. In der linken Unterbauchgegend eine deutliche Dämpfungszone, Leberdämpfung verschwunden. Eine Resistenz nirgends nachweisbar. Auf Einlauf erfolgt kein Stuhlgang. Eine Operation erscheint als aussichtslos.

26. VIII. Exitus.

Sektion ergibt an der großen Kurvatur ein ovales, 1 cm langes Ulcus, das perforiert ist. Allgemeine eitrige Peritonitis.

XIV. Frieda Fuchs, Buchhalterin, 19 J. alt, aufgen. 13. X. 1903, nicht operiert, gest. 14. X. 1903.

Anamnese: Patientin ist früher nie krank gewesen. Seit 14 Tagen ist sie bettlägerig und leidet seit dieser Zeit an Durchfällen und Erbrechen. Der Leib nahm an Umfang zu. Die anfänglich bestandenen Schmerzen haben erheblich nachgelassen. Die Patientin gibt nur höchst unvollkommene Auskunft.

Befund: Der Leib ist stark meteoristisch aufgetrieben, zeigt aber an keiner Stelle eine besondere Druckempfindlichkeit. Rechts unten eine deutliche Dämpfung. Die Zunge ist trocken. Temp. 37; Leuk. 20000; Puls nicht zu fühlen. Allgemeineindruck ist aussichtslos. Nach einigen Stunden Exitus.

Sektionsbefund: Allgemeine eitrige Peritonitis. An der kleinen Kurvatur in der Nähe der Kardia ein zehnpfennigstückgroßes Ulcus mit erbsengroßer Perforationsöffnung. Mehrere große strahlige Narben in der Nähe.

XV. August Grühn, aufgen. 7. VI. 1903. 30 Stunden nach Beginn der Erkrankung gest. ohne Operation am selben Tage.

Anamnese: Seit 2 Jahren magenleidend, mit häufigem galligen Erbrechen nach dem Essen. Gestern früh 10 Uhr heftiger Schmerz links im Unterleib, so daß ihm schwarz vor den Augen wird. Zugleich mehrmaliges Erbrechen. Abends wird der Arzt zugezogen, der ihn aber erst heute früh 12 Uhr ins Krankenhaus schickt.

Status: Verfallener Gesichtsausdruck, trockene Zunge. Puls klein, 144; Temp. 37,5; Leuk. 6000. Leib bretthart gespannt, enorm empfindlich, etwas aufgetrieben. Nirgends Dämpfung. Die Operation wird als aussichtslos verworfen. Abends Exitus.

Sektion: Terrassenförmiges Ulcus ventriculi am Pylorus mit linsengroßer Perforationsöffnung. Diffuse jauchig-eitrige Peritonitis. 2 Liter Eiter.

XVI. Berta Grundmann, 45 J. alt, erkrankt 9. III. 1906, aufgen. 10. III. 1906, gest. 15. III. 1906.

Anamnese: Seit Jahren magenleidend, auch mit Blutbrechen; bis in die letzte Zeit Magenbeschwerden. Gestern abend 7 Uhr leichtere Magenschmerzen, die um 9 Uhr sehr heftig wurden. Ausstrahlen in die linke Schulter und linkes Bein. Heute nacht um 1 Uhr (also nach 30 Stunden) kommt Patientin ins Krankenhaus. Dauerndes Erbrechen.

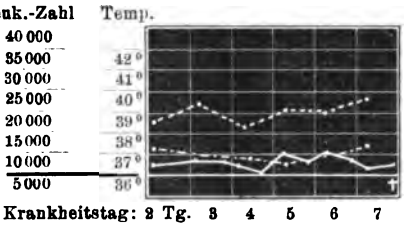

Kurve 5.

Status: Sehr schwerkranker Eindruck. Temp. 37,2; Puls 116, regelmäßig; Leuk. 17000. Leib mäßig aufgetrieben und gespannt. Überall druckempfindlich, besonders in der Magengegend. Keine Dämpfung.

11. III. Am nächsten Morgen starker Meteorismus und sehr schlechter Allgemeinzustand. Deshalb wird von einer Laparotomie Abstand genommen.

15. III. Exitus.

Sektion ergibt an der kleinen Kurvatur ein zweimarkstückgroßes perforiertes Ulcus. Diffuse jauchige Peritonitis.

XX.

Über Jod-Benzin-Desinfektion.[1]

Von

Geh.-Rat Prof. Dr. **Heusner**.

M. H.! Im vorigen Jahre habe ich im Zentralblatt für Chirurgie (1906, Nr. 8) über eine neue Art der Haut- und Händedesinfektion mit Jodbenzin berichtet und gestatte mir heute, nach $1^1/_2$ jähr. Anwendung der Methode, Ihnen über die weiteren Erfahrungen und Verbesserungen Mitteilung zu machen.

Unsere Waschflüssigkeit besteht jetzt aus einer Lösung von 1 g Jod in 750 g Benzin und 250 g Paraffinöl. Das Jod wird der rascheren Lösung wegen zuerst in 10 g Äther oder absoluten Alkohol getan, oder man benutzt statt dessen 10 g Jodtinktur, worin ja ebenfalls 1 g Jod enthalten ist. Früher nahm ich zur Lösung bloß Benzin; es hat sich aber herausgestellt, daß dadurch eine zu starke Entfettung, bei zarter Haut, zuweilen auch Reizerscheinungen veranlaßt werden, und daß es zweckmäßiger ist, $^1/_4$ Paraffinöl hinzuzumischen. Zur Aufbewahrung dient eine 3—4 Liter haltende Glasflasche, welche der größeren Sicherheit wegen mit Korbgeflecht umgeben ist. Die Entzündungs- und Explosionsgefahr ist übrigens nicht so groß als gewöhnlich angenommen wird, nicht größer als bei Äther oder Spiritus; doch ist Vorsicht am Platze namentlich bei Beseitigung der Rückstände, die nicht in die Wasserabzüge, oder in die Feuerung geschüttet, sondern im Freien ausgegossen oder von kundigen Personen verbrannt werden sollen. Die Überreste sind übrigens viel kleiner als z. B. bei Desinfektion mit Seifenspiritus, da weniger Flüssigkeit benutzt wird und eine erhebliche Verflüchtigung des Benzins während des Waschens stattfindet.

Für jeden bei der Operation Beteiligten wird $^1/_4$ Liter der

1) Vortrag gehalten in der Versammlung der niederrhein.-westfälischen Chirurgen zu Düsseldorf, 2. Febr. 1907.

Desinfektionsflüssigkeit in eine Porzellanschüssel gegossen, worin er sich mit Bürste und rauhem Handtuchlappen die Hände 5 Min. lang abreibt. Waschung in fließendem Strahle, wie es wohl bei Äther und Spiritus empfohlen wird, ist nicht nötig, da in den Waschrückständen trotz häufiger Untersuchungen nie Keime gefunden wurden. Ähnlich wird auch das Operationsfeld gereinigt, jedoch meist ohne Bürste nur mit Lappen. Bei zarten und dünnen Hautstellen wie an den Geschlechtsteilen, gelähmten und fettarmen Kinderextremitäten, oder bei Abnahme der Epidermisläppchen zum Zwecke der Hauttransplantation wird der Desinfektionsflüssigkeit noch etwa $^1/_4$ Paraffinöl zugegossen, um jede Reizung zu vermeiden. Hier sind eben alle kräftigeren Desinfektionsmittel vom Übel, weshalb z. B. Kocher für den Halskragenschnitt bei seinen Kropfoperationen von jedem Desinfektionsmittel abrät.

Ärzte und Schwestern ziehen bei den Operationen leinene Handschuhe an, nachdem sie die Hände mit 2‰ jodhaltiger Vaseline eingerieben haben. Ich hatte früher auf die Handschuhe verzichtet, bin aber zu ihnen zurückgekehrt, weil dadurch die Schlüpfrigkeit der Finger beseitigt und z. B. die Bauchhöhle vor direkter Berührung mit dem Desinfektionsmittel bewahrt wird. Wer Handschuhe nicht mag tut gut, nach der Desinfektion die Hände mit einem rauhen Tuch abzutrocknen. Gummihandschuhe dürfen nicht in zu ausgiebige Berührung mit dem Benzin kommen, weil sie dadurch morsch werden. Auch das Operationsgebiet wird mit Jodvaseline bestrichen, weil dadurch meiner Ansicht nach ein weiterer Schutz gegen Infektion geschaffen wird.

Von der Haut wird die durch Paraffinzusatz gemilderte Jodbenzindesinfektion fast ausnahmslos gut vertragen; die Hände selbst solcher Ärzte und Pflegerinnen, welche gegen andere Desinfektionsmittel empfindlich sind, erscheinen glatt und gut gepflegt.

Gesundheitsschädigungen wegen Aufnahme von Jod durch Haut oder Lungen wurden nie beobachtet. Die einzige wesentliche Unannehmlichkeit besteht in einer leichten Braunfärbung der Hände, welche auf der Attraktion des Epitheleiweißes auf das Jod beruht und sich übrigens nach einer Reihe von Stunden von selbst wieder verliert. Da sie ein sichtbares Zeichen für die Tiefenwirkung der Desinfektion bildet und den Chirurgen nötigt, sich am Ende der Operation noch einmal gründlich zu waschen, so hat die Färbung auch ihr Gutes. Zur Beseitigung dient Waschung mit Seife oder Seifenspiritus, denen man noch Abreiben mit warmer, verdünnter Lösung von Natriumbisulfit folgen lassen kann. Auch gestärkte

Gazebinden nehmen einen Teil des Jods in Form der schwarzblauen Jodstärke aus der Epidermis heraus; doch bleibt ein Rest in den Palmar- und Interdigitalfalten zurück, der sich nur langsam verflüchtigt. Mit quecksilberhaltigen Desinfizienzien bildet das Jod in der Haut das stark reizende Quecksilberjodit; man darf letztere daher nicht abwechselnd benutzen.

Fette und Maschinenschmiere wie auch das Cholesterin der Oberhaut, werden von dem Benzin energisch aufgelöst, die Keime dadurch ihres schützenden Mantels beraubt und unter die Einwirkung des Desinfektionsmittels gebracht. Wesentlich bei der Jodbenzindesinfektion ist das Weglassen vorheriger Wasser- und Seifenwaschung; nicht bloß der Zeitersparnis wegen, sondern auch weil die Flüssigkeit in die durchfeuchtete Oberhaut nicht gut eindringt. Von der trockenen Epidermis dagegen wird sie leicht aufgenommen, bildet darauf einen fettigen Überzug, welcher bis zum Schluß des Operierens erhalten bleibt und wässerige Lösungen wie vom Gefieder der Wasservögel abfließen läßt.

Weniger Bedenken hat eine Wasser- und Seifenreinigung zwischen den Operationen, wenn man nur vor dem Wiedereintauchen in die Jodbenzinlösung die Hände gehörig abtrocknet. Denn obwohl Benzin und namentlich das Paraffin chemisch nicht zu den Fetten gehören, so teilen sie doch deren Eigenschaft das Wasser abzuwehren, und insofern könnte man die Methode als eine Öldesinfektion bezeichnen. Auf Kleiderstoffen erzeugt Paraffin fettige Flecken, die sich mit Seife abwaschen lassen; auf glatten Steinfließen verursacht es unangenehme Glitschigkeit, wogegen man sich mit etwas übergestreutem Sand oder Sägemehl schützen kann.

Ein großer Vorzug der Jodbenzinmethode besteht in ihrer Kürze und Einfachheit; sie konkurriert in dieser Beziehung erfolgreich mit der Spiritusdesinfektion.

Von Mikulicz war der erste, welcher es wagte, jede Wasserwaschung wegzulassen und nur 5 Minuten langes Bearbeiten der Hände mit Seifenspiritus zu benützen. Haegler, Scheffer u. a. fanden jedoch die getrennte Anwendung von Schmierseife und Alkohol, oder auch ihre Vereinigung im Seifenspiritus, weniger wirksam als den Spiritus allein. Auch ist der gewöhnliche Seifenspiritus durchaus nicht immer milde und reizlos, weshalb Bier ihn mit einem Zusatz von Öl und Glyzerin herstellen läßt.

Einfacher Spiritus brennt auf zarten Hautstellen, z. B. an den Genitalien, recht empfindlich, und auf leicht gereizten Flächen, wie in der Umgebung eiternder und fistelnder Wunden, verursacht er

heftige Schmerzen. Wer daher die Spiritusdesinfektion empfiehlt, wie es z. B. Ahlfeldt für Geburtshelfer und Hebammen tut, muß zur Reinigung von Genitalien und Vagina noch ein zweites Desinfektionsmittel (Seifenkresol) zu Hilfe nehmen. Die mit Paraffin gemilderte Jodbenzinlösung dagegen kann überall angewandt werden und bildet ihrer öligen Beschaffenheit wegen gleichzeitig einen guten Schutz der Hände gegen Selbstinfektion, namentlich in der Geburtshülfe.

Neuerdings hat Oberstabsarzt Schumburg in Hannover eine modifizierte Spiritusdesinfektion hauptsächlich für den Kriegsgebrauch ausgebildet: (Waschung mit $^2/_3$ Spiritus, $^1/_3$ Äther, $^1/_2$ Proz. Salpetersäure während $2^1/_2$ Minuten, dann event. noch ebensolange Abreibung mit 10 proz. Wasserstoffsuperoxyd). Ich glaube daß die Jodbenzindesinfektion für diesen Fall ebenfalls ganz geeignet sein würde, weil Benzin (infolge Einführung der Benzinmotoren) und Jodtinktur im Felde wohl überall zu haben sein würden, das Paraffin allenfalls auch weggelassen werden könnte.

Was unsere bakteriellen Impfversuche betrifft, so habe ich schon im vorigen Jahre hervorgehoben, daß Benzin allein nur ein schwaches und ungenügendes Desinfektionsmittel darstellt. Ich will Sie nicht mit langen statistischen Resultaten ermüden, sondern nur folgendes hervorheben: Seidenfäden mit angetrockneten Staphylokokkenkulturen, die ohne vorherige Desinfektion 71300 Keime in einer gewissen Zeit auswachsen ließen, ergaben nach 10 Min. langem Verweilen in Benzin 12226, nach ebenso langem Aufenthalte in Spiritus 12240 Keime. Wurden aber Proben ähnlicher Fäden 10 Min. lang in Jodbenzin gelegt, so lieferten sie (im Durchschnitt von 8 Versuchen) nur 19 Keime. Benzin und Paraffin sind also der Hauptsache nach nur als Lösungs- und Deckmittel wirksam; die Desinfektionskraft beruht ganz überwiegend auf dem Jodzusatze. Wie ich schon voriges Jahr berichtete, wurde im Barmer Krankenhause früher mit der Fürbringerschen Methode in 52 Proz. der Impfungen Keimfreiheit der Hände erzielt. Nach Einführung der Jodbenzinmethode stiegen die guten Resultate auf 75, neuerdings sogar auf 80 Proz. Dabei ist unsere Abimpfmethode: Abreibung der Haut und Nagelfalze mit Gazebäuschchen entschieden gründlicher und wirksamer als die Benutzung von Nadeln, Hölzchen oder Elfenbeinstiften.

Ein weiterer Vorteil des Jodbenzins gegenüber den meisten anderen Desinfektionsmitteln ist seine größere Billigkeit, besonders in der Privatpraxis, wo man z. B. unversteuerten Alkohol nicht haben kann und den übelriechenden denaturierten nicht anwenden will.

Zum Schlusse möchte ich noch erwähnen, daß man das Jodbenzin sehr wohl auch zur Bereitung des Näh- und Unterbindungsmaterials verwenden kann. Dr. Mindes, Assistenzarzt am allg. Krankenhaus zu Drohobyzc, teilte im Zentralblatt für Chirurgie vor kurzem mit, daß sein Chef, Dr. Kozlowsky, seit $^1/_4$ Jahr Katgut verwende, welches 2—3 Tage in eine 1 proz. Jodbenzinlösung gelegt, dann trocken aufbewahrt wird. Bei uns wird bereits seit mehr als Jahresfrist sowohl das Rohkatgut wie auch die Seide 14 Tage in eine 2‰ jodhaltige Benzinlösung gebracht, was nach zahlreichen Untersuchungen zur sicheren Desinfektion ausreicht; hierauf in einer 2‰ Jodparaffinlösung bis zum Gebrauche aufbewahrt. Das so hergestellte Katgut zeichnet sich aus durch silkwormähnliche Derbheit, langsame Resorbierbarkeit und bedeutende Zugfestigkeit, welche diejenige des Rohkatguts sogar noch übertrifft.

XXI.

Aus der Königsberger chirurgischen Klinik
des Prof. Dr. Erich Lexer.

Beitrag zur Kenntnis der Urachusanomalien.

Von

Dr. M. Draudt,
Assistenzarzt.

(Mit 2 Abbildungen.)

Die Ursache für das Vorkommen von Urachuspersistenz bezw. Urinfisteln des Nabels bei Kindern in den ersten Lebensmonaten wird mit Vorliebe auf ein Hindernis in der natürlichen Urinentleerung zurückzuführen gesucht. Trotzdem ist ein Beweis für diese Annahme bisher eigentlich nicht erbracht worden. Im Gegenteil könnte die Tatsache, daß sich bei weitem häufiger ein solches Hindernis, welches die Mißbildung erklären könnte, nicht auffinden läßt, eher für einen Gegenbeweis verwandt werden. Klebs hat die Frage aufgeworfen, ob in solchen Fällen nicht während des intrauterinen Lebens irgendein Hindernis bestanden hat, das die Anomalie herbeiführte. Auch hierfür dürfte es schwierig sein, einen Beweis zu führen. Es gibt doch wirklich eine solche Menge von Hindernissen in der Urinentleerung, daß man sich wundern muß, warum nicht häufiger eine Urachusfistel sich finden läßt, wenn das Hindernis sie wirklich hervorrufen sollte. Umgekehrt sollte es einem schwer werden, in den paar Fällen von angeborener Urachusfistel, in denen sich zufällig gleichzeitig eine Phimose oder ein anderes Hindernis der Urinentleerung findet, eine Beziehung zwischen beiden anzunehmen. Wie unendlich viel häufiger sind die letzteren im Vergleich zu der Seltenheit der in Rede stehenden Anomalie. Natürlich meine ich eben nur die Fälle von sicher angeborener Urachusfistel. Es wird eben häufig nicht scharf getrennt zwischen wirklich angeborenen Urachusfisteln und im späteren Leben auf-

getretenen, ein nach meinem Dafürhalten wichtiger Unterschied, auf den wohl Mériel zuerst mit besonderem Nachdruck hingewiesen hat. Aber auch Mériel teilt die angeborenen Urinfisteln ein in solche mit oder ohne Hindernis der Blasenentleerung. Kirmisson geht in seinen „chirurgischen Krankheiten angeborenen Ursprunges" sogar so weit, direkt einzuteilen in Fälle, bei denen die Urinwege verschlossen oder durchgängig sind; ich möchte die erste Unterart ganz fallen lassen und das Hindernis bloß als zufälligen Nebenbefund auffassen.

Die anderen, erst im Verlauf des späteren Lebens entstandenen oder besser aufgebrochenen Urachusfisteln können sehr wohl ihre Erklärung finden infolge von Anomalien der Harnentleerung. In solchen Fällen muß aber auch ein Urachusrest, wie ihn Wutz bei 79 Proz. der von ihm untersuchten Leichen vorgebildet fand, wo ein von der Blase aus in der Richtung des Urachus eingeführtes Haar bis zu einer wechselnden Tiefe von 2 mm bis 4 cm vordringen konnte, ganz zwanglos für das Zustandekommen einer Fistel verantwortlich gemacht werden, indem er durch Stauung des Urins in der Blase allmählich perforiert wird.

Den wichtigsten Beweis für meine Behauptung, daß die angeborene Urinnabelfistel eine Anomalie sui generis ist, die unabhängig von einer Stenose der Urinwege zustande kam, sehe ich in der eigentümlichen Form der Blase in solchen Fällen. Wo hier eine Autopsie, sei es bei Operation, sei es bei Sektion, stattfinden konnte, fand sich in ganz typischer Weise stets dasselbe Verhalten der Blase, auf das Herr Professor Lexer zuerst aufmerksam gemacht hat. Das Ligamentum vesicae medium geht nämlich unter kegelförmiger Verbreiterung und ohne sichtbare Grenze, ganz ähnlich, wie dies beim Embryo der Fall ist, in den auf diese Weise spitz zulaufenden und sehr hochstehenden Blasenscheitel über. In der Arbeit von Lexer über die Behandlung der Urachusfistel heißt es S. 83: „es liegt nahe, diese abnorme Gestalt der Blase, die einen langen dickwandigen Schlauch darstellt, mit dem sehr hoch heraufreichenden trichterförmig zulaufenden Vertex wegen der Ähnlichkeit mit den Verhältnissen beim Embryo mit der Persistenz des Urachus am Blasenscheitel in Zusammenhang zu bringen.

Ich gehe also noch weiter und behaupte: die Urachuspersistenz ist eine, wahrscheinlich ohne Rücksicht auf etwa vorhandene Urinentleerungshindernisse entstandene primäre Bildungshemmung, d. h. ein Verharren der Blase in embryonalem Zustand. Besteht in solchen Fällen gleichzeitig ein Hindernis für die Urinentleerung, so ist

natürlich dadurch ein begünstigender Umstand geschaffen, der das dauernde Offenbleiben des Urachus gewissermaßen garantiert. Besteht ein solches Hindernis aber nicht, wie es in der Überzahl der Beobachtungen der Fall ist, so hängt es von dem Stadium ab, in dem Blase und Urachus stehen blieb, ob der letztere seine Selbständigkeit behaupten kann und dauernd offen bleibt.

Für dieses Moment kann sehr wohl die Zeit der beginnenden Entwicklungsstörung als Ursache in Betracht gezogen werden. Wir können bekanntlich aus der Weite des Urachuskanales einen Schluß ziehen, wann der Beginn der Hemmung eingesetzt hat. In dem einzig dastehenden Fall von Froriep-Gusserow, in dem es sich um einen Prolaps der ganzen Blase durch den Urachus handelte, wird dementsprechend der Beginn der Mißbildung in die früheste Zeit der Fötalperiode verlegt, in welcher Blase und Urachus gleiche Ausdehnung haben.

In den meisten Fällen von Urachuspersistenz ist die Lichtung des Kanales sehr erheblich viel enger, es muß also deren Entstehung in viel spätere Zeit des Embryonallebens verlegt werden. Daraus erhellt, daß, je früher die Entwicklungsstörung eingesetzt hat, der Kanal eine um so größere Weite zeigen wird. Je weiter aber der Kanal ist, desto schwieriger wird es für ihn sein, sich später zu schließen, wenn er seine physiologische „Verödungsbestimmung" aufgeben mußte, durch Einwirkung irgendeiner hemmenden Gewalt, die ihn in seinem Zustand verharren ließ.

Ein Offenbleiben selbst eines engeren Urachus kann endlich begünstigt werden, wenn nach Infektion der Urachusschleimhaut von außen eine entzündliche Absonderung eintritt und Inkrustationen oder abszeßartige Erweiterungen der Wand entstehen.

Ist dies alles nicht der Fall, so kann der Urachus sich wenigstens teilweise wieder verschließen und es können auf diese Weise die Urachuscysten entstehen. Tritt dann in Fällen von partiellem Urachusverschluß im späteren Leben ein Hindernis für die Urinentleerung auf, so kann der Urachus wieder wegsam werden, wohl meist infolge Weitergreifen der Entzündung und fortkriechender Eiterung bei bestehender Cystitis, und so gewissermaßen als Sicherheitsventil dienen.

Wie ich schon vorhin sagte, ist doch die Zahl der Prostatiker und Strikturisten reichlich groß und bei wie verschwindend wenigen von ihnen öffnet sich im Verlauf ihrer Krankheit der Urachus. Ich meine, dieser Hinweis allein müßte schon genügen, um darzutun, daß ein Hindernis der Urinentleerung nicht als auslösendes

Moment genügen kann, die Persistenz oder auch nur das Wiederaufbrechen des Urachus hervorzurufen. Es muß eben noch ein prädisponierender Umstand hinzukommen, der in dem embryonalen Zustand der Blase, insbesondere dem zipfelförmig ausgezogenen Blasenscheitel zutage tritt.

Welche Umstände freilich die Schuld an diesem Stehenbleiben auf embryonaler Stufe tragen, ist schwierig zu beurteilen. Ob es erlaubt ist, eine Amnionanomalie, die bei so vielen Hemmungsmißbildungen herangezogen wird und brauchbare Erklärungen liefern kann, auch hier verantwortlich zu machen, ist eine Frage, die man immerhin berechtigt ist, aufzuwerfen. Verlockend wäre es jedenfalls, anzunehmen, daß etwa eine straff gespannte Amnionscheide, die den Nabelstrang umhüllt, einen Zug am Blasenscheitel ausgeübt hätte, ihn auf diese Weise ausgezogen und den Allantoisgang offen gehalten hätte. Dem steht nur entgegen, daß man dann eigentlich doch öfter ein Mitoffenbleiben des Ductus omphalo-entericus erwarten müßte, der ja gemeinsam in der gleichen Amnionscheide mitverläuft. Darüber ist bisher nicht viel bekannt geworden. Ich finde nur einen Fall von Mery erwähnt aus dem Jahre 1700, wo bei männlichen Zwillingen am Nabel sowohl die Blase als das Colon mit einer Öffnung von 7—8 mm Durchmesser mündeten. Immerhin würde dieser Fall schon für die Berechtigung meiner Annahme zu sprechen imstande sein.

Schließlich ist des weiteren bei dieser Frage zu berücksichtigen, daß normalerweise der Dottergang schon in der 8. Woche verödet, also in einer sehr frühen Fötalperiode. Es ließe sich denken, daß die Wirkung des Amnionzuges erst nach dieser Zeit eingesetzt hätte und so die Wirkung rein auf die Blase und den Urachus beschränkt hätte.

In Übereinstimmung mit den meisten Autoren führt Jahn in seiner Arbeit über Urachusfisteln als Ursache für das Leiden die bereits vorhin erwähnte Angabe von Klebs an, wonach dasselbe auf Hindernisse in der normalen Urinentleerung zurückgeführt wird, welche während des embryonalen Lebens bestanden, bei der Geburt aber längst beseitigt waren, während die Entwicklungsstörung, die sie veranlaßt hatten, noch fortbestand. Das ist auch ein Erklärungsversuch, bei dem man sich eigentlich schwer einen sicheren Grund denken kann; was sollte denn in allen Fällen von Urachuspersistenz für ein Hindernis in frühester Fötalperiode bestanden haben, das nachher wieder ganz von selbst geschwunden wäre?

Ehe ich des weiteren auf Diagnose und Therapie der Urachus-

fistel eingehe, möchte ich in Kürze die Krankengeschichte eines Falles aus der Königsberger Klinik mitteilen, der sich auf das Thema bezieht und Gelegenheit gab, das Verhalten des Urachus und ins-

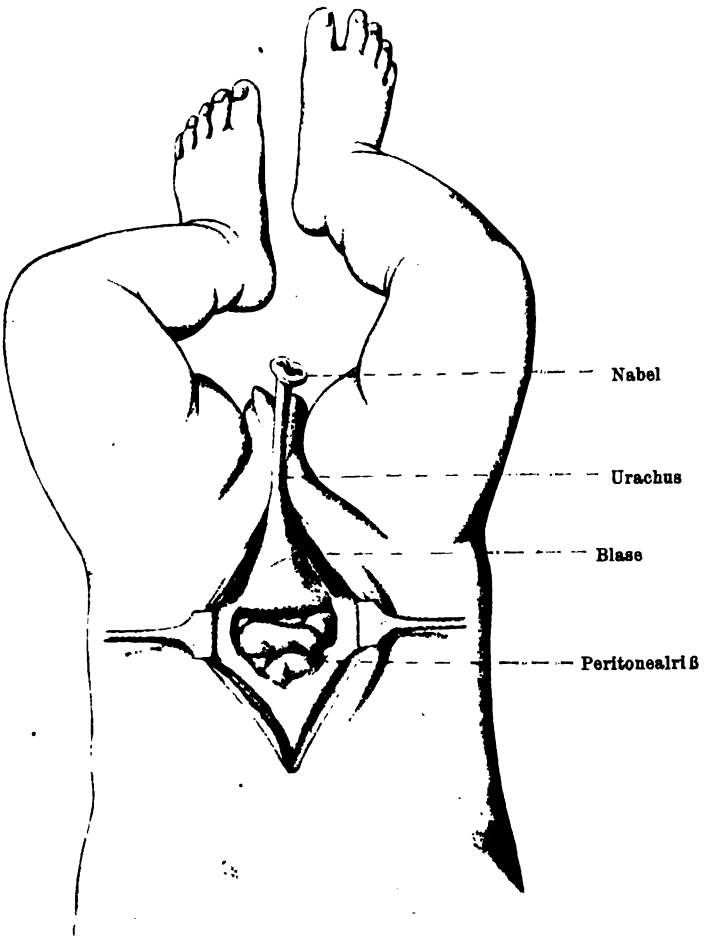

Fig. 1.

besondere auch der Blase zu prüfen und die Übereinstimmung mit dem eben Gesagten zu erweisen.

Fritz R., 6 Mon. alt, Familienanamnese ohne Belang. Pat. soll bisher nicht ernstlich krank gewesen, aber wegen eines „Nabelbruches" in ärztlicher Behandlung gewesen sein.

Seit einigen Wochen bemerken die Eltern ein Hervorsickern von klarer Flüssigkeit aus dem Nabel. Ob dies schon seit der Geburt der Fall war, können sie nicht angeben.

Sonst völlig gesundes und normal gebildetes Kind. Der Nabelring ist völlig geschlossen, ein Bruch augenblicklich nicht nachzuweisen. Dagegen sickert tropfenweise eine klare, ganz schwach sauer reagierende Flüssigkeit aus dem Nabel hervor.

Nach Injektion einer Pravazspritze voll 4 proz. Indig.-Karminlösung in einen Glutäus wird sowohl der durch den Penis entleerte Urin, als auch die aus dem Nabel hervortropfende Flüssigkeit tiefblau.

Es besteht eine Phimose, die aber Urinieren in ziemlich kräftigem Strahl gestattet.

Operation 18. VII. 1906 (Professor Lexer). In Beckenhochlagerung Umschneiden des Nabels und Verlängerung des Schnittes bis fingerbreit oberhalb der Symphyse. Der den Nabel umkreisende Schnitt wird vertieft und auf dieselbe Weise allmählich der ganze fühlbare Strang, der von ihm ausgeht, bis zum Blasenscheitel herauspräpariert. Auf der Hinterseite des Stranges reißt dabei das außerordentlich dünne Peritoneum ein. Man sieht dann an dem hochgehobenen Strang jederseits nach unten divergierend die Ligg. vesico-umbilicalia lateralia ziehen, die dicht am Nabel durchschnitten werden und auf der Hinterseite nach oben ziehend die obliterierte Nabelvene, die unterbunden und ebenfalls durchschnitten wird. Durch den zipfelförmig ausgezogenen und in den Strang auslaufenden Blasenscheitel wird nun eine fortlaufende Matratzennaht gelegt und das Blasenlumen auf diese Weise verschlossen. Darauf wird der Strang abgetragen und der Blasenstumpf doppelt übernäht. Da das außerordentlich zarte Peritoneum sich nicht nähen läßt, wird es mit den Recti zusammengefaßt und geschlossen. Jodoformtampon auf die Blasenwunde, Hautnaht. Im Anschluß daran wird noch die Operation der Phimose ausgeführt. Reaktionslose Heilung der Blasenwunde.

Pat. wird am 8. VIII. geheilt entlassen.

Bezüglich der Diagnose, ob es sich wirklich um eine Urinfistel und nicht etwa um ein Meckelsches Divertikel handelt, können Schwierigkeiten bestehen. Es empfiehlt sich also sehr, in zweifelhaften Fällen genauen chemischen Nachweis zu liefern, daß die aus dem Nabel tropfende Flüssigkeit auch wirklich Urin ist. Die Wichtigkeit dieser Untersuchung ist besonders von Prof. Lexer betont worden.

In dem von uns beobachteten Fall hat sich ein anderes Mittel als sehr einfach und zweckmäßig erwiesen, die Urinnatur der Flüssigkeit klarzustellen, die ich wegen ihrer Einfachheit in solchen Fällen ganz besonders empfehlen möchte, das ist die Injektion von Indigkarmin. Eine Pravazspritze voll 4 proz. Lösung der genannten Flüssigkeit in einen Glutäus eingespritzt, läßt sofort die aus dem Nabel sickernde Flüssigkeit tiefblau werden, wenn es sich um Urin handelt.

Ich wende mich nun der Therapie zu, die in hochgradigen Fällen nur eine operative sein kann, und nach den heutigen Anschauungen eine radikale sein muß. Den Heilungen von Urinfisteln nach Operation von Phimosen lag sicher ein sehr enger Urachus zugrunde, der also erst im späteren Embryonalleben stehen blieb, und nun nur durch das wirkliche Urinentleerungshindernis offen gehalten wurde. Nach dessen Beseitigung konnte er sich leicht wenigstens partiell wieder schließen. Ein wirklich weiter Urachuskanal wird niemals durch eine Phimosenoperation zum Verschluß zu bringen sein. Ich übergehe die vielerlei angegebenen unvollkommenen Verfahren, um mich nur mit der radikalen Operationsmethode zu befassen.

Anknüpfend an den ersten, von Bramann unternommenen Versuch einer radikalen operativen Behandlung der Urachusfistel hat Lexer 1898 als der erste die Exstirpation des Urachus mit Wegnahme des spitz ausgezogenen Blasenscheitels veröffentlicht und auf Grund eines geheilten Falles empfohlen. 2 Jahre später wurde von Jahn über die gleiche Operation berichtet, die v. Mikulicz fast gleichzeitig mit Lexer ausgeführt hatte. Die Operation besteht also kurz wiederholt in der totalen Ausschneidung von Nabel und Urachusstrang, wobei besonderer Wert darauf gelegt wird, den spitz ausgezogenen Blasenscheitel mitzunehmen. Man schafft auf diese Weise die günstigsten Verhältnisse zur Naht und Heilung der Blasenwunde.

In neuerer Zeit ist dann noch eine etwas abgeänderte, im Prinzip aber doch ähnliche Operation von Croßfield beschrieben. Derselbe macht eine quere Incision oberhalb der Symphyse, so daß nach Auseinanderziehen der Recti die Blase gut sichtbar wird. Die Trennung der Recti wird dann nach aufwärts bis zum Peritonealumschlag verlängert. Der darauf frei präparierte Urachus wird nun von der Blase abgeklemmt, unterbunden und durchschnitten, der Urachusstumpf darauf in die Blase invaginiert wie der Appendixstumpf in das Cöcum, während das umbilicale Ende durch die Muskeln gezogen und subkutan versorgt wird.

Zweifellos schafft die eben genannte Operation nicht so günstige Heilungsbedingungen, weil bei ihr das umbilicale Ende des Urachus nicht mit entfernt wird, das doch von außen her infiziert sein kann, als die von uns und anderen jetzt mehrfach geübte Methode der totalen Exstirpation. Immerhin gestattet sie wohl eher eine Verletzung des Peritoneums auszuschließen, die wenigstens bei kleinen Kindern sonst kaum zu umgehen sein dürfte, bei denen das äußerst zarte Peritoneum parietale wie Spinnweben bei dem geringsten Zug schon einreißt. Irgendwelche Nachteile sollen dabei natürlich nicht entstehen.

Es erübrigt sich, nun noch auf den Befund, den wir gelegent-

lich der Operation unseres Falles aufnehmen konnten, genauer einzugehen.

Das durch Exstirpation gewonnene Präparat enthält also den ganzen Nabel, den Urachusstrang und die Spitze des Blasenscheitels. Es würde einen etwa 7 cm langen Strang darstellen, mit einem zentral verlaufenden, die ganze Länge des Stranges durchziehenden Kanal mit durchschnittlich etwa 2 mm im Durchmesser haltender Lichtung. Nach der äußeren Hautbedeckung zu und etwa $1^1/_2$ cm von ihr entfernt wird das Lumen weiter und gestaltet sich ganz allmählich ohne makroskopisch sichtbare Grenze trichterförmig und geht ebenso unmerklich in die äußere Haut über.

Ganz das gleiche Verhalten zeigt das blasenwärts gerichtete Ende. Auch hier ganz allmählich zunehmende trichterförmige Erweiterung und unmerkliches Übergehen in die Schleimhaut der Blase. Es findet sich hier nirgends eine Spur der von anderen Autoren beschriebenen Schleimhautfalten oder Klappen, die einen gewissen Abschluß gegen das Lumen der Blase darstellen könnten.

Es handelt sich also um einen verhältnismäßig recht ansehnlichen Urachusrest, von dem man annehmen kann, daß er im späteren Leben sich kaum geschlossen haben würde, und der sicher seit früher Fötalperiode bestanden hat. Wenn auch die Angaben der Eltern keine sicheren Anhaltspunkte für kongenitales Vorhandensein ergeben haben, kann man das doch ohne weiteres annehmen. Es konnten ja leichte Verklebungen an der Nabelöffnung bestehen und da ein Hindernis für die Urinentleerung nicht in hochgradiger Weise vorhanden war, so liegt auch kein Grund vor, daß die Nabelfistel sich früher geöffnet haben müßte. Daß das Hindernis nicht irgendwie ins Gewicht fallend war, geht ohne weiteres daraus hervor, daß manchmal tagelang kein Urin aus dem Nabel sickerte und auch durch Druck auf die Blase nicht zu erhalten war.

Zugleich liefert also der Fall einen weiteren Beweis für meine Behauptung von der kongenital entstandenen Hemmungsmißbildung, denn die Phimose, durch die der Urin in ziemlich kräftigem Strahl entleert werden konnte, war ganz bestimmt nicht imstande, einen Urachus von so beträchtlichen Dimensionen zu erzeugen, sondern der war eben bereits vorhanden.

Die mikroskopische Untersuchung lieferte ein Resultat, das mit dem von früheren Untersuchern, wie Luschka, Suchannek und Wutz gefundenen vollständig übereinstimmt. Das Innere des Ganges ist mit einem überall sehr deutlich mehrschichtigen (meist dreischichtigen) Plattenepithel ausgekleidet, das im allgemeinen, namentlich in seiner obersten Zellenlage etwas höher als in der Blase erscheint, und nach dem Blasenscheitel zu entsprechend dem makroskopischen Befund ganz unmerklich und allmählich etwas flacher werdend ins Blasenepithel übergeht.

Entsprechendes Verhalten findet sich nabelwärts. Ganz allmählich wird die Epithellage noch dicker, ihre innere Grenze wird unregelmäßiger, bis sie in Form von Zapfen wie bei der äußeren Haut in die folgende Bindegewebsschicht einspringt. Ich betone nochmals, daß ich die innere Lichtung überall gleichmäßig weit gefunden habe, nirgends Verengerungen oder Wucherungen des den Epithelschlauch umgebenden Bindegewebes, welche in Gestalt von Septen in das Lumen vordringen. Suchannek sagt von letzteren, daß sie bei der Metamorphose des Urachus keine unwichtige Rolle spielen; er schreibt ihnen also zum Teil jedenfalls einen unterstützenden Einfluß für die beginnende Verödung des Harnstranges zu. Das Fehlen dieser Befunde spricht immer wieder für frühzeitiges Stehenbleiben der Entwicklung und zugleich dafür, daß ein Verschluß im späteren Leben in unserem Falle nicht zu erwarten gewesen wäre.

Im Anschluß an das eben Gesagte bin ich in der Lage, noch über ein zweites hierher gehöriges Präparat zu berichten, das durch Sektion gewonnen werden konnte. Die Krankengeschichte des Falles ist folgende:

Kurt B., 1 Tag alt. Das sonst normal entwickelte Kind läßt an der Glans penis nichts von einer Harnröhrenöffnung erblicken. Die Blase erscheint nicht besonders stark gefüllt.

Bei der sofort in der Poliklinik vorgenommenen Operation wird der Penis an seiner Unterseite Schnitt für Schnitt an der Glans beginnend gespalten, ohne daß die Spur einer Urethra sichtbar wird. Nach längerem vergeblichen Suchen wird am Damm eingegangen, der ganze Bulbus freigelegt und genau abgesucht. Aber auch hier gelingt es nicht, eine Urethra zu finden. Es wird die Dammwunde offen gelassen und zunächst weiter beobachtet.

Die Windeln sind einige Stunden später feucht; Einspritzen von etwas Indigkarmin in die Glutäen ergibt aber keine deutliche Blaufärbung.

Im weiteren Verlauf sind die Windeln dauernd feucht, trotzdem gelingt es nicht, in der mit Haken auseinandergehaltenen Dammwunde makroskopisch ein Lumen zu sehen, aus dem der Urin sich entleert. Die Blase ist nie als besonders gefüllt nachzuweisen. Nabelschnurrest trocken.

Nach 14 Tagen starb das Kind unter allmählich zunehmender Schwäche.

Die Sektion ergab an den Urinwegen folgende Verhältnisse, die durch die beigefügte, etwas schematische Skizze der Blase erläutert werden. Es war möglich, die ganze Blase mitsamt Urachus einerseits und dem Rest der Urethra andererseits herauszupräparieren, und so ein ganz vollständiges Präparat in toto zu erhalten.

Wie die Fig. 2 zeigt, bot die Blase ganz das typische Bild dar, auf welches ich vorher hinwies. Die Blase selbst ist also als ein spindelig gestalteter Schlauch zu bezeichnen, von insgesamt nicht ganz 4 cm Höhe. An der breitesten Stelle mißt sie nur etwa 2 cm im Durchmesser. Die Wände sind sehr dick, besonders nach dem Fundus zu. Durch die stark in Längsfalten gelegte Schleimhaut wird das Lumen noch mehr verengt. Die Ureteren münden an normaler Stelle; seitlich ziehen die Ligg. umbilicalia lateralia als dünne Stränge in die Höhe. Dem spitz zulaufenden

Blasenscheitel sitzt nun ein zunächst weiteres Rohr auf von 1,8 cm Länge und einem seine ganze Länge durchziehenden Kanal von etwa $^1/_2$ mm Weite. Dieser Kanal geht, wie im vorigen Fall, ganz allmählich aus dem trichterförmig in ihn auslaufenden Blasenscheitel hervor. Irgendwelche Verengerung oder Faltenbildung kann ich am Übergang von Blase zum Kanal nicht auffinden. Der eben genannte, etwas kräftigere Urachusanteil ist etwa 6 mm dick und ihm sitzt nun unter deutlichem Absatz der Rest des Urachus auf, der bis zum Nabel eine Länge von 3,2 cm bei einer Stärke von etwa 2 mm Durchmesser besitzt. Auch ihn durchzieht in seiner ganzen Länge ein Epithelrohr bis zum Nabel, an welchem es sich nach außen öffnet. Die Weite desselben ist allerdings sehr viel geringer, sie mag höchstens $^1/_{10}$ mm betragen, so daß man mit bloßem Auge das Lumen kaum mehr gewahrt, doch ist ein solches, wie Serienschnitte erwiesen, überall in gleicher Deutlichkeit nachzuweisen. Der Übergang von dem dickeren Abschnitt des Urachus in den dünneren vollzieht sich innerhalb seines Lumens ganz allmählich; hier ist nichts von dem scharfen Absatz, der äußerlich makroskopisch beide Teile trennt, wahrzunehmen. Die Innenwand ist auch in diesem Fall von einem sehr deutlichen, etwa kubischen Epithel ausgekleidet, das dem Bindegewebe in einer Schicht von 4 bis 5 Lagen aufsitzt. Stellenweise wird die Schicht so hoch, daß das Lumen bis auf eine minimale zentrale Öffnung fast verschwindet. Die oberste Epithellage nimmt dabei fast zylindrischen Charakter an, so hoch wird sie. Im Querschnitt erscheint hier das Urachuslumen überall genau kreisförmig, nirgends finden sich in die Höhle vorspringende Falten oder Leisten.

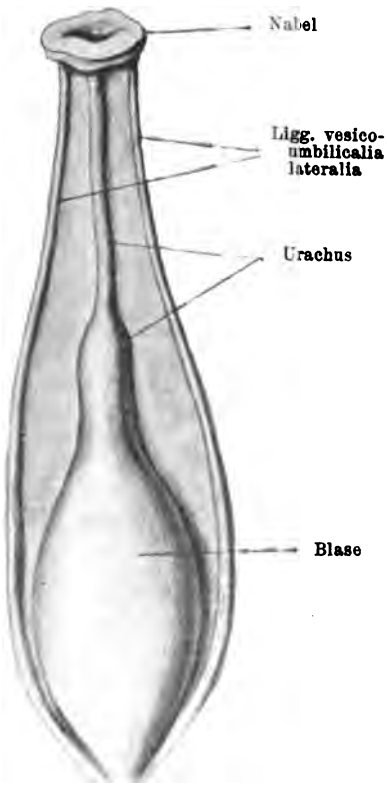

Fig. 2.

Über das Verhalten der Urethra ergab die Sektion folgende Aufschlüsse. Beim Austritt aus der Blase in normaler Stärke vorhanden, nimmt sie beim Eintritt in den Bulbus einen exzentrischen Verlauf und liegt in dessen linker Hälfte. Bei Gelegenheit der Urethrotomia externa wurde sie angeschnitten, aber nur ganz wenig, so daß das Lumen kaum makroskopisch sichtbar war. Es hat aber genügt, den Urin entleeren zu lassen.

Die Urethra verläuft dann weiter exzentrisch und hört als blind

endigendes Bindegewebsfädchen etwa 2 cm unterhalb der Spitze der Eichel auf. Ihr Lumen ist schon ein Stück vorher fast völlig aufgehoben. Der exzentrische Verlauf des dünnen Stranges ist schuld daran, daß die Urethra innerhalb des Penis nicht gefunden wurde.

Der mitgeteilte Fall reiht sich also den ziemlich seltenen Beobachtungen von Defekt der Urethra glandis in Verbindung mit einem mehr oder weniger langen Abschnitt der Pars cavernosa an, die in Parallele mit der Atresia ani et recti zu setzen ist. Kaufmann konnte 1886 von dieser Bildungsanomalie 11 Fälle zusammenstellen, in deren Beschreibungen jedoch nur spärliche Angaben über die vorhandenen Veränderungen enthalten sind.

Als besondere Eigentümlichkeit kommt bei unserem Fall noch die exzentrische Lage der Urethra und ihres peripher blind endigenden bindegewebigen Abschnittes hinzu, die ihr Auffinden illusorisch machte. Trotzdem wurde sie bei der Urethrotomie verletzt, und damit dem Urin Abfluß verschafft, so daß der Gefahr der Harnstauung vorgebeugt war.

Ich bin nun überzeugt, daß die letztere gar nicht in Betracht gekommen wäre infolge der embryonalen Verhältnisse der Blase und des Urachus. Nach Abfall der Nabelschnur, die im übrigen keinerlei auffällige Anomalien aufwies, hätte sich zweifellos der Urin seinen Ausweg durch den offen gebliebenen Nabel gesucht. Gerade dieser Fall bietet anscheinend wieder eine gute Handhabe für die Annahme der Entstehung der Urachusfistel als Folge des Hindernisses in der Urinentleerung. Es ist ja wohl verlockend, anzunehmen, daß der angestaute Urin in der Blase sich einen Ausweg suchte, und sein Druck alte, bereits offen gewesene Bahnen langsam wieder öffnete. Aber in unserem Falle war die Blase gar nicht besonders stark gefüllt, es lag gar keine Harnstauung vor. Übrigens wissen wir erst sehr wenig über die offenbar stark schwankende Urinsekretion des Fötus, insbesondere über den Beginn der funktionellen Tätigkeit der Urethra.

Ich glaube, daß man auch hier gezwungen ist, mit aller Entschiedenheit für die Entstehung der Urachusanomalie als embryonale Entwicklungshemmung einzutreten. Ja noch mehr, man könnte auf die Idee kommen, daß auch die Defektbildung der Urethra selbst eine Folge des gleichen auch auf sie einwirkenden amniogenen Traumas, welches wir vorn annahmen, gewesen ist. Dieser Gedanke mag ja vielleicht manchem etwas phantastisch klingen, aber ich meine, vorstellen könnte man sich doch ganz gut, daß der Zug des Amnion nicht nur auf Urachus und Blase einwirkte, sondern auch

auf die noch weiter unten gelegenen Abschnitte, die Urethra, so daß sie in ihrem Wachstum nach vorne hin eine Hemmung erfuhr. Vielleicht mag normalerweise dieses Vorwachsen der Urethra zugleich ein Reiz für die ihr entgegenwachsende Urethra glandis bilden, die bekanntlich als Einstülpung des Hornblattes von außen her entsteht. Dieser Reiz blieb hier aus, also unterblieb vielleicht die Bildung der Eichelharnröhre aus eben diesem Grunde.

Literaturverzeichnis.

1. Mériel, Les dérivés pathologiques de l'ouraque. Gaz. des hôp. 1901 Nr. 20.
2. Kirmisson, Die chirurgischen Krankheiten angeborenen Ursprungs. 1899. S. 179.
3. Lexer, Über die Behandlung der Urachusfistel. Arch. f. klin. Chirurgie, Bd. 57, S. 73.
4. Méry, vgl. Gurlt. Arch. f. klin. Chirurgie, Bd. 8, S. 602.
5. Jahn, Über Urachusfisteln. Beiträge zur klin. Chirurgie, Bd. 26, S. 323.
6. v. Bramann, Zwei Fälle von offenem Urachus bei Erwachsenen. Archiv f. klin. Chirurgie, Bd. 36, S. 996.
7. Crossfield, The radical cure of patent urachus. The Lancet 1904, 27. Aug.
8. Kaufmann, Verletzungen und Krankheiten der Harnröhre und des Penis. Deutsche Chirurgie, Lief. 50a. 1886.

Weitere Literatur bei Ledderhose. Die chirurgischen Erkrankungen der Bauchdecken. Deutsche Chirurgie, Lief. 45b. 1890.

XXII.

Über chronische interstitielle Pankreatitis.

Von

Dr. **A. Martina** in Graz.

Bald (Ende 1907) wird ein Vierteljahrhundert verflossen sein, seitdem Gussenbauer durch die erste glückliche Operation einer Pankreascyste der Chirurgie ein neues und, wie es sich später herausstellen sollte, fruchtbares Arbeitsfeld erschloß. Gehemmt durch diagnostische und technische Schwierigkeiten, die trotz des gewaltigen Aufschwungs der Chirurgie auch bis in die jüngste Zeit nicht gänzlich zu beseitigen waren und der Ausdehnung der operativen Tätigkeit auf die verschiedenen Krankheitsformen der Bauchspeicheldrüse im Gegensatze zu anderen Organen nur langsamen Fortschritt gestatteten, betraten die Chirurgen erst zögernd den unbekannten Boden und nahmen zunächst aus der bis dahin unangetasteten Domäne der inneren Medizin die ihren Bemühungen am meisten Erfolg versprechende Erkrankung des Pankreas, die Cysten, für sich in Anspruch. Ein Zeitraum von fast 10 Jahren verstrich seit diesen ersten Anfängen, bis sich die Chirurgie an andere Affektionen der Bauchspeicheldrüse (Verletzungen, Neubildungen und akute Entzündungen) heranwagte. Ein dankbares Feld für operative Eingriffe bildeten die Verletzungen, deren Behandlung bereits schöne Erfolge schuf. Dagegen ist die Chirurgie in der Therapie der bösartigen Geschwülste nicht viel über die ersten Versuche hinausgekommen und muß sich vorläufig mit wenigen Errungenschaften bescheiden, die angesichts der großen Gefahren für den Kranken nicht leicht zur Nachahmung aneifern dürften. Trotzdem steht zu erwarten, daß die Zukunft auch in dieser Richtung weitere Fortschritte bringen wird, zumal wenn sich die Erfahrung immer häufiger bestätigen sollte, daß die Neoplasmen öfter und lange nur auf Teile der Drüse beschränkt bleiben. Nur wenn

das ganze Pankreas ergriffen ist, ist die chirurgische Behandlung aussichtslos, solange noch das Problem nach dem Ersatz des lebenswichtigen Organismus ungelöst ist; daß sich dieser nur auf die innere Sekretion zu beziehen braucht, da die äußere von anderen Organen vollkommen ersetzt werden kann, ist mehr als wahrscheinlich. Um so aussichtsvoller verspricht die operative Behandlung gewisser akuter Veränderungen des Pankreas (Pankreasapoplexie und Pancreatitis acuta), zu werden, die häufig gleich anfangs oder nach vorausgehenden, harmlos aussehenden Prodromalerscheinungen einen äußerst stürmischen Verlauf nehmen und meist in kurzer Zeit zum Tode führen können. Ungewollt machte anfangs die Chirurgie mit diesen Krankheitsformen, die öfter unter dem Bilde eines akuten Darmverschlusses sich darboten und unter dieser Diagnose zur Behandlung kamen, Bekanntschaft und suchte, erst schüchtern, später immer bestimmter Abhilfe gegen ein Leiden zu schaffen, gegen das sich die interne Therapie ohnmächtig erwies, dessen Heilung der Laune der Natur überlassen werden mußte. Mit Eifer ging die Chirurgie daran, in dem ihr neuen Gebiete feste Wurzel zu fassen und durch häufige Änderung und Anpassung des operativen Verfahrens an vorausgegangene Erfahrungen die Resultate möglichst zu bessern. Es ist kaum zuviel gesagt, daß die in den letzten Jahren erzielten günstigen Erfolge die anfangs gehegten Erwartungen übertreffen; sie sichern der Chirurgie für immer ein Arbeitsfeld, das wegen der vielen Schwierigkeiten wenig hoffnungsreich betreten wurde.

In einem merkwürdigen Gegensatz zu diesen zielbewußten und energischen Bestrebungen in der Behandlung der akuten Entzündungen steht die durch lange Zeit beobachtete, fast völlige Teilnahmslosigkeit gegenüber den chronischen. Die Ursache dieses Kontrastes liegt darin, daß die akuten Veränderungen im Pankreas sich in den Fällen, wo sie Gegenstand chirurgischer Behandlung werden, nach außen hin unter derart stürmischen und beängstigenden Erscheinungen äußern, daß sie das lebhafte Interesse der Chirurgen in Anspruch nahmen; die Verwüstungen, bald näher, bald ferner dem erkrankten Organ, führten nach gemachtem Bauchschnitt selbst den Unkundigen meist auf die richtige Spur, wenigstens bedarf es keiner großen Erfahrung, meist genügt ein Fall, um das wenn auch nicht eindeutige, immerhin eigenartige Krankheitsbild dem Gedächtnis einzuprägen und bei nächster Gelegenheit richtig zu diagnostizieren oder doch an die Möglichkeit einer derartigen Affektion zu denken. Nicht so war es bei den chronischen Ent-

zündungen. Sie verursachen meist ein lang andauerndes Leiden, das langsam, wenn es nicht von plötzlich auftretenden akuten Erscheinungen beendet wird, in den nicht zum Stillstand gekommenen oder rückbildungsfähigen Fällen unter zunehmendem Siechtum und hochgradiger Abmagerung zum Tode führt, eine Erkrankung, die entsprechend ihren wenig alarmierenden Äußerungen und dem trägen Verlauf somit wenig geeignet war, die Aufmerksamkeit der Chirurgen auf sich zu lenken. Vor allem fehlte es an einem brauchbaren Symptomenkomplex, der die Diagnose ermöglicht oder doch wahrscheinlich gemacht hätte. Die pathologische Anatomie, der wir teilweise die Erschließung der Ätiologie und die Kenntnis der histologischen Veränderungen verdanken, konnte außer der Kontrolle der Diagnose nicht von großem Nutzen sein, die interne Medizin machte trotz angestrengter Bemühungen, den wegen der schwierigen topographischen Verhältnisse oft unverläßlichen, physikalischen Befund durch die Entdeckung von bestimmten Störungen in dem Chemismus der Ausscheidungsprodukte zu sichern, welche Bestrebungen leider nicht den gewünschten Erfolg hatten, nur mäßige Fortschritte. So blieb es auf diesem so wenig durchforschten Gebiete der Chirurgie vorbehalten, als Mittel anderer Disziplinen bahnbrechend zu wirken und wichtige Entdeckungen betreffs der Ätiologie und Therapie zu machen, an dem Ausbau der Diagnostik sich verdienstvoll zu beteiligen. Auffallenderweise blieb den Chirurgen trotz der häufigen Gelegenheit, bei Bauchoperationen sich von dem Zustand des Pankreas zu überzeugen, die Krankheit lange genug verborgen — die versteckte Lage des Organs und die Besorgnis, wegen böser Folgen mit ihm mehr als nötig in Berührung zu kommen, mögen schuld daran gewesen sein. Hemmend wirkte auch der Umstand, daß die bösartigen Neubildungen, besonders der Krebs, genau dieselben Veränderungen machen können wie die chronischen Entzündungen. Daher wurden die zuerst beobachteten Vergrößerungen des Pankreas als maligne Tumoren angesprochen und die Bauchhöhle angesichts der technischen Schwierigkeiten, die sich einer gründlichen Exstirpation der vermeintlichen Geschwulst entgegenstellten, entweder unverrichteter Dinge oder nach entlastenden Operationen an den durch das vergrößerte Pankreas komprimierten Nachbarorganen (Gallensystem, Magen, Duodenum, Pylorus) geschlossen. Erst die auffallende Besserung oder selbst vollkommene Heilung, die bald schneller, bald langsamer nach diesen Operationen eintrat und jahrelang anhielt, nötigte den Operateur, die ursprüngliche Diagnose aufzugeben und eine gutartige, chronische

Entzündung der Bauchspeicheldrüse anzunehmen. Seitdem die Chirurgen darauf aufmerksam wurden, konnten sie durch genaue histologische Untersuchungen von Probeexzisionen sowie einiger zur Sektion gelangter Fälle den nötigen Beweis für die Richtigkeit ihrer Annahme erbringen. Riedel gebührt das Verdienst, unter den Chirurgen zuerst besonders auf dieses Krankheitsbild hingewiesen zu haben. Er teilte drei Fälle mit, die unter der bestimmten oder vermuteten Diagnose von Gallensteinleiden zur Operation kamen; nach gemachtem Bauchschnitt fand sich außerdem eine derbe Vergrößerung am Pankreaskopf, die Riedel als eisenharten Tumor beschreibt. In der Voraussetzung einer malignen Neubildung wurde im ersten Fall das Abdomen nach palliativer Operation (Cholecystenterostomie) zur Entlastung des komprimierten Choledochus geschlossen. Zur Überraschung trat vollständige Heilung ein, die jahrelang fortbestand; im zweiten Fall konnte während der Operation vermutungsweise die Diagnose einer chronischen Pankreatitis gestellt werden, die durch den weiteren Verlauf bestätigt wurde. ebenso im dritten Fall, der zur Sektion kam und bei dem die Diagnose durch die histologische Untersuchung gesichert wurde. Gleich diesen Beobachtungen wurden viele der folgenden (Körte, v. Mikulicz, Mayo Robson, Owen, Kehr u. a.) zufällig anläßlich von Gallensteinoperationen gemacht. Wie nämlich schon von Riedel betont wurde, sind die Erkrankungen an den Gallenwegen einer der wichtigsten ätiologischen Ursachen für die Entstehung der chronischen Entzündungen des Pankreas; daher steht auch die Erweiterung und Vertiefung unserer Kenntnisse über diese Krankheit mit dem Aufschwung der Gallensteinchirurgie in innigem Zusammenhang. Im Gegensatz zu anderen Gebieten der Chirurgie vermissen wir jedoch hier den raschen, sprunghaften Fortschritt. Die Beobachtungen blieben anfangs spärlich, die Diagnostik hatte wenig Gewinn und entwickelte sich langsam über die ersten Anfänge, die Therapie schwankte unentschlossen zwischen strengem Konservatismus (Probelaparotomie) und verschiedenen vorbeugenden Maßnahmen an den Nachbarorganen, hauptsächlich den Gallenwegen (Ableitung der Galle in den Darm oder nach außen), so daß Körte sich bei der Besprechung der chronischen Pankreatitis vor 8 Jahren folgendermaßen äußerte:

„Unsere Kenntnisse über die chronischen Entzündungen der Bauchspeicheldrüse stehen, was die klinische Seite betrifft, noch sehr im Anfang."

Seitdem ist auch auf diesem Gebiete ein erfreulicher Fortschritt

zu verzeichnen. Besonders hat sich Mayo Robson, der schon 51 Fälle von chronischer Pankreatitis behandelte, um den Ausbau der Diagnose und um die Therapie hervorragende Verdienste erworben. Trotzdem wird es noch vieler Bemühungen bedürfen, dieses Krankheitsbild in Erkennung und Behandlung mit wünschenswerter Schärfe zu umschreiben, zumal die Erfahrungen des Einzelnen naturgemäß nicht groß sind. In diesem Sinne sind alle Mitteilungen von Interesse, die geeignet sind, die Entwicklung dieses Gebietes zu fördern, wie folgender Fall, bei dem zum ersten Male mit Absicht ein neuer Weg zur Behandlung betreten wurde.

Die Krankengeschichte ist folgende:

A. B., 33jährige Frau, hat drei gesunde Kinder geboren. Früher war sie stets gesund. Seit 4 Jahren ist Patientin nach ihrer Meinung magenleidend. Die Krankheit begann während der ersten Gravidität. Im achten Monat derselben traten ganz plötzlich heftige Schmerzen in der Magengegend, besonders links von der Mittellinie, auf, die manchmal eine sehr große Intensität erreichten. Erbrechen bestand nicht. Nach der Geburt des Kindes sistierten die Schmerzen, und trat eine längere Pause im Verlauf der Krankheit ein. Während eines ganzen Jahres nach der ersten Entbindung fühlte sich die Frau wohl. In der zweiten Gravidität wiederholte sich das Leiden in derselben Weise. Eigentümlich war, daß der Appetit in den ersten Jahren der Erkrankung trotz der heftigen Schmerzen keineswegs gestört war. Pat. wußte genau, welche Speisen sie vertrage. Fette und Mehlspeisen riefen regelmäßig, saure und gewürzte häufig Beschwerden hervor. Seit der zweiten Schwangerschaft nahm die Krankheit stetig an Intensität zu. Die Schmerzen blieben fast konstant an derselben Stelle unter dem linken Rippenbogen lokalisiert. Pat. bezeichnete die Schmerzen als äußerst heftig, stechend, bohrend. Während diese im nüchternen Zustand noch erträglich waren, steigerten sie sich einige Zeit nach der Nahrungsaufnahme, wie Pat. bestimmt versichert, derart, daß Pat. trotz vorhandenen Hungergefühles aus Furcht vor den Schmerzen immer weniger zu sich nahm, so daß sie sich in der letzten Zeit wegen der steigernden Intensität der Schmerzen mit $^1/_2$ Liter gekochter Milch täglich begnügte. Die Schmerzen waren nach den Mahlzeiten so heftig, daß nicht einmal der Druck der Rockbänder in der Magengegend vertragen wurde. Zeitweise strahlten die Schmerzen in den Rücken, in der Höhe des 11. und 12. Brustwirbels, links neben der Wirbelsäule, selten in die linke Schulter aus.

Während in der ersten Zeit der Erkrankung das Allgemeinbefinden wenig beeinträchtigt war, magerte Pat. besonders in der letzten Zeit wegen der geringen Nahrungsaufnahme bedeutend ab, so daß sie im Verlauf ihrer Krankheit über 15 kg verlor. Pat. wurde auch zu leichten häuslichen Arbeiten unfähig. Erbrechen trat auch später nie auf. Der Stuhl war entsprechend der mangelhaften Ernährung alle 3—4 Tage. Pat. bemerkte an demselben nie eine auffallende Färbung. Urinmenge eher geringer als normal.

Pat. wurde mehrere Jahre wegen ihres angeblichen Magenleidens behandelt, ohne daß indes eine Änderung eintrat. Auch eine zweimal durchgeführte Ulcuskur hatte nicht den geringsten Erfolg.

Status praesens: Sehr stark abgemagerte, mittelgroße Frau von kräftigem Knochenbau. Die Haut, sowie die sichtbaren Schleimhäute sind auffallend blaß, Zunge etwas belegt, Foetor ex ore. Die Untersuchung der Thoraxorgane ergibt nichts Krankhaftes. Das Abdomen ist, dem Epigastrium entsprechend, etwas eingezogen, die Unterbauchgegend leicht vorgewölbt. Die Einziehung des Epigastrium ist bedingt durch eine intensive Kontraktion der entsprechenden Partien der Musc. recti. Bei wiederholter Palpation gewinnt man den bestimmten Eindruck, daß die obere Partie des linken Musc. rectus stärker kontrahiert ist, als die entsprechende rechts. Bei längerer Beobachtung, besonders wenn die Musc. recti nach Prießnitzumschlägen oder im Bade erschlafft sind, sieht man bei den äußerst dünnen Bauchdecken im Epigastrium eine quere Verwölbung, links von der Medianlinie gelegen, die deutlich mitgeteilte Pulsation zeigt. Bei der Palpation sind zunächst zwei voneinander unterscheidbare Schmerzpunkte nachweisbar, der eine in der Pylorusgegend, nicht konstant und ohne besondere Intensität, der andere von großer Konstanz und Intensität, zwei Finger breit unter dem linken Rippenbogen, dem Außenrande des linken Musc. rectus entsprechend. Schon zarte Berührung dieser Stelle ruft starke Schmerzäußerung hervor. Bei stärkerer Betastung fühlt man bei leerem Magen eine zwei Finger breite, ziemlich harte, wenig verschiebliche Resistenz von höckriger Oberfläche. Dieselbe verschwindet, wenn man den Magen mit Luft oder Kohlensäure aufbläht, wobei auch die Schmerzhaftigkeit dieser Stelle bei Druck bedeutend nachläßt. Im übrigen Abdomen ist sonst kein auffallender Befund zu erheben. Die Untersuchung des Magensaftes ergab eine geringe Hyperacidität. Der Stuhl sowie der Harn waren frei von krankhaften Bestandteilen, letzterer enthielt keinen Zucker.

Da der lokale Befund auf das Pankreas hinwies, für eine Erkrankung des Magens entgegen der Anamnese keine sicheren Anhaltspunkte gewonnen werden konnten, so wurde die Diagnose auf eine Affektion der Bauchspeicheldrüse gestellt unbestimmbarer Ätiologie, doch jedenfalls gutartiger Natur, nachdem das Leiden schon seit 4 Jahren bestand.

Operation am 12. I. 1904 (Prof. Payr).

In Chloroformnarkose wird das Abdomen in der Mittellinie eröffnet. Der Magen ist normal groß, seine Wandung nicht verdickt, keine Verwachsung mit den Nachbarorganen. Der Pylorus erscheint verdickt, doch ist er bequem für einen Finger durchgängig. An einer Stelle an der Wandung fühlt man einen Knoten, und da mit Rücksicht auf die Anamnese das Vorhandensein einer Ulcusnarbe möglich war, wurde der Pylorus der Länge nach incidiert. Doch erwies sich die Schleimhaut an dieser Stelle vollkommen unverändert, die Verdickung betraf nur die Muskulatur. Die Öffnung im Pylorus wurde mit stumpfen Hacken auseinandergezogen und die Schleimhaut, soweit sie für das Auge zugänglich war, genau abgesucht, ohne eine Veränderung entdecken zu können. Auch der durch den Schlitz ins Mageninnere eingeführte Finger konnte in dem Bereich

der Untersuchung nichts Krankhaftes feststellen. Die Öffnung im Pylorus wurde nach Heineke-v. Mikulicz verschlossen.

Am Pylorus konnte trotz besonders darauf gerichteter Aufmerksamkeit während der ganzen Dauer der Operation nie das geringste Zeichen eines Spasmus wahrgenommen werden, dessen Existenz die Beschwerden der Patientin zum Teil wenigstens hätte begreiflich erscheinen lassen. Die genaueste Revision an den Gallenwegen ergab einen vollkommen negativen Befund. Die Gallenblase war normal groß, von zarter Wandung, ohne eine Verwachsung; die Galle ließ sich leicht in die Gallengänge pressen. Auch diese erwiesen sich als unverändert, ohne Adhäsion, normal weit. Zur Besichtigung der vermuteten krankhaften Stelle am Pankreas wurde das Omentum majus und das Colon transversum emporgeschlagen und im Mesocolon auf stumpfem Wege ein 10 cm langer vertikaler Schlitz gemacht, von dem aus man den Körper und Schwanz des Pankreas übersehen konnte. Die genannten Teile waren in allen ihren Dimensionen bedeutend vergrößert, fühlten sich sehr derb an und besaßen infolge vorspringender Knoten eine höckrige Oberfläche. Das Peritoneum parietale über dem Körper und Schwanz, besonders über ersterem, war sehr verdickt, schwartenartig und haftete der Substanz des Pankreas unverschieblich an. Diese Veränderung am Bauchfell war nur im Bereich der Bauchspeicheldrüse zu finden. Ein Griff auf den nicht sichtbaren Pankreaskopf lehrte, daß auch dieser vergrößert war, wenn auch nicht in demselben Maße wie Körper und Schwanz. Infolge dieses Befundes wurde eine chronische Entzündung des Pankreas mit starker interstitieller Bindegewebswucherung angenommen, wobei der Prozeß auf das benachbarte Bauchfell übergegriffen und zur festen Fixation mit der Bauchspeicheldrüse geführt hatte. Da das Peritoneum über dem Pankreas sehr stark gespannt erschien, so wurde es, soweit dies vom Mesocolonschlitz aus möglich war, d. i. auf eine Strecke von mehr als 10 cm, entlang dem Körper und Schwanz durchtrennt und von der Pankreassubstanz ein Stück weit losgelöst. Die Drüsensubstanz quoll mächtig zwischen den Schnitträndern hervor. Es wäre nicht möglich gewesen, den Schlitz im Peritoneum wieder durch Nähte zu vereinigen. Auf die Pankreassubstanz wurde ein Jodoformdocht gelegt zur Aufsaugung der Sekrete, falls durch die Incision einige Läppchen eröffnet worden wären. Das Abdomen wurde in drei Etagen genäht. Heilung ohne Zwischenfall in 18 Tagen.

Pat. erholte sich rasch von dem Eingriff. Bald stellte sich ein vortrefflicher Appetit ein. Schmerzen traten seit der Operation nie wieder auf.

Eine vor kurzem (2 $^3/_4$ Jahre post op.) erfolgte Aufnahme des Zustandes der Patientin ergab folgendes:

Pat. sieht blühend aus, hat bedeutend an Gewicht zugenommen (von 43 kg auf 65 kg) hat weder bei nüchternem noch bei gefülltem Magen irgendwelche Beschwerden, kann alle Speisen genießen und vermag alle häuslichen Arbeiten ohne Nachteil für ihre Gesundheit zu verrichten. Objektiv ist von einer Vergrößerung des Pankreas nichts mehr nachzuweisen, ein Befund, der teilweise wohl auch durch die dicken Bauchdecken bedingt sein kann.

Aus verschiedenen Gründen erscheint es notwendig, auf die Besprechung des vorliegenden Falles näher einzugehen.

Die Ätiologie ließ sich nicht ermitteln, ähnlich anderen Fällen (Sendler, Barth u. a.), wo die Ursache dunkel blieb. Weder die Anamnese noch der Befund bei der Operation gab in dieser Hinsicht irgendeinen brauchbaren Anhaltspunkt. Von den gewöhnlich als Ursachen angeführten Schädigungen des Organismus war keine aufzufinden oder ließ sich wenigstens eine solche nicht mehr nachweisen. Man kann diese in drei Hauptgruppen scheiden, je nach dem Wege, auf dem sie das Pankreasgewebe nachteilig beeinflussen können. Als allgemeine Noxen wirken von der Blutbahn aus die Syphilis (angeboren und erworben), der Alkohol, die Tuberkulose (Birch-Hirschfeld, Sendler, M. Robson, Aran), möglicherweise auch die Malaria (Martin, Prione). Hierher rechnet man auch die Arteriosklerose, häufig als Folge der Einwirkung der beiden erstgenannten Gifte oder auch selbständig. Sie wirken in indirekter Weise als Reiz von den erkrankten Gefäßen auf das diese umgebende Bindegewebe, ausnahmsweise direkt durch Erzeugung von multiplen, kleinen Blutungen. Auch aus lokalen Zirkulationsstörungen kann eine chronische, interstitielle Pankreatitis entstehen. Cirrhotische Vorgänge in der Leber, die oft genug gemeinsam mit solchen im Pankreas aus gleicher Ursache (Lues, Alkoholismus) vorkommen (Klippel und Lefas, Lando, Steinhaus), können, auch wenn sie anderer Ätiologie sind, durch Stauung im Pfortaderkreislauf eine Bindegewebshyperplasie im Pankreas hervorrufen.

Der zweite Weg zur Infektion ist durch die Ausführungsgänge gegeben. Akute und chronische Erkrankungen des Magens und Duodenum (wobei besonders der Alkohol als lokal schädigendes Moment eine große Rolle spielt), werden als Ursachen angeführt. Daher kann sich die chronische Entzündung der Bauchspeicheldrüse auch an eine akute anschließen. Experimentell gelang es Cl. Bernard, Mouret durch Einspritzung von reizenden Substanzen (Olivenöl) in den Ductus pancreaticus chronische Pankreatitis zu erzeugen. Die häufigste Veranlassung bilden jedoch die Erkrankungen der Gallenwege. Riedel schon machte darauf aufmerksam, daß Steine im Choledochus, aber auch in der Gallenblase allein, chronische Entzündungen, besonders im Kopf hervorbringen. Dasselbe gilt von der Cholangitis. Körte, v. Mikulicz, M. Robson u. a. machten ähnliche Beobachtungen; auch wir teilen dieselben Erfahrungen. Opie wies nach, daß in der Papilla Vateri

eingeklemmte Steine die infizierte Galle in den Ductus pancreaticus übertreten lassen können. Sowohl bei den Erkrankungen des Magendarmkanales als bei denen der Gallenwege erfolgt der Transport der Krankheitserreger vom Choledochus aus auf den Ductus Wirsungianus; bei ersteren wäre noch unter ganz besonderen Verhältnissen der Ductus Santorini als Infektionsweg möglich. Daß Bakterien dabei eine große Rolle spielen, steht außer Frage, nicht wie Riedel meinte, daß die Bildung der von ihm beobachteten eisenharten Tumoren ohne dieselben zustande käme. Der Bindegewebsneubildung im Pankreas geht in diesen Fällen häufig ein Katarrh der Ausführungsgänge voraus. Deshalb können auch Steine in den letzteren, selbst einer katarrhalischen Entzündung ihre Entstehung verdankend, ihrerseits wieder eine chronische Pankreatitis zur Folge haben oder dieselbe unterhalten oder sie akut machen, ähnlich wie im Choledochus eingekeilte Steine dergleichen Veränderungen an der Leber hervorrufen können.

Solche durch Steine hervorgerufene Entzündungen können auf einzelne Teile beschränkt bleiben, sich aber auch auf die ganze Drüse erstrecken (Engel, Elliotson, Curnow). Ähnlich wie in dieser Weise von der Natur wurde experimentell die Atrophie des Pankreas nach chronischer interstitieller Entzündung durch Unterbindung der Ausführungsgänge erzielt (Heidenhain, Ribbert, Senn, Schulze, Ssoboleff u. a.).

Im vorliegenden Falle waren intensivere Störungen an den Gallenwegen bestimmt nicht vorhanden. Natürlicherweise konnte trotz alledem die Entzündung des Pankreas von den Gallenwegen, von einer akuten Cholecystitis, die keine Folgen hinterließ, herstammen; die Anamnese enthielt keinen derartigen Hinweis, auch betraf die Vergrößerung nicht vorzugsweise den Kopf, sondern den Körper. Am wahrscheinlichsten ist noch eine Infektion durch eine Erkrankung des Magendarmkanales, die den Choledochus wenig in Mitleidenschaft zog, wenigstens nur so gering, daß kein Ikterus entstand, der anamnestisch bestimmt in Abrede gestellt wurde, am meisten dagegen den Duct. pancreaticus betraf. Übrigens besteht auch die Möglichkeit, daß die Gallenwege mit der Übertragung des Entzündungsreizes gar nichts zu tun hatten, dieser vielmehr durch einen bestehenden Duct. Santorini vom Duodenum aus auf dem Wege einer Kommunikation mit dem Duct. pancreaticus dem Körper des Pankreas mitgeteilt wurde. Dabei konnte der Kopf an der Entzündung nur geringfügig beteiligt oder diese zur Zeit der Operation bereits im Rückgang begriffen sein. Erkrankt war der Kopf, dem

Tastbefund nach zu beurteilen, ja sicher. Die supponierte Affektion am Magendarmkanal konnte akut sein, die Entzündung erst für das Pankreas chronisch geworden sein oder sie war noch zur Zeit der Operation vorhanden, ohne nachweisbar zu sein. Gegen die Vorstellung, daß die Pankreatitis auf eine Infektion vom Magendarmtrakt aus zurückzuführen sei, könnte ein Befund geltend gemacht werden, der möglicherweise an die dritte Entstehungsart, nämlich fortgeleitet von der Umgebung, denken lassen könnte. Wie schon in der Darstellung der Operationsgeschichte hervorgehoben wurde, war das Peritoneum parietale vor dem vergrößerten Pankreaskörper kapselartig verdickt. Von den von der Nachbarschaft übergreifenden krankhaften Prozessen, die den Pankreaskörper in Mitleidenschaft ziehen können, kommen am meisten Geschwüre, seltener Geschwülste (Cm) des Magens und Duodenum in Betracht. Chronische Geschwüre, die langsam ihren Durchbruch vorbereiten, können zu einer beträchtlichen Verdickung des in den Entzündungsprozeß einbezogenen Peritoneum parietale Anlaß geben. Allein in diesem Falle fanden sich keine Veränderungen am Magen, die Hinterfläche war frei von Verwachsungen und vollkommen glatt. Dadurch wird auch die Annahme hinfällig, daß eine Perforation des Magens aus irgendeinem Grunde in die Bursa oment. stattgefunden hätte. Bei geschlossenem oder rasch verklebendem Foramen Winslowii könnte sich dieses Ereignis vollkommen extraperitoneal abspielen. Unter solcher Voraussetzung wäre die Verdickung des Peritoneum parietale vor dem Pankreas als Wand eines Abszesses erklärlich. Aber auch sonst war an keinem Nachbarorgan (Milz, linke Nebenniere, oberer Pol der linken Niere, retroperitonealen Lymphdrüsen, Wirbelsäule usw.), auch an der als Lückenbüßer gerne verwendeten Appendix eine Veränderung aufzufinden, welche die zirkumskripte Verdickung des Peritoneum verständlich erscheinen ließ. Eine idiopathische Entzündung desselben anzunehmen, läßt sich vom pathol.-anat. Standpunkt aus nicht verteidigen, wiewohl sie als ätiologisches Moment für die chronische Pankreatitis angeführt wird. Demnach bleibt keine andere Möglichkeit, als die Schwartenbildung am Peritoneum auf eine vom Pankreas aus übergreifende, chronische Entzündung zu beziehen (Peripankreatitis), ein Vorgang, der schon dadurch wahrscheinlich wird, weil die Veränderung am Peritoneum nur so weit reichte, als es mit dem Pankreas in Berührung stand. Es fehlt nicht an ähnlichen Beobachtungen. Im Falle Sendler waren ausgedehnte Verwachsungen mit der Hinterseite des Pylorus und dem Duodenum. Analoge Verhältnisse be-

stehen bei cirrhotischen Vorgängen in der Leber und Milz, die auf die Kapsel übergreifen, allerdings unter anderen anatomischen Bedingungen.

Vielleicht ist auch ein Teil der Fälle von chronischer Pankreatitis bei Erkrankungen der Gallenwege auf direktes Übergreifen des entzündlichen Prozesses von dem in seiner Wandung schwer geschädigten Choledochus (Druckusur durch eingekeilten Stein) zurückzuführen. Voraussetzung dafür ist, daß der Choledochus in der Pankreassubstanz verläuft, was nach Zuckerkandl, Haasler häufig, nach v. Büngner sogar in 95 Proz. zutreffen soll.

Inwiefern das Trauma als Ursache für die Entstehung einer chronischen Pankreatitis anzuschuldigen ist, fehlt es noch an Beobachtungen. Bekannt ist nur ein Fall von Sendler, wo ein Arbeiter 4 Jahre nach einem Eisenbahnunfall den Befund einer chronischen Entzündung der Bauchspeicheldrüse darbot. Obwohl die Wahrscheinlichkeit eines derartigen Zusammenhanges ohne weiteres zuzugeben ist, ist der Fall an sich doch nicht vollkommen beweisend, da keine Kontrolle der Diagnose durch die Autopsie stattfand. Der Vorgang wäre in der Weise denkbar, daß durch das Trauma multiple Blutungen entstehen, welche den Anlaß zur Bindegewebswucherung abgeben.

Daß dazu auch ganz geringfügige Traumen ausreichend wären, ist bei der außerordentlichen, experimentell und klinisch bereits festgestellten Vulnerabilität des Organs leicht verständlich.

Vom pathologisch-anatomischen Standpunkt unterscheidet man zwei Formen, ein hypertrophisches und ein atrophisches oder cirrhotisches (M. Robson) Stadium, eine Einteilung, die besonders für die klinische Betrachtung sehr geeignet ist. Die beiden Stadien stehen häufig in einem zeitlichen Zusammenhang, indem das erstere dem letzteren vorausgeht. Doch besteht kein unzertrennliches Abhängigkeitsverhältnis. Die chronische Entzündung kann sich, wie die Beobachtungen der Chirurgen dartun, im hypertrophischen Stadium mehr oder minder zur Norm zurückbilden, ohne das cirrhotische Stadium zu erreichen. Wieweit diese Rückbildung, die klinisch als Heilung imponiert, im pathol.-anat. Sinne erfolgt, ist nicht sicher bekannt. Möglicherweise verliert die Bindegewebswucherung infolge Schwächung oder Beseitigung des auslösenden Reizes die Tendenz einer intensiven Schrumpfung. Anderseits kann der Prozeß gleich mit dem atrophischen Stadium beginnen (bei Arteriosklerose, allgemeinen kachektischen Zustand, Diabetes usw.).

In einem gewissen Zusammenhang mit der Ätiologie steht öfters die Ausbreitung der entzündlichen Veränderungen im Organ. Bei den auf dem Blutwege entstandenen Formen ist nicht selten die ganze Drüse gleichmäßig ergriffen, doch können auch nur Teile des Organs betroffen sein, z. B. bei Tuberkulose. Bei Arteriosklerose soll der Körper und Schwanz häufiger erkrankt sein als der Kopf, weil die Art. lienalis mehr zu endarteritischen Prozessen hinneigt als die Art. hepatica und mesaraic. sup. Beschränkt bleibt die Entzündung gewöhnlich bei der Infektion von den Ausführungsgängen aus und bei den von der Nachbarschaft übergreifenden Formen. Geradezu auffallend ist die häufige Beteiligung des Kopfes bei Erkrankungen der Gallenwege. Seltener erkrankt der Körper oder der Schwanz des Pankreas. Dabei drängt sich die Frage auf, aus welchen Ursachen sich die Entzündung nur auf Teile der Drüse beschränkt. Bei den von der Nachbarschaft, besonders dem Magen, übergreifenden entzündlichen Prozessen ist dies leicht verständlich. Anders dagegen bei der Infektion von den Ausführungsgängen. Gerade die Bevorzugung des Pankreaskopfes bei Erkrankungen der Gallenwege ist nach den anatomischen Verhältnissen nicht ohne weiteres einleuchtend. Die Infektion wird vermittelt durch den Choledochus, der selbst in seiner Wandung entzündet ist. Die Entzündung kann hervorgerufen werden durch einen festsitzenden Stein oder durch die Ausstoßung desselben oder fortgeleitet von der steintragenden, entzündeten Gallenblase oder den Lebergängen. Werden die Entzündungserreger vom Choledochus aus verschleppt, so können sie in den Ductus pancreaticus gelangen und dort ähnliche Erscheinungen hervorrufen. Da der Ductus pancreaticus (Wirsunigianus) das Sekret aus dem Körper und dem Schwanz abführt, müßten diese Teile vorzugsweise erkrankt sein, weniger der Kopf. Es ist klar, daß die Entzündung nicht scharf auf den betreffenden Teil der Drüse beschränkt sein wird, sondern auch die anderen Partien ergreift, aber in viel geringerem Maße, so daß doch ein merklicher Unterschied besteht. Der Ausführungsgang des Kopfes ist der Ductus Santorini, der nahezu konstant besteht — wenigstens fand ihn Hamburger unter 50 Fällen stets — und den größten Teil des Sekrets aus dem Kopfe abführt. Er mündet häufig mit einer gesonderten Öffnung (Papilla duodenalis) ins Duodenum, 3,5 cm höher als die Papilla Vateri, und kommuniziert im Innern der Drüse mit dem Ductus Wirsungianus. Doch kann auch diese Verbindung fehlen oder der Ductus Santorini darmwärts enger werden oder obliteriert sein. Schirmer fand unter 104 Leichen den Ductus Santorini 65 mal

mit dem Hauptgang in Verbindung und eine eigene Papilla duodenalis. In 34 Fällen kommunizierte der Gang nicht mit dem Hauptgang oder dem Duodenum. Das Sekret aus dem unteren Teil des Pankreaskopfes wird durch einen besonderen Gang dem Ductus Wirsungianus zugeführt, aus der übrigen Partie desselben wahrscheinlich auch dann, wenn die besagte Kommunikation mit dem Ductus Wirsungianus besteht; denn Hoffmann bemerkt, daß der Verlauf der kleinen Gänge im Kopf von rechts oben nach links unten gegen die Mitte der Drüse zu, die tiefere Lage der Papilla Vateri, in die das Sekret der Schwere entsprechend leichter abfließt, ferner die saugende Wirkung des in einen weiten Gang (Ductus Wirsungianus) rasch fließenden Sekrets den Abfluß desselben aus dem engen Ductus Santorini in den Ductus Wirsungianus begünstigen. Die Infektion des Kopfes könnte somit vom Ductus Wirsungianus aus erfolgen und zuerst den unteren Teil ergreifen und sich später auf die oberen Partien verbreiten oder durch eine bestehende Kommunikation mit dem Ductus Santorini vermittelt werden; in beiden Fällen wäre es sonderbar, wenn der viel leichter zugängliche Hauptgang mit Körper und Schwanz von der Entzündung freibliebe. Aber vielleicht verhindert gerade der lebhafte Sekretstrom in diesen Teilen leichter die Ansiedlung von Bakterien als im mehr träge durchströmten Kopf mit seinen ungünstigen Abflußbedingungen. Jedenfalls bedarf es zur selbständigen Entzündung des Pankreaskopfes auf diesem Wege einer Reihe von Voraussetzungen, von denen es fraglich ist, ob sie der Zahl der Beobachtungen entsprechend häufig zutreffen. Dagegen erscheint die isolierte Erkrankung des Pankreaskopfes leichter verständlich, wenn man eine Infektion desselben durch die Wand des Choledochus hindurch annimmt, wie bereits früher erwähnt wurde. Der gesunde oder katarrhalisch erkrankte Choledochus ist für Bakterien sicher undurchgängig. Sitzen jedoch Steine im Choledochus fest, so können durch ihren Druck schwere Schädigungen der Wand entstehen, so daß sie für Keime durchlässig wird. Es ist dabei nicht absolut notwendig, daß bei der Operation noch ein Stein im Choledochus gefunden wird; derselbe konnte bereits ausgestoßen sein. Natürlich kann diese Erklärung nur für einen geringen Teil der Fälle in Betracht gezogen werden. Die Erkrankungen des Körpers und Schwanzes können ohne oder unter nur geringer Beteiligung des Kopfes verlaufen, wenn die Kommunikation zwischen Ductus Wirsungianus und Santorini nicht besteht oder durch Schwellung oder Verwachsung aufgehoben ist.

Die histologischen Befunde schwanken innerhalb weiter Grenzen und sind von dem Grade der Veränderungen sowie von der Ätiologie abhängig. In der Regel vermehrt sich das Bindegewebe, das die Gefäße, Nerven und Ausführungsgänge umgibt, in fortgeschrittenen Fällen ist auch das interacinöse gewuchert. Die Zunahme des Bindegewebes erfolgt gewöhnlich nicht gleichmäßig, sondern ist auf verschiedene Abschnitte des Organs beschränkt, wie bei der multiplen, interstitiellen Nephritis (Kasahara). Stellenweise finden sich auch Leukocytenansammlungen im Bindegewebe, besonders um die Venen herum. In noch weiter fortgeschrittenen Fällen sind die Läppchen auseinandergedrängt, so daß sie vereinzelt im bindegewebigen Stroma liegen. Auch einzelne Drüsenschläuche und Ausführungsgänge können losgetrennt werden. Neben dem Bindegewebe wird auch das Fettgewebe vermehrt, gleichzeitig tritt fettige Degeneration und Schwund des Parenchyms auf. Inzwischen ist auch die Intima der feineren Arterien in Wucherung geraten und manche Gefäße werden ganz verschlossen, infolgedessen es zum Absterben kleiner Bezirke kommt. Das Zylinderepithel in den Ausführungsgängen ist vielfach von der Wand abgelöst und liegt frei im Lumen (Dieckhoff). Durch Abschnürung der Gänge kann es zur multiplen Cystenbildung kommen. Die Sklerose kann so weit gehen, daß schließlich das ganze Organ in einen schwieligen Strang umgewandelt ist und vom Drüsengewebe kaum mikroskopische Überreste aufgefunden werden können (Fles, Seegen, Drozda), so besonders bei Diabetes.

Die Erkennung der chronischen Pankreatitis gehört zu den schwierigen diagnostischen Problemen, so daß der Versuch, die Verhältnisse vor Eröffnung des Bauches klarzustellen, lange Zeit als eine wenig aussichtsvolle Bemühung galt. So äußert sich Oser: „Die Verschwommenheit der Symptome erklärt, daß die Diagnose nur ganz ausnahmsweise möglich ist und selbst dann nur bis zu einem gewissen Grade von Wahrscheinlichkeit." Doch gibt schon Oser damals (1898) der Hoffnung Raum, daß es in Zukunft bei gewissen Formen der Pankreatitis, so besonders bei Gallensteinleiden, den Chirurgen mit zunehmender Erfahrung gelingen werde, die Krankheit frühzeitig, schon vor der Laparatomie, zu erkennen. Ähnlich spricht sich Barth aus: „Vielleicht gelingt es, durch sorgfältige Einzelbeobachtungen das klinische Bild der indurativen Pankreatitis allmählich so weit aufzuhellen, daß die Diagnose mit einiger Wahrscheinlichkeit ohne operative Freilegung des Pankreas gestellt werden kann." Langsam beginnen sich die beiden Voraussagungen zu erfüllen, und es steht zu erwarten, daß es mit zu-

nehmender Erfahrung gelingen wird, die Entwicklung der Diagnostik mit der ihr vorausgeeilten Therapie auf gleiche Höhe zu bringen.

Im vorliegenden Falle bot die Diagnose keine besonderen Schwierigkeiten; mehr war man sich über die Genese im unklaren, ob der Magen oder die Gallenwege die primäre Ursache waren. Doch nicht häufig werden die Verhältnisse so günstig liegen. In der Regel gibt es viele, zum Teil auch heute noch schwer zu bewältigende Hindernisse, so daß die Diagnose noch selten mit Bestimmtheit zu stellen ist.

Besonders störend wirkt oft der Umstand, daß das Pankreas meist im Anschluß an eine Affektion des Nachbarorganes in Mitleidenschaft gezogen wird, die primäre Erkrankung dagegen sich nach außen hin mit einem so aufdringlichen Symptomenkomplex äußert, daß sie die ganze Aufmerksamkeit auf sich lenkt und an eine gleichzeitige Entzündung des Pankreas gar nicht gedacht wird, obwohl dasselbe so schwer oder noch schwerer erkrankt sein kann, als das primär ergriffene Organ. Aber selbst wenn man in Kenntnis eines derartigen Kausalnexus eine Beteiligung des Pankreas annimmt, so wird es wegen der häufig gleichartigen und übereinstimmenden Symptome mit denen des affizierten Nachbarorganes (besonders des Magens), schwierig sein zu beurteilen, welche Erscheinungen auf das Pankreas zu beziehen seien.

Es mag unnütz und überflüssig erscheinen, die bekannten diagnostischen Hilfsmittel wieder anzuführen und ihre volle Wertigkeit für die Diagnostik anzuzweifeln, wie dies schon wiederholt geschehen ist. Überhaupt hat die Besprechung einer schwierigen Diagnose etwas Mißliches an sich, da man infolge des durch die Operation und den Verlauf bestätigten oder korrigierten Befundes leicht zur Verkennung der diagnostischen Schwierigkeiten verleitet werden kann. Auch erscheint es leichter, nach Klarlegung der Diagnose darüber zu sprechen, als vordem. Aber seit man weiß, daß es eine chronische Entzündung des Pankreas, die chirurgisch beeinflußbar sein kann, gibt, hat man auch die Pflicht, daran zu denken, genau so oft wie an Erkrankungen des Magens oder der Leber oder irgendeines anderen Organes der Bauchhöhle. Und wenn die Diagnose schwierig, oft kaum zu stellen ist, ist dies kein Grund, den Versuch überhaupt zu unterlassen, will man Fortschritte erzielen. Da unsere diagnostischen Kenntnisse noch weit vor dem Abschlusse stehen, so ist es wertvoll zu wissen, wieviel Symptome in dem einzelnen Fall konstatierbar waren. Die Gegenüberstellung derartiger Mitteilungen bringt den Vorteil, daß man über die Häufigkeit,

Konstanz und Wertigkeit der Symptome in wünschenswerter Weise aufgeklärt wird. Aus diesem Grunde seien die Symptome des vorliegenden Falles kurz besprochen, wobei es unvermeidlich ist, der fehlenden zu gedenken. Die anamnestischen Angaben sind zwar kaum in dem Sinne zu verwerten, daß die Vermutung einer chronischen Entzündung des Pankreas nahe gelegt wird, trotzdem Klagen über Beschwerden angegeben werden, die sicher von der Bauchspeicheldrüse herrühren, aber nicht eindeutig genug sind, um sie ausschließlich auf dies Organ beziehen zu können. Die Schmerzen sind bald dumpf, undeutlich, auch kolikartig (Sendler, Barth), wie bei Steinen, bald rechts oder links von der Medianlinie, je nach der am meisten betroffenen Partie, immer aber im Epigastrium, lokalisiert, seltener in dem Rücken oder in die eine der beiden Schultern, gewöhnlich in die linke ausstrahlend. Im vorliegenden Falle traten die Schmerzen im 8. Monat der ersten Gravidität auf, schwanden nach der Geburt, um in der zweiten Schwangerschaft wiederzukehren und seitdem anzudauern. Sie waren ziemlich konstant lokalisiert (zwei Finger breit unter dem linken Rippenbogen und drei Querfinger von der Mittellinie), und hatten einen heftig stechenden Charakter; sie strahlten bisweilen in den 11. und 12. Brustwirbel und in die linke Schulter aus. Im nüchternen Zustand blieben sie noch bis in die letzte Zeit erträglich, nach der Mahlzeit jedoch nahmen sie derart an Intensität zu, daß sich Pat. stets vor der Nahrungsaufnahme scheute und sie tunlichst vermied. Die Lokalisation der Schmerzen, die Ausstrahlung derselben und ihr Abhängigkeitsverhältnis von der Nahrungsaufnahme drängte zu der Vorstellung, sie von Geschwüren im Magen mit dem Sitz im mittleren Abschnitt entsprechend den Erfahrungen von Riedel abhängig zu machen und für gewöhnlich hätte man auch Recht behalten. Aber schon Riedel beobachtete bei akuter Fettgewebsnekrose und bei Pankreascysten in dem links von der Wirbelsäule gelegenen Teil der Bauchspeicheldrüse linksseitigen Magenschmerz, allerdings sehr selten. Auch in unserem Falle wurden die Schmerzen von der Patientin auf den Magen bezogen, während sie in Wirklichkeit von dem erkrankten Pankreas ausgingen, wie der Erfolg der operativen Behandlung zeigte. Schließlich hätte man auch an Pankreassteine denken können, die höher oben im Ductus Wirsung. stecken. Sie sollen nach Polyakoff linksseitigen Schmerz mit Ausstrahlung in die linke Schulter verursachen, zum Unterschied von den Gallensteinen; allerdings sind die Schmerzen bei Steinen meist kolikartig. Die Herkunft der Schmerzen blieb im vorliegenden Falle unklar;

sie auf den Magen zu beziehen, trugen wir Bedenken, da wir im Laufe der Untersuchung keine weiteren Anhaltungspunkte für eine Magenerkrankung gewinnen konnten. Freilich sind oft die Schmerzen die ersten und lange allein bleibenden Symptome einer Magenerkrankung besonders bei Ulcus. Die Abneigung gegen fette Speisen ließ flüchtig den Gedanken an eine Affektion der Gallenwege aufkommen, doch scheint sie auch bei chronischer Pankreatitis vorzukommen; sie schwand nach der Operation. Der undeutliche, nicht konstante Schmerz rechts von der Wirbelsäule schien vom Pankreaskopf, möglicherweise auch vom Pylorus auszugehen. Ein anderes Symptom ist die hochgradige Abmagerung. Patient machte die Angabe, daß sie im Verlauf der Erkrankung um mehr als 15 kg an Körpergewicht verloren habe. Der starke Gewichtsverlust ist eine sehr häufige Begleiterscheinung der chronischen Entzündung des Pankreas und findet nur an der Kachexie bei malignen Tumoren ein Gegenstück. Die Abmagerung entsteht gewöhnlich durch die mangelhafte Ausnützung der Nahrungsstoffe infolge der herabgesetzten Produktion an Verdauungssäften, im vorliegenden Falle dürfte jedoch dieser Einfluß von geringfügiger Bedeutung gewesen sein, mehr waren die Schmerzen schuldtragend, welche die Kranke zu einer verminderten Nahrungsaufnahme veranlaßten, so daß die Kachexie mehr als eine Folge der Unterernährung zu betrachten ist.

An sonstigen Symptomen, die bei der chronischen Pankreatitis gelegentlich vorkommen können (Speichelfluß, dünnen Stühlen u. a.) lieferte die Anamnese keine Ausbeute.

Die Untersuchung setzt sich aus dem physikalischen und chemischen Befund zusammen.

Der erstere war in dem vorliegenden Falle ungemein deutlich. Bei der hochgradig abgemagerten Pat. mit den sehr dünnen Bauchdecken fiel bei Rückenlage und leerem Magen schon dem Auge ein quergestellter Tumor auf, links von der Medianlinie, der nach seiner Lage und Oberfläche, sowie seiner Beziehung zum Magen nur auf das Pankreas bezogen werden konnte. Das eigentümliche Verhalten der oberen Abschnitte der beiden Rekti war bei der Ermittlung des erkrankten Organs sehr behilflich. Nebst dem Pankreas wäre schon mit Rücksicht auf die Anamnese noch eine Tumorbildung des Magens, gut- oder bösartig zu erwägen gewesen, doch stimmte diese Annahme wenig zu dem lokalen Befund. Andere diagnostische Möglichkeiten kamen kaum in Betracht. Häufig ist der physikalische Befund vieldeutig. In gewisser Abhängigkeit steht die Diagnose von dem Stadium der Entzündung. Es ist klar, daß die hypertro-

phische Form der richtigen Erkenntnis ungleich leichter zugänglich sein wird, als die atrophische, weil der Tastbefund bei letzterer Form nur in extrem seltenen Fällen und unter ganz besonders günstigen Verhältnissen ein brauchbares Resultat liefern wird, am ehesten noch bei Enteroptose und wenn das interstielle Bindegewebe reichlich Fett aufgenommen hat, so daß die ursprüngliche Größe der Drüse erhalten oder sogar noch etwas überschritten werden kann, wogegen das Pankreas allerdings an Konsistenz einbüßt. Unter sonst gleichen Bedingungen bietet die Hypertrophie des ganzen Organs der Diagnose noch die geringeren Schwierigkeiten. Leichter zu erkennen dürfte auch die Vergrößerung des Körpers sein als die des Kopfes wegen der weniger komplizierten topographischen Verhältnisse in der Umgebung. Differentialdiagnostisch kommen bei Hypertrophien des Körpers und Schwanzes in Betracht Erkrankungen des Magens und zwar seines mittleren Abschnittes in Form gut und bösartiger Tumorbildung, von denen die ersteren (Ulcera) mit ihrem Sitz an der Hinterwand häufig gleichzeitig vorkommen, ebensolche Bildungen des Pylorus, wenn er seine rechtsseitige Lage verläßt und sich vor die Wirbelsäule oder gar nach links begibt, Tumorbildungen an der Wirbelsäule, der retroperitoneal gelegenen Lymphdrüsen und des das Pankreas umgebenden Bindegewebes, der linken Nebenniere und des linken oberen Nierenpoles und ihres Lagers, des Netzes, an der Mesenterialplatte des Dünndarms und der zugehörigen Lymphdrüsen, Aneurysmen der Aorta abd., Art. coeliaca und lienalis, lateral retroperitoneal gelegene Tumoren nach Göbell usw. Die Diagnose der Vergrößerung des Pankreaskopfes kann erschwert werden durch gleichzeitige Erkrankungen der Gallenwege (entzündlich vergrößerte oder steingefüllte Gallenblase, Hydrops derselben), Riedelscher Lappen, Tumoren der Leber, der Lymphprüsen an der Porta, des Pylorus (auch Spasmen desselben), des Duodenum, der Papilla Vateri, des Choledochus, des Mesenterialblattes des Duodenum und obersten Jejunum der zugehörigen und retroperitonealen Lymphdrüsen, im kleinen Netz, Aneurysma der Art. hepatica etc.

Im Gegensatz zu dem für die Diagnose fast ausreichenden physikalischen Befund brachte im vorliegenden Fall der chemische keine weiteren Anhaltspunkte. Weder der Abgang von unverdautem Fett (Steatorrhoe), noch Fleisch konnte in den Fäces beobachtet werden. Ebensowenig war im Harn Zuckernachzuweisen. Bei den chronischen Entzündungen des Pankreas, wo nur Teile stärker betroffen sind, wäre der Ausfall dieser Symptome nichts Über-

raschendes, da die Gesamtleistung der Drüse nach außen durch gesteigerte Tätigkeit der gesunden Drüsenpartien auf derselben Höhe erhalten werden könnte. Aber auch dann, wenn die ganze Drüse sich im atrophischen Stadium befindet, müssen nicht notwendigerweise Ausfallserscheinungen auftreten (Littens Fälle, Dieckhoff), da die gestörte Tätigkeit der Drüsenzellen des Pankreas übernommen werden können (Cohnheim), (Leberzellen, Drüsenzellen des Magens und Duodenum), wie man sich an einem des ganzen Pankreas beraubten Hunde überzeugen kann. Inwiefern der von Edsall angegebene Befund von Ätherschwefelsäuren im Harn, weiter die von M. Robson so sehr gerühmte Methode von Cammidge des Nachweises von goldgelben Kristallen im Urin, sowie die von A. Schmidt gemachte Entdeckung, daß nur das Sekret des Pankreas die Zellkerne verdauen kann, weshalb er zur Prüfung Fleischwürfel in Gazebeutel eingehüllt verabreicht, als Bereicherung der diagnostischen Hilfsmittel anzusehen ist, werden künftige Erfahrungen lehren.

Nachdem die Zugehörigkeit des Tumors in diesem Falle mit großer Wahrscheinlichkeit feststand, war noch die Frage von Interesse, ob eine chronische Entzündung oder eine bösartige Neubildung vorliege. In Betracht zu ziehen waren zwar noch andere Veränderungen, die eine partielle Vergrößerung des Pankreas herbeiführen können, so Tuberkulose (M. Robson, Sendler), Syphilis in Form des Gumma (Moinyhan), Blutung, Cyste, Abszeß. Doch wird die Tuberkulose trotz gleichzeitigen Bestehens anderer tuberkulöser Erscheinungen vor der histologischen Untersuchung kaum zu diagnostizieren sein, weil bei allgemeiner Tuberkulose die chronische interstitielle Pankreatitis häufiger vorkommt, dasselbe gilt vom Gumma; die Blutung, die Cyste oder der Abszeß dagegen kann unter Umständen geringe oder gar keine eigenartigen Symptome machen, so daß diese Veränderungen erst nach dem Bauchschnitt durch Punktion oder Incision ins Pankreasgewebe ihrem wahren Charakter nach ermittelt werden können.

Mit Rücksicht auf die lange Dauer der Erkrankung (4 Jahre) neigte man mehr zur Annahme einer chronischen Entzündung, besonders da kein Ascites vorhanden war. Doch sind Beobachtungen bekannt, wo durch Druck von seiten des chronisch entzündeten Pankreas auf die Vena portae (Dieckhoff) oder Cava inf. (Rigal), Flüssigkeitsansammlung im Abdomen auftrat, wodurch selbst eine Verwechslung mit Lebercirrhose möglich wurde (Rosenthal). Selten bereitet bei einem anderen Organ die Unter-

scheidung zwischen chronischer Entzündung und Carcinom so viel Schwierigkeiten wie beim Pankreas. Abgesehen davon, daß beide Zustände den gleichen physikalischen und chemischen Befund darbieten können, so daß am Krankenbette an eine schnelle Differentialdiagnose überhaupt nicht zu denken ist, so ist es auch nach Eröffnung des Abdomens oft unmöglich, den Charakter der Pankreasaffektion zu erkennen, weil beide Krankheiten vollkommen identische Bildungen schaffen können und zwar das Adenocarcinom wie die hypertrophische Form, der Scirrhus wie die atrophische. Aus dieser Verlegenheit vermag häufig die histologische Untersuchung eines zur Probe exzidierten Gewebsstückes helfen, doch auch nicht immer mit absoluter Sicherheit, da beide Zustände nebeneinander vorkommen können (Dieckhoff, Kasahara). Ein anderer viel umständlicherer Weg, den anfangs unbewußt die Chirurgen betraten, ist die lange Beobachtungsdauer, die aber einen längeren Zeitraum umfassen muß, weil der Scirrhus manchmal lange dauern kann. Im allgemeinen ist man auch heute noch vielfach geneigt, wenn man bei Operationen auf derartige Veränderungen im Pankreas stößt, die ungünstigere der beiden Krankheitsformen anzunehmen. Wegen der ziemlich häufigen Beteiligung des Pankreas bei Erkrankungen der Nachbarorgane, besonders der Gallenwege, wird es jedoch in Zukunft angezeigt sein, mit der Diagnose einer malignen Erkrankung des Pankreas mehr zurückhaltend zu sein, da sie an Häufigkeit der chronischen Entzündung unzweifelhaft nachsteht.

Die Prognose der chronischen Entzündungen des Pankreas ist abhängig von den pathologisch-anatomischen Veränderungen; je weiter diese vorgeschritten sind, um so ungünstiger werden die Aussichten auf Besserung oder Heilung sein. Daher werden die hypertrophischen Formen, unter diesen wieder die auf Teile des Pankreas beschränkten, prognostisch günstiger zu beurteilen sein, besonders seitdem man die Erfahrung machte, daß sie teils spontan, teils durch geeignete Eingriffe an den Nachbarorganen rückbildungsfähig, im klinischen Sinne selbst heilbar sind, somit nicht mit eiserner Konsequenz das Schlußstadium, die cirrhotische Form, erreichen müssen. Da die letztere droht oder folgen kann, die Aussichten auf günstige Beeinflussung durch eine Operation in diesem Stadium wegen der hochgradigen Veränderungen verschwindend klein sind, so ergibt sich, daß die chronischen Entzündungen möglichst bald, also noch im hypertrophischen Stadium, einer zweckmäßigen Behandlung zugeführt werden sollen, die in Anbetracht der geringen Hilfsmittel der inneren Medizin häufig in einem

chirurgischen Eingriff zu bestehen haben wird. Doch ist auch die Prognose der hypertrophischen Formen nicht gleichwertig, sondern in gewisser Beziehung von der Ätiologie abhängig. Nach den bisherigen Erfahrungen stellen sich die Vergrößerungen des Pankreaskopfes im Anschluß an Erkrankungen der Gallenwege am günstigsten, weil die Ursache einer radikalen Behandlung am leichtesten zugänglich ist. So konnte v. Mikulicz 38 Fälle zusammenstellen, von denen 33 geheilt wurden. M. Robson behandelte 27 Fälle ohne einen Mißerfolg. Dagegen geben die nicht häufig zu beobachtenden kleincystischen Hypertrophien wegen der intensiveren Schädigung des Parenchyms erfahrungsgemäß Anlaß zur ungünstigeren Beurteilung (Körte).

Die atrophischen Formen, mit deren Behandlung man überhaupt nicht viele Erfolge erzielen wird, soll man trotzdem nicht von dem Versuch einer chirurgischen Therapie ausschließen und sie prognostisch als hoffnungslos betrachten. Hin und wieder mag es doch gelingen, durch geeignete Maßnahmen einen Stillstand in dem Fortschreiten der Schrumpfung zu erreichen und einen sonst verlorenen Fall zu retten.

Unbehandelt nimmt die chronische Pankreatitis einen äußerst protrahierten Verlauf, sich auf Jahre hinaus erstreckend; die hypertrophischen Formen können auch spontan ausheilen, die atrophischen führen gewöhnlich unter kachektischen Erscheinungen langsam zum Tode.

Die Behandlung ist meist von den primären Ursachen abhängig, selten werden besondere Veränderungen am Pankreas selbst einen operativen Eingriff gestatten.

Die aus allgemeinen (Lues, Alkoholismus, Arteriosklerose) sowie auch aus einigen lokalen (Magendarmkatarrhe, lokale Zirkulationsstörungen) Ursachen entstandenen chronischen Entzündungen sind zwar in bezug auf das primäre Leiden einer chirurgischen Behandlung nicht zugänglich, wohl aber können es die Folgezustände an den Nachbarorganen oder am Pankreas selbst werden. Von den ersteren ist der Choledochus durch Druck von seiten des veränderten Pankreaskopfes am meisten beteiligt, wodurch sich schwerer Ikterus einstellen kann (Demme, Dieckhoff, Battersby, Körte, Riedel, Hyelt u. a.). Während man sich in diesen Fällen anfangs wegen falscher Diagnose auf Probelaparotomien beschränkte oder wegen der voraussichtlich eintretenden Gallensperre durch das vermutete Carcinom die Gallenblase mit dem Darm verband, so bildete sich später aus

den gemachten Erfahrungen eine zielbewußte Behandlung heraus. Diese beabsichtigte, den schädlichen Folgen einer Rückstauung der Galle auf die Leber und den Organismus überhaupt entgegenzutreten und gleichzeitig auf den cronisch entzündlichen Prozeß im Pankreaskopf selbst einzuwirken. Dies konnte auf zweifache Art geschehen, durch Ableitung der Galle in den Darm oder nach außen. Erstere Methode wurde von Riedel, v. Mikulicz, Körte, Senn u. a. ausgeführt und empfohlen, letztere besonders von Robson, der seit seiner Erfahrung, daß die Öffnung nach einer Cholecystenterostomie mit dem Murphyknopf sich zwei Monate später bei der Sektion verschlossen zeigte, gegen diese Operation eine gewisse Abneigung gefaßt zu haben scheint, geübt und auf Grund seiner Beobachtungen an 12 Fällen mit nur einem Mißerfolg als Normalverfahren hingestellt. Außer diesen beiden Methoden kommen für den beabsichtigten Zweck kaum andere in Betracht, vorausgesetzt, daß der Ductus cyst. durchgängig ist, was in diesen Fällen wohl immer zutrifft, wenn man von Komplikationen absieht. Jedes dieser Verfahren hat seine Vorteile und Nachteile. Der Cholecystenterostomie gebührt unter allen Umständen der Vorzug der Sicherheit, da sie spätere Überraschungen bei der Versorgung des Gallenflusses erspart; dagegen bringt sie den Kranken durch die längere Dauer der Operation, durch die Möglichkeit cholämischer Nachblutungen in eine größere momentane Gefahr. Später droht noch die sekundäre Infektion der Gallenwege vom Darm aus, die allerdings durch die Enteroanastomose von v. Mikulicz und Krause sehr vermindert werden kann. Alles dieses vermeidet die Cholecystostomie allein sie macht zur späteren Herstellung normaler Verhältnisse eine wichtige Voraussetzung, die nachher eintretende Durchgängigkeit des Choledochus. Die Abschwellung des Pankreaskopfes ist für die Cholecystenterostomie mit Rücksicht auf den Gallenfluß schließlich gleichgültig, für die Cholecystostomie jedoch Bedingung, soll sich die äußere Gallenfistel schließen. M. Robson, der eifrige Vertreter der letzteren Methode, behauptet, daß der vergrößerte Pankreaskopf sicher unter dieser Behandlung abschwillt, indem unter der Druckentlastung das in den Ausführungsgängen der Drüse angesammelte Sekret abfließen kann und sich die entzündlichen Erscheinungen zurückbilden. Dies ist jedoch nur unter ganz bestimmten anatomischen Verhältnissen möglich, wenn der Ductus choledochus und Wirsungianus unter Bildung eines spitzen Winkels ihre Vereinigung anstreben; fällt in diesen Bereich noch die Erweiterung des Choledochus infolge Kompression seitens des Pankreas, so wirkt

der Gallengang wie ein Tampon auf den Ductus Wirsungianus und kann ihn verlegen. Unter diesen Bedingungen kann die Ableitung der Galle tatsächlich als Druckentlastung wirken. Aber diese Voraussetzungen werden durchaus nicht in allen Fällen zutreffen, in denen die Methode günstig wirkt. Es mag nicht ohne Bedeutung sein, daß durch die Ableitung der infizierten Galle die entzündlichen Veränderungen an der Schleimhaut des Choledochus gebessert werden, wodurch auch der gleichzeitig bestehende Katarrh der Ausführungsgänge des Pankreas günstig beeinflußt wird, die Schleimhaut derselben abschwillt, das gestaute Sekret, das infolge der Entzündung nicht von den Zellen wieder aufgenommen werden konnte, abfließt, die vom Druck und von der Infektion entlasteten Drüsenzellensich erholen oder regenerieren und mit dem Abklingen der Entzündung der Reiz auf die Proliferation des interstitiellen Bindegewebes aufhört. Es ist klar, daß dieser ganze Vorgang auch spontan, ohne jeden Eingriff, sich abspielen kann und der vergrößerte Pankreaskopf abschwillt, wenn die primäre Ursache, die den Katarrh des Choledochus und Wirsungianus verschuldet, entweder von selbst oder auf eine geeignete diätetische Behandlung aufhört. Es ist da besonders an Magendarmkatarrh zu denken. Wahrscheinlich ist ein geringer Teil der Fälle, deren Ätiologie nicht festzustellen war, bei denen vermutlich von den Ausführungsgängen aus irgendeinem Grunde die Infektion erfolgte und die nach einfacher Probelaparotomie spontan ausheilte, in dieser Weise zu erklären. Einige wenige Fälle kamen infolge falscher Diagnose zur Operation, der Verlauf ließ die Natur des Leidens erkennen; wie oft dagegen das Pankreas chronisch entzündet sein mag, wie oft der Prozeß spontan ausheilt, entzieht sich bei der Schwierigkeit der Diagnose und der versteckten Lage des Organs gänzlich unserer Beurteilung. Die Chirurgen sehen gewöhnlich die fortgeschrittenen Fälle mit weitgehenden Veränderungen häufig begleitet von Folgeerscheinungen. Von diesen Fällen ist nicht unter allen Umständen eine Rückbildung des vergrößerten Kopfes zu erwarten; daß sie häufig genug eintritt, beweisen die Fälle von Mayo Robson, Riedel, v. Mosetig, Arnsperger u. a., aber notwendig ist dies nicht. Es ist daher sehr zu erwägen, ob die Cholecystostomie allen Anforderungen entspricht. v. Stubenrauch hat gegen diese Methode Stellung genommen auf Grund eines, wie mir scheint, nicht ganz aufgeklärten Falles, da verabsäumt wurde, durch transduodenales Vordringen auf die Papilla Vateri und ausgiebige Spaltung derselben sich darüber zu informieren, ob im duodenalen Teil des Choledochus event. auch Ductus pancreaticus

kein Hindernis (Stein, Narbe) bestand. Trotzdem sind die Bedenken v. Stubenrauchs gegen die Zuverlässigkeit der von M. Robson empfohlenen Methode vollauf berechtigt, indem sich nicht unbedingt die Durchgängigkeit des Choledochus wieder einstellen muß, wie entsprechende Beobachtungen beweisen. Es ist nämlich möglich, daß ein in der Substanz des Pankreas eingebetteter Choledochus durch das schrumpfende Bindegewebe in seiner Umgebung samt dem Ausführungsgang der Bauchspeicheldrüse von außen genau so verengt oder verschlossen werden kann, wie durch eine Narbe in seinem Innern, worauf schon Senn hinwies. Dieser führt auch zwei Beispiele an, den einen Fall von Todd, wo der Choledochus ganz undurchgängig und vor der Verstopfungsstelle in einen hinter dem Duodenum gelegenen Sack umgewandelt war, der seitlich von einer Niere zur anderen, nach abwärts bis zum Kreuzbein reichte, den anderen Fall von Wyß, bei dem der Choledochus auf eine Länge von $2^1/_2$ cm. durch den verhärteten Pankreaskopf hindurchging und nur für eine feine Sonde passierbar war. Auch Ehler berichtet über einen Fall, wo es durch den primär vergrößerten Pankreaskopf zu einer vollkommenen Undurchgängigkeit des Choledochus gekommen war. Alle drei Fälle endeten tödlich. Wegen der gleichen Folgen könnten auch die atrophischen Formen, die sich an die hypertrophischen gleicher Ätiologie anschließen oder gleich als solche beginnen, Anlaß zu einem Eingriff geben. Desgleichen lassen auch die kleincystischen Degenerationen im Pankreas kaum auf spontane Rückbildung hoffen. Aber abgesehen von diesen gewiß seltenen Komplikationen sind gegen die ausgedehnte Anwendung der Cholecystostomie noch zwei Bedenken anzuführen. Der Zeitraum, innerhalb dessen annähernd die Abschwellung des Pankreas zu erwarten steht, ist unbekannt und wird auch nicht mit zunehmender Erfahrung bestimmbar werden, weil dies offenbar von Fall zu Fall verschieden ist, je nach den Veränderungen und den Ursachen. Der Prozeß ist an und für sich, wie schon Riedel u. a. bemerken, ungemein langsam, sich auf Jahre erstreckend; durch die Operation kann er abgekürzt werden. Soziale Verhältnisse, wie z. B. im Falle von v. Stubenrauch, der über 2 Monate vergeblich auf den Schluß der Gallenblasen-Choledochus-Bauchdeckenfistel wartete, desgleichen in einem von Arnsperger mitgeteilten Falle, wo die Cholecystostomie ebenfalls noch nach 2 Monaten alle Galle nach außen entleerte, so daß die Cholecystenterostomie notwendig wurde, können zur Beseitigung dieser abnormen Kommunikation zwingen, was oft nur unter großen technischen Schwierigkeiten

möglich ist. Zu dem gleichen Vorgehen ist man genötigt, wenn die Ernährung schwer leidet und der Ausfall der Galle für längere Zeit das Leben bedroht, was besonders bei älteren Leuten ab und zu vorkommt, wie ich mich selbst auf das bestimmteste zu erinnern weiß; will man den Pat. doch noch retten, so muß man eine zweite Operation wagen, um die Galle in den Darm zu bringen, was immerhin bei der schweren Kachexie wenig aussichtsreich ist. Das andere Bedenken gegen die Cholecystostomie liegt in dem Zweifel über die Natur des Leidens, der oft während der Operation nicht behoben werden kann. Eine äußere Gallenblasenfistel anzulegen bei einem Pankreascarcinom, ist für beide Teile gleich unangenehm.

Angesichts dieser Nachteile, welche der Cholecystostomie anhaften, ergibt sich ohne weiteres, daß die Cholecystenterostomie bei Vergrößerungen (selten Atrophien) des Pankreaskopfes, deren Ätiologie nicht auf eine Erkrankung der Gallenwege zurückzuführen ist, die aber auf letztere durch Kompression des Choledochus nachteilig einwirken, als Operation der Wahl anzusehen ist. Die Cholecystostomie soll nur ganz ausnahmsweise ausgeführt werden, wenn besonders zwingende Gründe dafür vorliegen. Die bisher gemachten guten Erfahrungen (M. Robson) sprechen trotzdem nicht zugunsten der Cholecystostomie, weil ihre Anwendung ein gewisses Wagnis bedeutet. Aber in der Regel sind dies theoretische Erwägungen, in praxi kommt man gar nicht so leicht in die Lage, nach Eröffnung des Abdomens die Verhältnisse derart zu überschauen, daß man mit Sicherheit eine von den Gallenwegen unabhängige Erkrankung des Pankreaskopfes diagnostizieren und die Behandlung dementsprechend einleiten kann. Im Gegenteil wird man das Umgekehrte annehmen, schon deshalb, weil es häufiger zutrifft. Es wird zwar als Erkennungszeichen für die selbständige Vergrößerung des Kopfes angegeben, daß die Gallenblase dabei vergrößert ist, mit Galle erfüllt, frei von Verwachsungen im Gegensatz zur steintragenden Gallenblase (Courvoisier), eine nicht ganz einwandfreie Argumentation, da eine vollkommen normal aussehende Gallenblase mit reichlichem Galleninhalte einen oder mehrere Steine enthalten kann. Man wird daher nach den primären Ursachen am Gallensystem suchen, Cholecystitis, Cholangitis, Stein, Narbe, Tumor im Choledochus und die Art der Behandlung von diesen abhängig machen müssen. Sie ist, abgesehen von besonders günstigen Formen von akuter oder chronischer Cholecystitis, häufig nicht mit den oben angeführten Methoden in Übereinstimmung zu bringen, weil die Choledochusdrainage notwendig wird. Die Eröffnung des Chole-

dochus ist schon aus dem Grunde nicht zu umgehen, weil sich häufig ein Hindernis trotz anscheinend normaler Verhältnisse, besonders in seinem untersten Abschnitt, vorfindet. Die Orientierung über diese Partie des Choledochus bereitet oft große Schwierigkeiten, die zwar durch retroduodenale Ablösung des Duodenum nach Kocher, die man prinzipiell in solchen Fällen anwenden sollte, wie dies Prof. Payr schon seit 3 Jahren tut, verringert werden können, weil der Choledochus dadurch um ein Stück der Betastung zugänglicher wird. Abgesehen davon, daß die Palpation unsicher ist und zu Verwechslungen Anlaß geben kann, kann auch dieses Verfahren nicht zum Ziele führen, wenn das Hindernis an oder nahe der Papilla Vateri sitzt. Am ehesten läßt sich dieses von der Öffnung im Choledochus feststellen, wenn man dicke, biegsame Sonden mit abgestumpftem vorderen Ende sowie Nélaton-Katheter einschiebt, deren Passage durch die Papilla Vateri man durch Einspritzung irgendeiner indifferenten Flüssigkeit, die ins Duodenum abfließen muß, feststellt. Durch diese Manipulationen kann es manchmal sogar gelingen, die Entscheidung zwischen Stein und einer anderen Art des Hindernisses (Narbe, Tumor, event. auch Druck von seiten des vergrößerten Pankreaskopfes) zu treffen; oft genug wird dies unmöglich sein. Aber mit der Feststellung eines Hindernisses allein im Choledochus darf man sich nicht zufrieden geben, noch je nach der Art des supponierten Hemmnisses die Galle in den Darm (Stein, Narbe, Tumor) oder nach außen (Schwellung des Pankreaskopfes) zu leiten, sondern man muß auf dem letzten Weg. der noch bleibt, durch Eröffnung des Duodenum gegenüber der Papilla Vateri und event. Spaltung derselben, die genaue Orientierung zu erzwingen suchen, was mit wenigen Ausnahmen wohl stets gelingt. Man wird den Stein, man wird den Tumor oder die Narbe finden, man wird durch Streckung des Choledochus oder durch Entgegenführen zweier Instrumente von den beiden Öffnungen bis zur Berührung event. durch Kehrs Choledochusfege die Überzeugung gewinnen, daß der geschwollene Pankreaskopf die Ursache für die erschwerte Durchgängigkeit des Choledochus ist. Trotz dieses radikalen Vorgehens wird es doch ab und zu Fälle geben, wo diese Orientierung nicht gelingt; für diese Ausnahmen wird man kaum unzweckmäßig handeln, wenn man die Galle in den Darm ableitet.

Diese Forderungen mögen zuweit gehend, teilweise unerfüllbar erscheinen, doch sind es keine bloß theoretischen Vorschläge, sie wurden von meinem Chef, Prof. Payr, in ähnlichen Fällen wiederholt mit Erfolg durchgeführt. Hat man sich durch solch radikales

Vorgehen die Klarlegung der Verhältnisse erzwungen, so hat man den Vorteil, daß man gegen die Erkrankung der Gallenwege und des Pankreas die zweckmäßigsten Maßnahmen ergreifen kann und vor späteren Überraschungen infolge unüberlegter Wahl der Operationsmethode und unerwarteter Komplikationen, angesichts deren man an den Rand chirurgischen Könnens gebracht wird, bewahrt bleibt. Der Stein wird entfernt, der Choledochus drainiert, die Gallenblase womöglich an Ort und Stelle gelassen. In der Regel schwillt der vergrößerte Pankreaskopf unter dieser Behandlung ab; verzögert sich dies oder ist der Gallenfluß nach außen aus irgendeinem Grunde nachteilig, so bleibt die Cholecystenterostomie mit einfachem oder plastischem Schluß der Choledochusfistel. Ist sie unausführbar, ist die Komunikation des Choledochus mit dem Darm anzustreben. Die Narbe, wie den Tumor wird man versuchen zu resezieren oder bei großen technischen Schwierigkeiten durch die Cholecystenterostomie umgehen.

Es wäre noch zu erwähnen, daß auch die durch Gallensteine verursachten chronischen Entzündungen der Bauchspeicheldrüse nach Probelaparotomien ausgeheilt sind. Griffith weist darauf hin, daß die geringen Manipulationen an den Gallenwegen zu Orientierungszwecken während der Operation, ja selbst die äußerliche Untersuchung genügt, um unter Umständen den in der Papilla Vateri sitzenden Stein in das Duodenum zu treiben. Hoppe-Seyler behauptet, daß es gelingt, durch wiederholtes Betasten der Gallengegend die Steine darmwärts in Bewegung zu setzen.

Selten wird der vergrößerte Pankreaskopf Passagestörungen bis zum Ileus am Pylorus oder Duodenum veranlassen. Geeignete Methoden werden dieser Gefahr vorbeugen oder sie beseitigen. In seltenen Fällen kann es auch zu einer Kompression des rechten Ureters kommen, so daß Hydronephros entsteht (Chvostek, Boldt). Auch Druck auf die Vena portae oder cava inf. mit folgendem Ascites wurde wiederholt beobachtet. Desgleichen wäre eine Kompression der Vena mesaraica sup. möglich, die gleichfalls Ascites zur Folge haben kann, wie Prof. Payr aus anderer Ursache (verkäste Lymphdrüse) beobachtete. Wenn die Kompression der genannten Gefäße das Leben bedroht und ein anderer Grund dafür sicher nicht aufzufinden ist, so wäre zur Befreiung der umschnürten Gefäße, solange sie nicht thrombosiert oder obliteriert sind, die quere Durchtrennung des Pankreaskopfes event. gefolgt von der Exstirpation eines Teiles desselben oder des Körpers das einzige Auskunftsmittel. Auch Cystenbildung ist möglich (Tilger, Ehler, Dieckhoff).

Steine in den Ausführungsgängen des Pankreas, die häufig die chronische Entzündung unterhalten und zu ausgebreiteter Zerstörung des Organs Anlaß geben, so daß als Folge Diabetes hinzutritt, müssen entfernt werden, was bereits wiederholt mit Erfolg geschah (Moynihan, Dalziel). Sind sie in der Papilla Vateri eingekeilt oder an der Mündung des Ductus Wirsungianus, so führt der Weg zu ihnen am besten durch das Duodenum, sonst retroduodenal event. durch das Pankreasgewebe. Sind sie, wie häufig, multipel, so empfiehlt es sich, dem Vorschlage von Senn für die Behandlung von Narbenstenosen zu folgen und eine äußere temporäre Pankreasfistel anzulegen. Dasselbe gilt für die Narbenstenosen im Ductus pancreaticus, bei denen eine äußere Pankreasfistel wegen ihres multiplen Vorkommens und der Enge des Ganges das einzig anwendbare Verfahren sein dürfte. Eine innere dürfte nur unter besonders günstigen Verhältnissen (einzelner Stein oder Narbe, möglichst nahe der Mündung und große Weite des Ganges) technisch versucht werden können. Senn behauptet, daß die äußere Fistel sich bestimmt schließt, weil dem chronischen interstiellen Entzündungsprozeß allmählich das sezernierende Drüsenepithel zum Opfer fällt. Dies kann unter Umständen jahrelang dauern, wie der Fall von Capparelli beweist, wo die Fistel durch 6 Jahre bestand. Dem schädigenden Einfluß des Sekretes auf die Haut kann man durch entsprechende Maßnahmen (besonders Aspirationsdrainage) wirksam begegnen, im Abdomen auf die Nachbarorgane vor den Verklebungen durch die Tamponade.

Die chronischen Entzündungen des Pankreaskörpers geben seltener zur chirurgischen Behandlung Anlaß, schon deshalb, weil ein nachteiliger Einfluß auf die Nachbarorgane durch Kompression selten eintritt. Man findet sie bei Geschwüren und daraus entstandenen Carcinomen an der hinteren Magenwand, die tief in die Substanz des Pankreas eindringen und diese auf größere Entfernung hin in eine chronische Entzündung versetzen können. Die Behandlung desselben fällt naturgemäß mit der der Magengeschwüre zusammen; dabei erweisen sich häufig alle palliativen Operationen, um das Geschwür ruhig zu stellen und den Magen zu entlasten, als unzureichend, weil die heftigen und hartnäckigen Schmerzen, die Pankreasgeschwüre machen, fortbestehen. Sie schwinden erst, wenn das Geschwür tief aus der Pankreassubstanz herausgeschnitten wird, was auch für die Entzündung in der Bauchspeicheldrüse selbst die beste Behandlung ist.

Soweit erstreckte sich bisher die chirurgische Behandlung der

chronischen Entzündungen in der Bauchspeicheldrüse; doch scheint es nicht, daß sie damit zum Abschluß gekommen wäre. Außer anderen Möglichkeiten könnten vom chronisch entzündeten Pankreas durch Übergreifen des Prozesses auf die Nachbarschaft (Peritoneum parietale, Hinterwand des Pylorus und Duodenum usw.) derartige Beschwerden hervorgerufen werden, daß sie eine chirurgische Intervention wünschenswert oder gar notwendig erscheinen lassen. Damit würde der Chirurgie ein weiteres Arbeitsfeld erschlossen, das in dem vorliegenden Falle bereits mit Glück betreten wurde. Bei sonst vollkommen negativem Befunde an den Nachbarorganen fiel nach Spaltung des Mesocolon zum Zwecke der Besichtigung des erkrankt angenommenen Pankreas auf, daß das Peritoneum parietale vor dem vergrößerten Körper und Schwanz schwartenartig verdickt und mit der Drüsensubstanz fest verwachsen war. Mangels einer anderen Ursache wurde dieser Befund als Grund für die Beschwerden der Kranken angenommen und das Peritoneum in der Ausdehnung seiner Veränderung über 10 cm lang gespalten in der Vorstellung, daß das verdickte Bauchfell, das kapselartig das Pankreas an seiner Vorderfläche umschloß, einen Druck auf den Körper ausübe und ihn in seiner Entwicklung behindere. Diese Annahme erwies sich auch als gerechtfertigt; denn sofort nach erfolgter Spaltung quollen die Pankreasläppchen derart aus dem Schlitz im Bauchfell hervor, daß es nicht möglich gewesen wäre, die Öffnung zu vernähen. Der Vorgang erinnert an das gleiche Verhalten der akut entzündeten Niere nach Trennung ihrer Kapsel. Der Eingriff war von gutem Erfolg begleitet; die heftigen, manchmal unerträglichen Schmerzen schwanden vom Tage der Operation an und kehrten seitdem ($2^3/_4$ Jahre sind verflossen) nie wieder. Der Art des Eingriffes und dem Erfolg nach zu urteilen waren die Schmerzen auf die Veränderungen in der Umgebung des Pankreas zu beziehen. Im vorliegenden Falle mehr von theoretischem, in Zukunft für die Behandlung ähnlicher Fälle von großem praktischen Wert ist die Frage nach der möglichen Entstehung der heftigen Schmerzen. Dafür, daß Schmerzen überhaupt bestanden, genügte der Befund am Pankreas selbst und die Raumbeengung des sich vergrößernden Organs. Rätselhaft blieb, warum die Schmerzen gerade einige Zeit nach den Mahlzeiten einen so heftigen Charakter annahmen, daß sich Pat. auf Grund ihrer eigenen Beobachtung in der letzten Zeit auf die geringste Nahrung beschränkte, da sie sich dabei am wohlsten befand. Ich möchte im folgenden für den eigentümlichen Zeitpunkt des Auftretens der heftigen Schmerzen, wie er sonst für Magengeschwüre

typisch ist, den Versuch einer Erklärung geben, wohl bewußt, wie hinfällig theoretische Erwägungen sind, denen die Macht des Beweises fehlt, der leider nicht zu erbringen ist. Ich möchte meine Bemühungen nach einer möglichst einfachen und logisch mit den Verhältnissen in Übereinstimmung zu bringenden Erklärungsweise vor dem Anwurf kühner Spekulation bewahren, die Zulässigkeit meiner Reflexionen vielmehr durch den Hinweis auf folgende Tatsachen begründen. Es ist bekannt, daß die Verdauungsdrüsen zur Zeit ihrer Tätigkeit anschwellen; speziell für das Pankreas bildet der Eintritt von Speisebrei ins Duodenum den Reiz zur Sekretion. Ich selbst erinnere mich aus vielen Tierversuchen an Katzen, daß zur Zeit der Verdauung das Pankreas bedeutend anschwillt, doch nicht wegen der vermehrten Drüsentätigkeit, vielmehr wegen der Blutüberfüllung, was sich leicht an der mehr rötlichen Farbe konstatieren läßt im Gegensatz zum Hungerzustande, wo das Pankreas bedeutend kleiner und mehr lichtgrau aussieht. Dieselbe Beobachtung kann man machen, wenn vor dem Bauchschnitt gefütterte Tiere durch die Narkose in schwere Gefahr kommen oder eingehen. Der Wechsel im Volumen und in der Farbe ist dabei so auffallend, daß er nur in einer raschen Änderung der Zirkulationsverhältnisse seine Erklärung findet. Übertragen wir diese physiologisch längst schon bekannten Tatsachen auf den vorliegenden Fall, so wird folgende Erklärung möglich. Im Hungerzustande der Patientin waren die Schmerzen erträglich, weil das Pankreas das kleinste Volumen einnahm. Einige Zeit nach der Nahrungsaufnahme steigerten sich die Schmerzen zu großer Heftigkeit, weil das Pankreas zur Verdauungstätigkeit anschwoll, an seiner Ausdehnung jedoch durch den verlöteten und verdickten Peritonealüberzug gehemmt wurde, ähnlich wie die akut entzündete Niere durch ihre Kapsel beeinträchtigt wird. Daher mußten die Schmerzen nach Spaltung des Peritoneums auch zur Zeit der Verdauung ausbleiben, was tatsächlich zutraf. Denselben Effekt suchte Pat. instinktiv durch Nahrungsenthaltung zu erreichen. Gegen obigen Erklärungsversuch sehe ich einen Einwand voraus, daß es unzulässig ist, die physiologischen Vorgänge des gesunden Pankreas auf ein krankes zu übertragen, bei dem viel Drüsenepithel zugrunde gegangen ist und durch Bindegewebe ersetzt wurde, wobei die Ausführungsgänge vielleicht komprimiert oder verschlossen wurden. Ich möchte mich mit dem Hinweis begnügen, daß die pathologisch-anatomischen Veränderungen in durchaus verschiedener Intensität ausgesprochen sein können, daß sich das erkrankte Organ in dem einen Fall mehr,

in dem anderen weniger an der Verdauung beteiligen wird, daß die Ausführungsgänge vollkommen frei sein können, wie der Fall von Claessen beweist.

Außer der Beseitigung der Schmerzen wirkte die Operation auch auf den erkrankten Pankreaskörper günstig ein, indem sich derselbe, dem späteren Befund nach zu urteilen, zurückbildete. Es muß die Möglichkeit zugegeben werden, daß die vorgefundenen Verhältnisse auch eine spontane Ausheilung hätten gestatten können. Dagegen wurde der Patientin eine längere Leidenszeit erspart, dem Fall von Sendler nach zu schließen, wo sich die Erkrankung des Pankreas zwar spontan zurückbildete, die Schmerzen jedoch noch ein Jahr nach der Probelaparotomie andauerten.

Die Gewichtszunahme, die rasch nach der Operation eintrat, dürfte mehr auf das Aufhören der Schmerzen, als auf die Erholung des Drüsengewebes zu beziehen sein, um so mehr als der Kopf des Pankreas nur wenig betroffen war, somit ausreichend funktionsfähige Partien vorhanden waren.

Es wäre voreilig, aus einem günstig beeinflußten Fall Schlüsse für die Behandlung ähnlicher Fälle zu ziehen und eine Methode zu empfehlen, die wegen der besonders günstigen Verhältnisse, die sie voraussetzt, nur ausnahmsweise angewendet und auf ihren Wert geprüft werden kann. Doch hat der vorliegende Fall, ob schon der erste, in dem mit Absicht eine derartige Behandlung eingeschlagen wurde, bereits einen Vorläufer in einer Beobachtung von Barth, bei der sich durch eine Komplikation zufällig ein ähnlicher Erfolg einstellte.

Ich entnehme der Mitteilung von Barth folgendes:

Ein 54jähriger Mann litt 2 Jahre hindurch an Beschwerden, die als Gallensteinkoliken gedeutet wurden. Anfangs bestand ein Druckgefühl im Epigastrium, dann stellten sich Kolikanfälle mit galligem Erbrechen ein, ohne Ikterus. Die Koliken wurden seltener, dagegen trat häufig Erbrechen auf. Plötzlich gesellte sich eine akute Cholecystitis mit septischen Erscheinungen und schwerem Ikterus dazu. Nach Drainage der Gallenblase gingen die Erscheinungen zurück. Ein Stein wurde nicht gefunden. Auch die Schmerzen hatten aufgehört, als fast ein Monat nach der Operation ohne nachweisbare Ursache ein heftiger und lang andauernder Kolikanfall mit Erbrechen, aber ohne Temperatursteigerung dazwischen trat. Seitdem litt der Kranke bei normalen sonstigen Verhältnissen an dumpfen Schmerzen im Epigastrium, zeitweise mit Übelkeit und Erbrechen, ohne daß eine Erklärung dafür gefunden

werden konnte. Zwei Monate später steigerten sich die Schmerzen bei dem inzwischen geheilten und nach Hause entlassenen Kranken derart, daß trotz Morphium keine Linderung eintrat, so daß eine zweite Operation vorgenommen werden mußte. Dabei zeigte sich der Kopf des Pankreas auffallend hart und etwas verdickt, besonders hart aber der Hals und der angrenzende Körper des Organs, während am Schwanz die Veränderungen wieder geringer waren. In der Umgebung waren kaum irgendwelche pathologische Zustände. In der Meinung, es liege ein Carcinom vor, wurde aus dem am meisten veränderten Pankreaskörper eine Probeexzision gemacht und die Stelle durch einige Katgutnähte geschlossen. Zwei Tage noch nach der Operation hielten die Schmerzen in unveränderter Heftigkeit an, hörten dann plötzlich auf und kehrten bis zu dem am 16. Tage aus anderen Ursachen erfolgten Tode nicht wieder. Bei der Sektion stellte sich heraus, das die Nähte am Pankreaskörper aufgegangen waren und die Incisionswunde weit klaffte. Der Ductus Wirsungianus war nicht zu finden und total verödet, dagegen der Ductus Santorini von einer eigenen Papilla duodenalis bis zum Schwanz durchgängig. Den Vorgang erklärt Barth in der Weise, daß es infolge einer eitrigen Entzündung im Ductus Wirsungianus zu einer Verlegung und Verödung des Ganges bis zu seiner Vereinigung mit dem Ductus Santorini kam, und daß sich die Entzündung in dem Quellgebiete der verödeten Strecke ganz besonders intensiv ausbreitete.

Barth ist der Ansicht, daß die heftigen Schmerzen, die nach der ersten Operation auftraten, durch die indurative Pankreasentzündung verursacht wurden und läßt die Frage offen, ob letztere allein die Ursache der fast zweijährigen Beschwerden waren oder ob die Entzündung des Pankreas durch eine eitrige Entzündung des Ductus Wirsungianus infolge der septischen Gallenwegsinfektion herbeigeführt wurde; das letztere hält er für wahrscheinlicher. Barth hebt in seinem Falle als besonders hervor, daß im Gegensatz zu den meisten Beobachtungen, wo der Kopf des Pankreas betroffen ist, besonders der Hals und der Körper des Pankreas verändert war, ähnlich unserem Falle. Wegen der Nähe des Plexus solaris zu dem am meisten erkrankten Teil des Pankreas (Hals und Körper), ist Barth geneigt, die Schmerzen nervösen Ursprungs zu deuten, und zwar als Neuritis der Rami pancreatici des Plexus solaris. Den Plexus solaris selbst hält Barth nicht für beteiligt, da die Umgebung des Pankreas bei der Sektion frei von Schwielen und Entzündungserscheinungen war. Die gastrischen

Erscheinungen (Übelkeit, Erbrechen) seien reflektorischer Herkunft. Das plötzliche Aufhören der Schmerzen, die noch zwei Tage nach der Operation andauerten, erklärt Barth durch das Aufgehen der Katgutnähte, wodurch die Pankreasschwiele entspannt wurde. An diese Beobachtung schließt Barth mit weitem Blick in die Zukunft die Äußerung an: „Vielleicht werden also Entspannungsschnitte in den Pankerasschwielen die quälendsten Beschwerden solcher Kranken zu beseitigen imstande sein." Dieser Ansicht von Barth stimme ich vollkommen bei, nur in bezug auf die Erklärung der Schmerzen möchte ich anderer Meinung sein als Barth. Es wäre möglich, daß Schwielen, die tief in die Drüsensubstanz des Pankreas eindringen, die Änderung des Volumens des Organs genau so beeinträchtigen können, wie in unserem Fall der verdickte Peritonealüberzug und aus dem gleichen Grund Schmerzen hervorrufen. Daß in diesen Fällen ganz bestimmte Veränderungen vorliegen müssen, ist klar, denn häufig sind derartige Schmerzen bei chronischer Pankreatitis nicht. Worauf diese beruhen, und ob die früher angeführte Erklärung zulässig ist, werden künftige Beobachtungen lehren. Ich wenigstens bin der Ansicht, daß man, wie anderswo, so auch hier, in der Erklärung der Schmerzen den Nerven eine viel zu große Rolle einzuräumen geneigt ist. Ob und wie oft sich krankhafte Zustände im Pankreas durch Reizung des Plexus coeliacus und der zugehörigen Nerven äußern, ist völlig unbekannt. Es sei daran erinnert, daß man die heftigen Schmerzen in gewissen Fällen von Carcinomen durch Druck auf den Plexus coeliacus von seiten des vergrößerten Pankreas erklären will (Senn), desgleichen die kolikartigen bei Steinen durch Reizung des Plexus und seiner Äste. Es gab eine Zeit, wo man sehr geneigt war, dem Plexus coeliacus alles erdenkliche Üble nachzusagen, jetzt ist man mehr davon abgekommen.

Jüngst äußerte sich Schmidt in einer nur den Schmerzphänomenen gewidmeten Abhandlung über die Pankreasschmerzen folgendermaßen:

„Zeitliche Beziehungen der Pankreasneuralgien wären nur insofern denkbar, als bei der Austreibung des Mageninhaltes (ca. 2—3 Stunden nach dem Mittagessen) durch reflektorische Anregung der Pankreassekretion und damit verbundener Hyperämisierung des Organes unter Umständen der Anstoß zu Schmerzattacken gegeben werden könnte; natürlich müßte aber gerade bei einem derartigen zeitlichen Abhängigkeitsverhältnis der Schmerzanfälle an das eventuelle Bestehen einer sekundär bedingten Pylorusstenosenkolik oder

Gastralgie überhaupt gedacht werden." Somit gibt Schmidt die Möglichkeit einer Abhängigkeit der Pankreasschmerzen von der Nahrungsaufnahme unter bestimmten Voraussetzungen zu. Ein derartiger Zusammenhang bestand übrigens auch in einem Fall von Owen. Eine Frau, deren Pankreaskopf vergrößert war, litt an heftigen Schmerzen nach der Nahrungsaufnahme, die rechts lokalisiert waren und in den rechten Rippenbogen ausstrahlten.

Schließlich kann ich mir nicht versagen, noch auf eine Tatsache hinzuweisen, um die große Wichtigkeit der Volumsveränderung und der Spannungsverhältnisse im Pankreas für die Entstehung von Schmerzen zu beleuchten. Es ist bekannt, daß schon ganz kleine Blutungen im Pankreas Schmerzen oft heftiger Natur hervorrufen können und bei der Sektion ist man oft erstaunt über das Mißverhältnis zwischen Ursache und Wirkung.

Besonders bei chronischer Pankreatitis aus allgemeinen Ursachen mit starker Gefäßerkrankung kommen nicht selten kleine Blutungen vor. Sofort kann sich der Charakter der Schmerzen ändern; aus dem dumpfen, undeutlichen Schmerz im Epigastrium wird ein heftig bohrender, der dem Kranken für eine Zeit die Ruhe raubt; mit beginnender Resorption des Blutes kehrt alles zum früheren Zustand zurück. Bei denselben Formen von chronischer Entzündung kann es sich ereignen, daß man aus unbestimmter Diagnose das Abdomen öffnet und ein atrophisches Pankreas findet, wie man sich durch die Palpation überzeugt. Schmerzen bestanden keine oder nur geringe. An demselben Tag oder einem der folgenden ist man wegen heftiger Schmerzen und anderer alarmierender Symptome gezwungen, noch einmal die Laparotomie zu machen. Nach langem Suchen findet man an einer Stelle eine oft nur geringe Vergrößerung im Pankreas, die Sektion ergibt eine kleine Blutung, mit der Tamponade hören die Schmerzen auf. Von den akuten Erkrankungen im Pankreas, wo zum Teil ähnliche Vorgänge sich abspielen, will ich ganz absehen. An all diesen Schmerzen soll nur der Plexus coeliacus schuld sein? Wenn man will, gewiß, denn alle Schmerzen werden schließlich durch Reizung von Nerven nach außen vermittelt.

Es ist in Zukunft zu wünschen, daß den chronischen Entzündungen des Pankreas eine erhöhte Aufmerksamheit zugewendet wird, weil sie häufiger vorkommen, als bisher angenommen wurde. Dabei genügt es nicht, sich von dem Zustand des Pankreas durch einfache Palpation zu überzeugen und sich mit der Behandlung der primären Ursachen oder der Folgeerscheinungen durch das ver-

größerte Pankreas zufrieden zu geben, vielmehr ist es notwendig, durch geeignete Freilegung das Pankreas zu besichtigen, ob nicht Veränderungen in seiner Umgebung oder am Pankreas selbst vorliegen, welche die Ursache für etwa vorhandene Schmerzen sind. Bei peripankreatitischer Schwielenbildung, die entweder nur auf das Peritoneum parietale vor der Drüse beschränkt sein kann (eigene Beobachtung) oder sogar auch zu Verwachsungen mit den Nachbarorganen (Pylorus, Duodenum [Sendlers Fall], Magen, Leber [Riedel, Fleiner], Netz und Milz [Dieckhoff]) führen kann, ist das veränderte Bauchfell über dem Pankreas zu spalten, sind die Adhäsionen zu lösen oder ihren Folgen für die betroffenen Organe zu begegnen. Unter allen Formen von chronischer Pankreatitis neigt die luetische am meisten zu derartigen Ausbreitungen auf die Nachbarschaft. Bei Pankreasschwielen sind nach dem Vorschlag von Barth Entspannungsschnitte, soweit es die anatomischen Verhältnisse gestatten, zu versuchen ähnlich wie bei der akuten Pankreatitis (Nimier, Porter u. a.). Dasselbe Verfahren dürfte auch bei der sonst prognostisch nicht günstigen kleinzystischen Degeneration angezeigt sein. Ob damit die Reihe der Möglichkeiten in der operativen Behandlung der chronischen Pankreatitis tatsächlich erschöpft ist, wird die Zukunft lehren. Es wäre nicht undenkbar, daß sich mit zunehmender Erfahrung noch weitere Gesichtspunkte ergeben könnten. Jedenfalls ist in der Behandlung der chronischen Entzündungen der Chirurgie noch ein reiches Arbeitsfeld vorbehalten, auf dem sie noch manche Erfolge erzielen kann.

Herrn Prof. Payr danke ich bestens für die Anregung zu diesem Thema und für die Überlassung des Falles.

Literaturverzeichnis.

1. Aran, Arch. gen. de Méd. 1846.
2. Arnsperger, Beiträge z. klin. Chir., Bd. 43.
3. Barth, Verh. d. Deutschen Ges. f. Chir. 1904.
4. Battersby, Dubl. Journ. of med. Scienc. 1844, Vol. 25.
5. Bernard, Mémoire sur le pancréas. Paris 1856.
6. Birch-Hirschfeld, Lehrb. d. path. Anatomie.
7. Boldt, Dissert. Berlin 1882.
8. v. Büngner, Beitr. z. klin. Chir., Bd. 39.
9. Cammidge, Lancet 1904.

10. Capparelli, il Morgagni 1883.
11. Chvostek, Wiener med. Blätter 1879.
12. Claessen, Krankheiten der Bauchspeicheldrüse. Köln 1842.
13. Cohnheim, Allgem. Pathol. Berlin 1882.
14. Curnow, c. n. Senn.
15. Dalziel, Brit. med. Journ. 1902.
16. Demme, Wiener med. Blätter 1884.
17. Dieckhoff, Inaugural-Dissert. Rostock 1894.
18. Drozda, Wiener med. Presse 1880.
19. Edsall, Amer. Journ. of med. Sciences 1901.
20. Ehler, Wiener klin. Wochenschr. 1903.
21. Elliotson, c. n. Senn.
22. Engel, c. n. Senn.
23. Fleiner, Berl. klin. Wochenschr. 1894.
24. Fleß, Donders u. Bartins Archiv 1866.
25. Göbell, Deutsche Zeitschr. f. Chir., Bd. 61.
26. Griffith, Brit. med. Journ. 1902.
27. Gussenbauer, Ber. üb. d. Verh. d. Deutschen Ges. f. Chir. 1883.
28. Hamburger, Anat. Anzeiger 1892.
29. Haasler, Arch. f. klin. Chir., Bd. 58.
30. Heidenhain, Pflügers Arch., Bd. X u. XIV.
31. Hoffmann, Wiener klin. Wochenschr. 1903.
32. Hoppe-Seyler, Cholel. Noth. spez. Path. u. Ther., Bd. 18.
33. Derselbe, Deutsches Arch. f. klin. Med. 1893.
34. Hyelt, zit. in Schmidts Jahrb. 1873.
35. Kasahara, Virch. Arch., Bd. 143.
36. Kehr, XI. Jahresbericht; Guben 1901 u. Zentralbl. f. Chir. 1904.
37. Klippel und Lefas, Rev. de Médecine 1903.
38. Körte, Die chirurg. Erkr. u. Verl. des Pankreas. Deutsche Chir., Lief. 45.
39. Lando, Zeitschr. f. Heilk., Bd. 27.
40. Litten, Charité-Annalen 1881.
41. Martin, c. n. Senn.
42. v. Mikulicz, Grenzgebiete, Bd. 12.
43. v. Mosetig, Wiener med. Presse 1902.
44. Mouret, Méd. moderne. 1895.
45. Moynihan, Lancet 1902.
46. Derselbe, Brit. med. Journ. 1902.
47. Nimier, Rev. de Médecine 1894.
48. Opic, Amer. Journ. of med. Sciences 1901.
49. Owen, Brit. med. Journ. 1902.
50. Polyakoff, Berl. klin. Wochenschr. 1898.
51. Porter, c. n. v. Mikulicz.
52. Prione, Wiener med. Wochenschr. 1903.
53. Ribbert, Zentralbl. f. klin. Med. 1880.
54. Riedel, Münchner med. Wochenschr. 1905.
55. Derselbe, Berl. klin. Wochenschr. 1896.
56. Rigal, Wiener klin. Wochenschr.
57. M. Robson, Outlines of Human Pathology.

58. Derselbe, Lancet 1900.
59. Derselbe, Lancet 1904.
60. Derselbe, Medizinische Klinik 1905.
61. Derselbe und Moinyhan, Diseases of the Pankreas and their surg. treatment. Phil. and London 1902.
62. Rosenthal, Zeitschr. f. klin. Med., Bd. 21.
63. Schmidt, Kongreß f. innere Med. Leipzig 1904.
64. Derselbe, Die Schmerzphänomene b. uns. Krankh., ihre Pathog. u. Differentialdiagnose. 1906.
65. Schirmer, Inaugural-Dissert. Basel 1903.
66. Schulze, Waldeiers Archiv, Bd. 56.
67. Seegen, Diabetes mellitus 1893.
68. Sendler, Deutsche Zeitschr. f. Chir., Bd. 44.
69. Senn, Volkmanns klin. Vorträge 1888.
70. Ssoboleff, Virch. Arch., Bd. 168.
71. Steinhaus, Deutsches Arch. f. klin. Med., Bd. 74.
72. Stubenrauch, Langenbecks Arch., Bd. 79.
73. Tilger, Virch. Arch., Bd. 137.
74. Todd, Dubl. Hospital rep. Vol. 1.
75. Wassiljew, Inaugural-Dissert. St. Petersburg 1900.
76. Wyß, Virch. Arch., Bd. 36.
77. Zuckerkandl, Anatomische Einleitung zu Oser: Die Erkrankungen des Pankreas.

XXIII.

Aus dem Landkrankenhaus zu Kassel.

Über retrograde Incarceration des Darmes.

Von

Dr. A. Jäckh,

dirigierender Arzt der chirurgischen Abteilung.

Im Jahre 1895 hat Maydl (7)[1]) den Ausdruck „retrograde Incarceration" eingeführt. Er versteht darunter die Erscheinung, daß der incarcerierte Teil des Organs bauchwärts vom incarcerierenden Ringe gelegen ist, während peripherwärts von ihm, d. h. im Bruchsack selbst, sich ein verhältnismäßig normal beschaffener Teil des Eingeweides vorfindet. In den beiden Fällen, die der Veröffentlichung Maydls zugrunde lagen, handelte es sich im einen um die Einklemmung eines Wurmfortsatzes, im anderen um eine solche der Tube, also um die Einklemmung frei endigender Gebilde, und ebenso handelte es sich in den meisten späteren Veröffentlichungen, bei denen namentlich die retrograde Netzeinklemmung im Vordergrund steht, um frei in der Bauchhöhle endigende Organe, zu denen die Ernährungsgefäße schief oder parallel zu ihrer Längsachse herantreten. Es liegt auf der Hand, daß bei solchen Organen ohne weiteres die Bedingungen dafür gegeben sind, daß der distale, in der Bauchhöhle gelegene Teil am schwersten in seiner Ernährung geschädigt ist, da seine Gefäße zweimal den Schnürring passieren müssen, während die den Bruchinhalt versorgenden Gefäße nur einmal durch den Bruchring hindurchtreten.

Maydl bespricht auch theoretisch die Frage, ob es am Darm zu einer retrograden Incarceration kommen könne; die Vorbedingung dafür wäre, daß der Darm in Form eines W hervortreten

1) Die Zahlen beziehen sich auf das am Schlusse dieser Arbeit befindliche Literaturverzeichnis.

müßte, d. h. daß in einem Bruch 2 Darmschlingen vorgefallen wären, während der dieselben verbindende Darmabschnitt in der Bauchhöhle verblieben wäre. Er meint, eine Incarceration dieser mittleren in der Bauchhöhle zurückgebliebenen Darmschlinge sei nicht denkbar, weil diese durch die für sie bestimmten Gefäße, welche durch das zugehörige Mesenterium ungehindert zutreten können, hinreichend mit Ernährungsmaterial versorgt werde. Wir könnten uns demnach eine retrograde Incarceration am Darm nur unter solchen Umständen vorstellen, daß, falls die räumlichen Verhältnisse es gestatten würden, eine Darmschlinge sich auf die Fläche umlegen und mit ihrem konvexen Ende in die Bauchhöhle hineinragen würde. Die Gefäße würden sodann zuerst in den Bruchsack hinein und mit der erwähnten Schlinge wieder zurückverlaufen, so eine scharfe Krümmung bildend, wobei die Ernährung der in der Bauchhöhle gelegenen Partie wesentlich leiden könnte.

Es war damals Maydl entgangen, daß bereits im Jahre zuvor auf dem Chirurgenkongreß von Lauenstein (4) ein hierher gehöriger Fall, allerdings nur unter dem Namen: „Über eine seltene Form der Einklemmung des Dünndarms im Leistenbruch" mitgeteilt worden war. Außerdem gehört hierher auch ein Fall von Benno Schmidt (10), den dieser bereits im Jahre 1880 mitgeteilt und dann auch noch einmal in seiner Monographie über die Unterleibsbrüche aus dem Jahre 1896 (11) erwähnt hat. Eine aus einem großem Nabelbruch in die Bauchhöhle zurückgefallene Darmschlinge hatte sich an der Bruchpforte seitlich abgeknickt und war brandig geworden, während die beiden im Bruche zurückgebliebenen Darmschlingen nicht eingeklemmt waren. Dieser Fall ist dann auch samt Abbildung in den im Jahre 1901 erschienenen Atlas von Sultan (12) übergegangen. 2 weitere Fälle von retrograder Einklemmung des Darmes sind 1902 von v. Wistinghausen (13) und 1903 von Langer (3) mitgeteilt und schließlich ist dann die Frage aufs neue im Jahre 1905 durch Lauenstein (5) angeregt worden, der aber die unterdessen erfolgten Mitteilungen übersehen hat und nun den Titel: „Zwei Dünndarmschlingen" im eingeklemmten Bruch einführt. Lauenstein hat außer seinem schon früher mitgeteilten Fall noch 3 ähnliche Fälle beobachtet und fordert auf, ähnliche Beobachtungen zu veröffentlichen, um verschiedene dabei auftauchende Fragen besser beantworten zu können. Dieser Aufforderung folgten dann im Jahre 1906 kurz nach einander Mitteilungen von Klauber (2), Pólya (8), Pringle (9), Haim (1) und Manninger (6). Allerdings hat Pringle in keinem der 3 von ihm

mitgeteilten Fälle, von denen einer sogar 3 Darmschlingen im eingeklemmten Bruch aufwies, auf die im Bauch gelegene Verbindungsschlinge geachtet, und es ist deshalb nicht festgestellt, ob es sich in diesen Fällen um retrograde Einklemmungen gehandelt hat.

Immerhin scheint es, daß das Krankheitsbild gar nicht so selten ist, wie man nach den früheren Veröffentlichungen glauben konnte. Höchstwahrscheinlich verbergen sich auch noch ähnliche Beobachtungen in Arbeiten, die andere Überschriften haben und die in den Registern unter den verschiedensten Rubriken gesucht werden müssen.

Da ich im Laufe des letzten Jahres 2 Fälle von retrograder Einklemmung des Darmes beobachtet habe, so möge es mir gestattet sein, die immerhin noch spärliche Kasuistik um 2 weitere Fälle zu vermehren.

Fall 1. Frau Direktor S., 74 Jahre, aus Cassel, wurde am 24. April 1906 vormittags $11\frac{1}{4}$ Uhr aufgenommen, da sich ihr alter Bruch am selben Tage früh um 5 Uhr eingeklemmt hatte. Sie hatte auch früher schon öfters leichte Einklemmungserscheinungen gehabt, und der Hausarzt mußte schon einigemal die Taxis machen, die jedesmal mit einigen Schwierigkeiten verbunden war. Sonst war der Bruch stets völlig reponierbar. Auch diesmal hatte der Hausarzt längere Zeit vergeblich Taxisversuche gemacht. Stuhlgang hatte sie zuletzt den Abend zuvor gehabt. Erbrechen war nicht dagewesen. — Die Frau litt viel an Husten und Auswurf, litt außerdem an einem Herzfehler. Ich wurde deshalb gebeten, lieber in Narkose die Taxis zu versuchen, als die blutige Reposition zu machen.

Befund: Die mäßig genährte, schwache und stöhnende Frau hat einen kleinen Puls und ein blasendes, systolisches Geräusch über der Herzspitze.

Es besteht ein fast zweifaustgroßer rechtsseitiger Schenkelbruch, im queren Durchmesser etwas breiter als im Längsdurchmesser, von unregelmäßig höckriger Oberfläche, nicht sehr gespannt, mäßig empfindlich, nicht reponierbar; er gibt lauten tympanitischen Schall. Er hat einen breiten Stiel, der sich in den Schenkelkanal hineinerstreckt.

Direkt oberhalb des rechten Poupartschen Bandes fühlt man im Bauch einen mehr als faustgroßen, ziemlich scharf begrenzten, rundlichen, prall gespannten Tumor, der tympanitischen Schall gibt. Es ist offenbar ein geblähter Darmteil. Vermehrte Peristaltik ist weder an ihm noch im übrigen Bauch nachzuweisen. Sonst ist im Bauch, der nicht aufgetrieben ist, nirgends vermehrte Spannung.

Wegen des Herzfehlers und des ganzen Allgemeinbefindens schlug ich vor, von der Allgemeinnarkose überhaupt lieber abzusehen und statt dessen Rückenmarksanästhesie anzuwenden. Während der nötigen Vorbereitungen wurden in halbstündigem Intervall 2 mal 0,0003 Skopolamin + 0,01 Morphium injiziert und dann Rückenmarksanästhesie mit 0,06 Stovain-Billon (Einstich unterhalb des ersten Lendenwirbels, nachher steile Beckenhochlagerung)

eingeleitet. Die Anästhesie war nachher tadellos, ohne irgendwelche Nebenerscheinungen, und die Pat. schlief während der Operation fest ein.

Es wurde dann noch ein ganz schüchterner Taxisversuch gemacht, aber gleich wieder davon abgestanden.

Mittags 1/2 1 Uhr Herniotomie. Aus dem Bruchsack entleert sich reichliches, nicht blutiges Bruchwasser. Er enthält 2 Dünndarmschlingen; die längere liegt nach hinten zu, läßt sich leicht reponieren; die kürzere, ca. 20 cm lange, liegt nach vorne zu. Der links gelegene Schenkel dieser Schlinge geht unmittelbar hinter dem Bruchring ins Cöcum über, das sich noch vorziehen läßt, und an dem ein ganz dünner verkümmerter Wurmfortsatz hängt. Der zuführende Schenkel der vorderen Schlinge liegt rechts vom abführenden Schenkel, und an ihm ist ein sehr enger, stark zusammengedrückter Schnürring, der sich aber nach kurzer Zeit vollständig erholt. Als nun der angrenzende Darm vorgezogen wird, zeigt sich, daß die beiden im Bruchsack gelegenen Darmschlingen verbunden sind durch eine im Bauch gelegene, mindestens 60—70 Zentimeter lange, intensiv schwarzrot verfärbte Darmschlinge, die an ihrem oberen Ende gleichfalls einen, allerdings weniger stark veränderten Schnürring hat. Auch das Mesenterium dieser im Bauch gelegenen Schlinge ist hämorrhagisch infarciert. Dagegen sind die im Bruchsack gelegenen Schlingen so gut wie gar nicht verändert, haben auch an ihren beiden anderen Enden keine Schnürringe. Aus der Bauchhöhle ist unterdessen noch blutig verfärbte Flüssigkeit abgeflossen.

Es wird sofort die Resektion der hämorrhagisch infarcierten Darmschlinge vorgenommen, und zwar wird das zuführende Ende fingerlang oberhalb des oberen Schnürrings, das abführende Ende fingerbreit unterhalb des unteren Schnürrings durchgetrennt, und das zugehörige Mesenterium im Gesunden mit Katgut umstochen und abgetrennt. In jeden der beiden Stümpfe wird die Hälfte eines Murphyknopfes eingeführt, dann werden die Stümpfe durch fortlaufende Seidennaht in 2 Etagen blind verschlossen und tief eingestülpt. Auf die beiden im Darmlumen vorgeschobenen Murphyknopfhälften wird eingeschnitten, so daß sich nur der Zylinder herausdrängen läßt, und dann wird eine seitliche Anastomose zwischen den beiden Darmstümpfen, und zwar entgegengesetzt der Peristaltik, angelegt. Die Knopf-Anastomose wird nicht übernäht, dagegen werden die kurzen, blinden Stümpfe noch durch einige Seidenknopfnähte aufeinander fixiert, auch das Loch im Mesenterium durch Seidenknopfnähte verschlossen.

Nach Reposition des Darmes wird der Bruchsack abgebunden und exstirpiert, dann die sehr weite Bruchforte mit Katgut vernäht. Hautnaht mit Seide unter Einführung zweier Drainrohre in die beiden Wundwinkel. Gaze und Heftpflaster.

Der Verlauf war sehr befriedigend. Die Patientin bekam zwar leichte Temperatursteigerungen bis höchstens 38,2 °, die auf die vermehrte Bronchitis (dicker, eitriger, münzenförmiger Auswurf) zu beziehen waren. Vom Bauch aus keinerlei Störungen; der Darm wurde bald durchgängig, und am 5. Mai ging der Murphyknopf ab. Abgesehen von geringer Eiterung an 2 Stichkanälen, die eine dreimalige Anwendung des Saugglases erforderte, war die Wundheilung normal. Am 15. Mai stand die Kranke zum ersten Male auf und wurde am 19. Mai aus dem Krankenhaus entlassen.

Der resezierte Darm ist im gehärteten Zustand an der Konvexität gemessen, ca. 65 cm lang. Das Mesenterium ist vom Darmansatz ab in einer Breite von ca. 4 cm ausgesprochen hämorrhagisch infarciert, und die Grenze gegen das gesunde Mesenterium wird gebildet durch eine scharfe, dem Darm parallel verlaufende Linie, die nach beiden Seiten zu sich dem Darmansatz nähert und hier genau in die beiden Schnürringe am Darm übergeht. Jenseits der Schnürringe ist am Mesenterium keine Spur von hämorrhagischer Veränderung mehr vorhanden. Ebenso wie das Mesenterium ist auch der Darm hämorrhagisch infarciert; doch ist die Schleimhaut überall noch vorhanden.

Die mikroskopische Untersuchung ergab, daß der Epithelüberzug der Schleimhaut zum größen Teil verloren gegangen ist. Nur die untersten Enden der Drüsenschläuche zeigen noch Struktur und Epithelfärbung; nach der Oberfläche zu stehen kurze, z. T. spärliche Zotten, ohne jegliche Epithelien. Sämtliche Schichten der Darmwand sind dicht mit ausgetretenem Blut durchsetzt, und die Muskularis zeigt die Erscheinungen beginnender Nekrose, die äußere Längsmuskelschicht in stärkerem Maße als die innere Ringmuskelschicht.

Am Mesenterium sind sämtliche Gefäße thrombosiert, und zwar zeigen die Arterien mehr rote, die Venen mehr geschichtete Thromben. Sowohl die Gefäßwandungen, als das Fett- und Bindegewebe des Mesenteriums, sind dicht von Blutbestandteilen durchsetzt. —

Nachdem sich die Kranke eine Zeitlang ganz gut gekräftigt hatte, magerte sie später wieder ab, und Anfang Dezember kam es allmählich zu zunehmender Darmstenose bei deutlich tastbarem Tumor oberhalb der rechten Leiste. Eine deshalb am 20. Dez. 1906 vorgenommene Laparotomie ergab krebsige Veränderungen — die Diagnose wurde später vom pathologischen Institut zu Marburg bestätigt — in der Nähe der Resektionsstelle, und es wurde durch eine Anastomose zwischen Ileum und Colon transversum der verengte Darmbezirk ausgeschaltet. Dieser zweiten Operation ist die Kranke am Abend des folgenden Tages erlegen.

Fall 2. Heinrich S., 63 J., Weißbinder aus Ziegenhagen, wurde am 8. Oktober 1906 früh um 2 Uhr im Landkrankenhaus aufgenommen. Er hatte am Nachmittag zuvor um $^1/_2$2 Uhr plötzlich krampfartige Schmerzen in seinem schon lange bestehenden Hodenbruch bekommen, der hart geworden und nicht mehr zurückgegangen sei. Um 4 Uhr nachmittags einigemal Erbrechen. 9 Uhr abends Konsultation des Arztes, der noch in der Nacht den Transport nach Cassel veranlaßte.

Befund: Greisenhaftes Aussehen, leichte Kollapserscheinungen. Abdomen im unteren Teil aufgetrieben und zwar hauptsächlich rechts bis Nabelhöhe, wo zeitweise Peristaltik zu sehen ist. Auch links sieht man einzelne geblähte Darmschlingen; rechts ist aber größere Spannung. Perkussionsschall über dem Adomen überall tympanitisch.

Es besteht ein rechtsseitiger, gut dreifaustgroßer, stark gespannter Skrotalbruch, der sich nicht reponieren oder verkleinern läßt. Der Schall über dem Bruch ist gedämpft. Auch links ist eine Leistenhernie, die aber reponierbar ist.

Morgens $3^1/_2$ Uhr in Sauerstoff-Chloroformnarkose Herniotomie (Assistenzarzt Dr. Pfister unter meiner Assistenz). Der Bruchring ist ziemlich weit, aber durch die dicken, ausgetretenen Darmteile stark gespannt. Ziemlich reichliches Bruchwasser, das sich auch aus der freien Bauchhöhle entleert. Im Bruchsack findet sich eine große, stark geblähte Dünndarmschlinge und dahinter das stark geblähte Cöcum mit einem ganz kurzen Stück des untersten Ileums. Beim Vorziehen des angrenzenden Darmes findet man, daß zwischen den beiden im Bruchsack gelegenen Darmschlingen eine 65 cm lange Darmschlinge gelegen ist, die durch Zug am untersten Ileum allmählich oben aus der freien Bauchhöhle vorgezogen wird. Diese Verbindungsschlinge zeigt viel stärkere Zirkulationsstörungen als die im Bruchsack gelegenen Darmteile; sie ist dunkelrot verfärbt und unter der Serosa sowohl des Darmes, als auch seines Mesenteriums finden sich zahlreiche kleine Blutungen, aber nirgends ausgesprochene Nekroseerscheinungen, außerdem auch stellenweise alte narbige Verdickungen der Serosa. Die höhere Dünndarmschlinge, die im Brucksack lag, ist 45 cm lang. Sie und ebenso das Cöcum sind stark gebläht, und es finden sich an ihnen wohl Erscheinungen von stärkerer seröser Durchtränkung, aber keine Blutungen, nicht einmal stärkere Verfärbung. Ausgesprochene Schnürringe finden sich nur an den beiden Enden der im Bauch gelegenen Verbindungsschlinge. Diese Schnürringe erholen sich rasch, so daß kein Eingriff am Darm nötig erscheint. Der Dünndarm ist vor dem Cöcum etwas nach außen geschlagen gewesen.

Nach Reposition des Darmes wird der Bruchsack exstirpiert und dann die Radikaloperation nach Bassini angeschlossen.

Vom Verlauf ist zu bemerken, daß noch am Abend desselben Tages Blähungen abgingen und daß am 12. Oktober auf einen Einlauf dünner, deutlich blutiger Stuhlgang erfolgte; später bekam der Stuhlgang normale Beschaffenheit. An der Wunde trat geringe Eiterung ein, die vom 16. Oktober ab mit dem Bierschen Saugglas behandelt wurde.

Am 22. Oktober klemmte sich plötzlich der linksseitige Leistenbruch ein, und da Taxisversuche nicht zum Ziele führten, wurde nun auch links die Herniotomie mit anschließender Radikaloperation nach Bassini ausgeführt (Dr. Pfister). Dabei wurde im Bruchsack eine Dünndarmschlinge mit verdickter Wand und Verdickungen der Serosa gefunden, die am Mesenterialansatz und am angrenzenden Mesenterium dunkle, kleine und größere Blutflecke aufwies. Auch an der abführenden aus dem Bauch vorgezogenen Schlinge fanden sich derbe, weiß glänzende, durch Verdickung der Serosa bedingte Flecken. Jedoch ließ sich kein Urteil darüber gewinnen, ob dies etwa die unterste Ileumschlinge war.

Patient überstand auch diese zweite Operation. Er durfte vom 18. November ab aufstehen und wurde dann am 26. November geheilt entlassen.

In allen bisherigen Beobachtungen knüpfte sich das Hauptinteresse an die im Bauch gelegene Verbindungsschlinge, die in den meisten Fällen sehr viel schwerere Ernährungsstörungen aufwies,

als die im Bruchsack gelegenen Darmschlingen, ja die in einzelnen Fällen sogar die allein geschädigte war. Für diese auffallende Tatsache konnte Lauenstein (5) keine genügende Erklärung finden, obwohl er auch 2 Tierexperimente zur Klärung heranzog. Bei seinen Überlegungen geht aber Lauenstein von der Voraussetzung aus, daß nur die Mesenterialabschnitte der beiden äußeren Darmschlingen zwischen Radix mesenterii und Darminsertion abgeschnürt werden, während dies bei der inneren Schlinge nicht der Fall sei; an ihr werden nur die beiden Darmlumina abgeschnürt, aber nicht das Mesenterium, das innerhalb der Bauchhöhle frei von der Radix bis zum Einschnürungsringe herab verlaufe.

Im Gegensatz dazu nehmen Klauber (2) sowohl, als Haim (1) wenigstens für ihre Fälle an, daß das zu der Verbindungsschlinge gehörige Mesenterium mit den beiden äußeren Schlingen nach außen gezerrt gewesen sei, daß also die zugehörigen Mesenterialgefäße zweimal den Bruchring passieren mußten. Entweder durch die Abklemmung der Mesenterialgefäße im Bruchring, oder auch durch die scharfwinkelige Abknickung der Mesenterialgefäße infolge der vorhandenen Drehung des Mesenteriums komme ein vielleicht vollständiger Verschluß dieser Gefäße zustande, der die Ursache der starken Zirkulationsstörungen gerade in der Verbindungsschlinge sei. Nun hat ja Maydl (7) bereits bei seinen theoretischen Erwägungen für den Fall, daß das Mesenterium der Verbindungsschlinge im Bruch vorgefallen sei, die Möglichkeit einer retrograden Incarceration des Darmes zugegeben. Langer (3) geht aber noch weiter als Maydl. Er führt aus, die Voraussetzung Maydls, daß die Ernährungsgefäße des Darmes senkrecht zur Längsachse des Organs an dieses herantreten, treffe wenigstens für den Dickdarm und das unterste Ileum nicht zu. Zum Beweis dafür zieht er die anatomischen Beschreibungen der Gefäßversorgung des Darmes, wie sie in Henles Handbuch gegeben sind, heran. Die Gefäße bilden an diesen Darmteilen „einfache, aber weitläufige Bogen", „welche nahe am Darm liegen". Es könne also die Verbindungsschlinge möglicherweise nur von beiden Seiten her ihre Gefäßversorgung bekommen, während ihr eigenes Mesenterium ihr kein Gefäß zuführe. Aber auch für den Teil des Dünndarms, für den die anatomische Voraussetzung Maydls betreffs des Gefäßverlaufes zutreffe, hält Langer eine retrograde Incarceration für möglich, selbst wenn das Mesenterium der Verbindungsschlinge nicht im Bruch vorgefallen sei, und führt als Beispiel dafür den von ihm

selbst beobachteten Fall an. In diesem Fall, in dem die eine im Bruchsack gelegene Darmschlinge vom Colon ascendens, Cöcum und untersten Ileum gebildet war, hält Langer es für sicher, daß die Blutbahnen der Verbindungsschlinge nach der Seite des Colons zu (Arteria und Vena colica dextra) vollkommen unterbrochen waren, und er nimmt an, daß unter solchen Umständen die Ausschaltung einiger Anastomosenbahnen nach der anderen Seite genüge, um schwere Ernährungsstörungen am Darm hervorzurufen.

Ich glaube nicht, daß diese letzte Annahme Langers allgemeine Anerkennung finden wird. Ich halte es aber auch nicht für sicher erwiesen, daß im Langerschen Fall das Mesenterium der Verbindungsschlinge frei im Bauchraum lag, also an der Einklemmung absolut unbeteiligt war.

Man wird ja überhaupt nicht ganz leicht bei den Operationen ein sicheres Urteil über die Lageverhältnisse des Mesenteriums der Verbindungsschlinge gewinnen können, und bisher hat keiner der Beobachter gleich bei der Operation daran gedacht, zuerst sich über diese Verhältnisse zu orientieren und dann erst die Verbindungsschlinge vorzuziehen. Wenn man aber den in fast allen Fällen wiederkehrenden und in den einzelnen Fällen nur graduell verschiedenen Befund an der Verbindungsschlinge und an ihrem Mesenterium in Betracht zieht, so drängt sich die Annahme auf, daß diese Störungen nur durch einen mehr oder weniger vollständigen Verschluß der Mesenterialgefäße der Verbindungsschlinge bedingt sein können. Denn, abgesehen von dem Haimschen Fall, wurden immer an der Verbindungsschlinge und an deren Mesenterium subseröse Blutungen festgestellt, von kleinen Petechien an bis zu ausgesprochener hämorrhagischer Infarcierung, und Langer (3), Klauber (2), Pólya (8) und Manninger (6) konstatieren in ihren Fällen ausdrücklich eine Thrombosierung der Mesenterialgefäße; ebenso hat in meinem Fall 1 die mikroskopische Untersuchung des Mesenteriums eine solche Thrombosierung ergeben.

Das sind doch Erscheinungen von Strangulation, und eine solche kann man sich doch wohl nicht gut anders als durch eine mechanische Schädigung des Mesenteriums erklären. Die Verhältnisse werden in solchen Fällen ja auch nicht so einfach liegen, wie sie Lauenstein (5) in seinen schematischen Abbildungen darstellt. Sowohl der Darm, als auch das Mesenterium liegen nicht glatt, sondern in Windungen und Falten, und da ist doch leicht verständlich, daß ein Teil des zur Verbindungsschlinge gehörigen Mesenteriums mit in den Schnürring hineingezerrt wird. Und für

das unterste Ileum wird nach den Ausführungen, die Langer, gestützt auf die Autorität Henles über den anatomischen Verlauf der Mesenterialgefäße macht, die Möglichkeit eines Gefäßverschlusses noch viel leichter gegeben sein.

In dieser Hinsicht ist besonders interessant der Fall, den Pólya (8) mitteilt. Hier lag nur eine Schlinge im Bruchsack, die aus dem Cöcum und einem 6 cm langen Stück des untersten Ileums bestand, und diese zeigte nur geringe Einklemmungserscheinungen; dagegen war die angrenzende, im Bauche gelegene Ileumschlinge in einer Ausdehnung von 25 cm gangränös und ihr Mesenterium hämorrhagisch infarciert. Pólya deutet diese Erscheinungen dahin, daß die Vasa ileo-colica, welche die letzte Ileumschlinge versorgen, im Bruchsack mit eingeklemmt waren, und faßt deshalb diesen Fall mit Recht als retrograde Incarceration auf. Pólya gibt an, daß an dem retrograd eingeklemmten Darmteil die orale Grenze der Veränderung verschwommen, dagegen die aborale, die mit der Schnürfurche zusammenfiel, scharf war. Daraus ist zu ersehen, daß an der oralen Seite Anastomosen, allerdings ungenügende, vorhanden waren. Des weiteren zeigt aber auch dieser Fall, daß nicht, wie Lauenstein (5) vermutungsweise andeutet, der lokale Meteorismus mit seiner Zersetzung des Darminhalts und der dadurch bedingten Gasentwickelung für die schweren Ernährungsstörungen der im Bauch gelegenen Schlinge verantwortlich zu machen ist. Vielmehr ist der lokale Meteorismus erst eine Folge der Zirkulationsstörung in den Mesenterialgefäßen.

Mit Recht machen Klauber (2) und Haim (1) noch darauf aufmerksam, daß auch der auffallend rasche Eintritt der Gangrän für die Annahme einer Strangulation der Verbindungsschlinge verwertet werden müsse. Dies ist auch in meinem Fall I bemerkenswert, in dem schon nach $7\frac{1}{2}$ Stunden die Veränderungen am Darm so fortgeschritten waren, daß ich niemals eine Reposition des Darmes riskiert hätte. Daß in anderen Fällen die Verbindungsschlinge noch lebensfähig war, spricht ja nicht gegen eine Strangulation.

Ich selbst habe in meinen beiden Fällen auch versäumt, bei der Operation darauf zu achten, ob das Mesenterium der Verbindungsschlinge mit im Bruch vorgefallen war. Ich möchte aber den Befund an der von mir in meinem Fall I resezierten Darmschlinge für diese Annahme verwerten. Hier hat die hämorrhagische Infarcierung des Mesenteriums etwa 4 cm vom Darmansatz entfernt eine ganz scharfe Grenze, und diese Grenze

bildet eine Linie, die genau die beiden Schnürringe der Verbindungsschlinge miteinander verbindet und die sämtliche Mesenterialäste der Verbindungsschlinge kreuzt. Diese Linie kann doch nichts anderes sein als der ausgebreitete, auseinandergefaltete Abdruck des Bruchrings; der darmwärts von dieser Linie gelegene Teil des Mesenteriums lag auf der einen, der radixwärts gelegene Teil auf der anderen Seite des Bruchrings. Da aber die Schlinge selbst im Bauche lag, so muß der radixwärts von der Infarcierungsgrenze gelegene Teil des Mesenteriums im Bruchsack gelegen haben. Aber nur da, wo dieses Mesenterium zum 2. Male den Bruchring passierte, führte die Einklemmung zu schweren Zirkulationsstörungen; da, wo es zum 1. Male den Bruchring passierte, blieben die Störungen an ihm ebenso aus, wie an den Mesenterien der beiden im Bruch gelegenen Schlingen. Wenn man sich die Lage der resezierten Schlinge und ihres Mesenteriums unter der Leitung der Infarcierungsgrenze rekonstruiert, so kann man zu gar keinem anderen Resultat kommen, als daß das Mesenterium der Verbindungsschlinge zum Teil in den Bruch vorgefallen war.

Übrigens scheint es mir, als ob in dem 3. Fall Lauensteins (5) die Verhältnisse am Mesenterium der Verbindungsschlinge auch einen ähnlichen Hinweis geben könnten; denn Lauenstein hebt hervor, daß nur die dem Darmansatz benachbarte, etwa 10 cm breite Partie und nicht das ganze Mesenterium gleichmäßig von Petechien bedeckt war. Ob die Grenze eine scharfe war, und wie sie verlief, geht aus der Schilderung allerdings nicht hervor.

Jedenfalls möchte ich raten, bei künftigen Beobachtungen womöglich schon vor dem Vorziehen der Verbindungsschlinge auf die Lage ihres Mesenteriums genau zu achten, wo dies aber nicht geschehen ist, sich das Mesenterium genau darauf anzusehen, ob nicht der Bruchring einen Abdruck am Mesenterium hinterlassen hat, der einen Schluß darauf erlaubt, daß ein Teil des Mesenteriums im Bruchsack gelegen hat.

Von viel untergeordneterer Bedeutung ist das Verhalten der beiden im Bruchsack gelegenen Schlingen, und nur das eine ist bemerkenswert, daß in manchen Fällen der Unterschied in der geringen Schädigung dieser Schlingen gegenüber der Verbindungsschlinge ein so großer ist, daß sogar in einzelnen Fällen (Haim, Benno Schmidt) von einer Einklemmung dieser Schlingen gar

kein Rede sein konnte. Damit ist natürlich kein prinzipieller Unterschied gegeben, wenn in anderen Fällen auch die im Bruchsack gelegenen Schlingen mehr oder weniger schwere Einklemmungserscheinungen aufwiesen. Denn es ist gar kein Grund vorhanden, warum dies nicht der Fall sein soll. Dies wird immer von der Enge des Bruchringes und der Dauer der Einklemmung abhängig sein. Aber das Wesentliche ist die Einklemmung der Verbindungsschlinge. Deshalb hält es auch Haim (1) für richtiger, „von retrograder Incarceration des Darmes" als von „zwei Darmschlingen im eingeklemmten Bruche" zu sprechen. Auffallenderweise erhebt Manninger (6) dagegen Widerspruch und betont, daß es tatsächlich „zwei Darmschlingen im eingeklemmten Bruche" gebe. Das wird niemand bestreiten, das hat auch Haim nicht bestritten. Vielmehr hat Haim sich nur dahin ausgesprochen, daß in diesen Fällen eine Incarceration der beiden Darmschlingen ursprünglich überhaupt nicht stattfinde, und daß die geringgradigen Veränderungen an den im Bruchsack gelegenen Schlingen gegenüber der rapid vor sich gehenden Gangrän der Verbindungsschlinge gar nicht in Betracht kommen. Höchstens mag Haim diesen Satz in seiner Allgemeinheit etwas zu scharf gefaßt haben; denn in Manningers Fall (der übrigens insofern nicht ganz rein ist, als die Verbindungsschlinge in der subcöcalen Bauchfelltasche lag) war schon nach 14 Stunden auch in den im Bruchsack gelegenen Darmteilen Gangrän eingetreten, die aber offenbar noch nicht soweit fortgeschritten war, wie an der Verbindungsschlinge; und in Langers Fall wies nach 17 Stunden der Bruchinhalt einen höheren Grad der Incarceration auf, als die Verbindungsschlinge; an den Bruchdärmen wurde anämische Nekrose, am Zwischenstück hämorrhagische Infarcierung gefunden. Daß aber zwei Schlingen im eingeklemmten Bruch für eine retrograde Incarceration nicht einmal absolut notwendig sind, das beweist der Fall Pólyas.

Selbstverständlich sind auch Fälle denkbar, in denen nur die beiden Darmschlingen im Bruchsack eingeklemmt sind, während die intraabdominal gelegene Verbindungsschlinge von Einklemmung verschont geblieben ist. In solchen Fällen mag dann die Voraussetzung zutreffen, daß das Mesenterium der Verbindungsschlinge vollständig im Bauch verblieben war. Daß solche Fälle von „zwei Darmschlingen im eingeklemmten Bruch ohne retrograde Einklemmung" vorkommen, darauf weisen die in der Literatur beschriebenen Fälle von widernatür-

lichem After mit 4 Öffnungen hin, wie solche schon in der ersten Publikation Benno Schmidts (10) erwähnt sind. In diesen Fällen kann es sich um retrograde Einklemmung nicht gehandelt haben: die im Bauch gelegene Verbindungsschlinge ist eben nicht gangränös geworden, sondern nur die im Bruchsack gelegenen Schlingen. Auch v. Wistinghausen (13) erwähnt einen Fall von 3 Schlingen im eingeklemmten Bruch, bei dem er eine retrograde Einklemmung der Verbindungsschlingen nicht annimmt (ob mit Recht, kann vielleicht bezweifelt werden; denn die eine Verbindungsschlinge hatte reichliche Thrombosen des zugehörigen Mesenteriums und sah infolge davon livid aus, ohne aber gebläht zu sein; die zweite Verbindungsschlinge war sicher nicht eingeklemmt). Vielleicht gehören hierher auch die 3 Fälle, die Pringle (9) beobachtet hat.

Schließlich verdanke ich der liebenswürdigen privaten Mitteilung des Herrn Dr. Pólya in Budapest die Kenntnis eines Falles, den dieser bisher nur in ungarischer Sprache publiziert hat.[1]) Über den mit seiner Spitze am Bruchsack verwachsenen Wurmfortsatz als Brücke waren 2 Dünndarmschlingen vorgefallen und hatten sich eingeklemmt; die in der Bauchhöhle verbliebene Verbindungsschlinge zeigte gar keine Ernährungsstörung. Also auch hierbei war das Mesenterium der Verbindungsschlinge an der Einklemmung unbeteiligt.

Solche Fälle von gleichzeitiger Einklemmung mehrerer Schlingen ohne Schädigung der Verbindungsschlinge haben natürlich ein viel geringeres Interesse, und das Krankheitsbild, das uns interessiert, ist eben die retrograde Incarceration. Die 2 Schlingen im Bruchsack sind hier gewissermaßen nur Symptom, das die Aufmerksamkeit auf die Verbindungsschlinge hinlenken muß, und die Verbindungsschlinge beherrscht sowohl die Prognose als die Therapie.

Wenn man überhaupt operiert, so ist ja für den, der das Krankheitsbild kennt, der Weg vorgezeichnet. Findet man 2 Schlingen im Bruchsack, so muß man den angrenzenden Darm vorziehen, um sich über den Zustand der Verbindungsschlinge zu orientieren, und das Weitere ergibt sich von selbst.

1) Der Fall ist unterdessen in der Wiener klinischen Rundschau 1907, Nr. 3 mitgeteilt.

Es wäre aber auch von Wichtigkeit, schon vorher Anhaltspunkte zu finden, um wenigstens eine Vermutungsdiagnose zu stellen. Wäre in meinem 1. Fall die Taxis gelungen, deren Versuch bei dem übrigen Gesundheitszustand der Patientin gewiß gerechtfertigt gewesen wäre, so wäre dies ein großes Unglück gewesen. Man würde also die Taxis unter allen Umständen unterlassen, wenn man die in Frage stehende Einklemmungsform vermutete.

Soweit die Krankengeschichten, die bisher veröffentlicht sind, ein Urteil darüber erlauben, scheint für die Diagnose von Wichtigkeit zu sein das Mißverhältnis zwischen dem lokalen Befund und den Allgemeinerscheinungen; denn sowohl v. Wistinghausen, als Haim, als Manninger heben hervor, daß trotz schwerer Einklemmungserscheinungen der Bruch selbst auffallend weich, wenig gespannt und wenig empfindlich gewesen sei. Ferner wurde eine starke Schmerzhaftigkeit, Druckempfindlichkeit und Spannung des Bauches oberhalb der Bruchpforte gefunden. In meinem 1. Fall fühlte man oberhalb des Poupartschen Bandes einen ziemlich scharf begrenzten, prall gespannten Tumor, der offenbar die Verbindungsschlinge darstellte, und auch in meinem 2. Fall war die gleichseitige Unterbauchgegend stärker vorgewölbt und gespannt. Es bestand also lokaler Meteorismus im Sinne v. Wahls. Vielleicht kann auch im Bauche nachweisbarer Ascites auf die Diagnose hinleiten; darauf scheint bisher nicht geachtet worden zu sein; nur Haim gibt beiderseitige Flankendämpfung an. Jedenfalls wird man in künftigen Fällen auch darauf seine Aufmerksamkeit richten müssen.

Alle diese Zeichen können natürlich nichts weiter besagen, als daß neben der Brucheinklemmung noch eine innere Einklemmung vorliegt. Wenn aber die Erscheinungen ihrer Lokalisation und ihrem zeitlichen Auftreten nach in Beziehung zu dem vorhandenen Bruch stehen, so könnte man wohl auch vermuten, daß die innere Einklemmung eine retrograde ist, und bei dieser Vermutung wird man die Taxis unter allen Umständen als kontraindiziert erachten, auch wenn die Einklemmung erst ganz kurze Zeit besteht.

Literaturverzeichnis.

1. Haim, Über retrograde Darmincarceration. Zentralbl. f. Chirurgie 1906, Nr. 35, S. 950.
2. Klauber, Zwei Dünndarmschlingen im eingeklemmten Bruch. Deutsche med. Wochenschr. 1906, Nr. 4, S. 145.

3. Langer, Über retrograde Incarceration des Darmes. Wiener klin. Wochenschrift 1903, Nr. 16, S. 475.
4. Lauenstein, Über eine seltene Form der Einklemmung des Dünndarmes im Leistenbruch. Chir.-Kongreß 1894.
5. Derselbe, „Zwei Dünndarmschlingen" im eingeklemmten Bruch. Deutsche Zeitschr. f. Chir., Bd. 77, S. 581.
6. Manninger, Über retrograde Darmincarceration. Zentralbl. f. Chirurgie 1906, Nr. 39, S. 1064.
7. Maydl, Über retrograde Incarceration der Tuba und des Processus vermiformis in Leisten- und Schenkelhernien. Wiener klin. Rundschau 1895, Nr. 2 und 3.
8. Pólya, Beiträge zur Kenntnis der retrograden Incarceration. Wiener klin. Rundschau 1906, Nr. 6.
9. Pringle, Some cases of hernia in which several loops of bowel were strangulated in the same sac. Edinb. med. journal 1906, June, S. 513.
10. Schmidt, Benno, Eigentümliches Zustandekommen einer Darmeinklemmung bei einem großen Nabelbruch. Zentralbl. f. Chirurgie 1880, Nr. 32, S. 513.
11. Derselbe, Die Unterleibsbrüche. Deutsche Chirurgie, Lief. 47, 1896, S. 352. F. Enke.
12. Sultan, Atlas und Grundriß der Unterleibsbrüche. Lehmanns mediz. Atlanten, Bd. 25. München 1901.
13. v. Wistinghausen, Zur Kasuistik der retrograden Incarcerationen. Archiv f. klin. Chirurgie 1902, Bd. 68, S. 419.

XXIV—XXVII.

Kleinere Mitteilungen.

XXIV.

Aus dem Hafenkrankenhause zu Hamburg.
(Oberarzt Dr. C. Lauenstein.)

Zwei Fälle von Verletzungen des Ductus thoracicus.

Von

Assistenzarzt Dr. Albert Bohne.

Den wenigen bisher veröffentlichten Fällen von Verletzung des Ductus thoracicus vermag ich zwei neue hinzuzufügen, die kurz hintereinander hier zur Beobachtung gekommen sind. Für die Überlassung derselben sage ich Herrn Oberarzt Dr. Lauenstein auch an dieser Stelle meinen verbindlichsten Dank.

1. Fall. W., 33 Jahre, Matrose. Fall aus dem Mast 4—5 m hoch. Patient ist stark benommen, riecht nach Alkohol, klagt über Schmerzen in der linken Seite. Pat. vermag die Beine nicht von der Unterlage abzuheben. Außer einigen kleinen Hautabschürfungen deutliche Krepitation über der 11. und 12. Rippe. Gibbus fehlt. Kein Stauchungsschmerz bei Schlag auf den Kopf.

Lungen R. H. U. handbreite Dämpfung. Leib weich, nicht druckempfindlich, bewegt sich bei der Atmung.

Nervensystem: Pupillen gleich weit, reagieren auf Lichteinfall. Beide Beine sind bis 27 cm oberhalb der Kniescheibe anästhetisch.

Puls klein, leicht unregelmäßig, 96.

Atmung 24.

Diagnose: 1. Tiefsitzende Rückenmarksläsion (Wirbelbruch).
2. Rippenbrüche rechts.
3. Bluterguß in die rechte Pleurahöhle.

Behandlung: Heftpflasterverband, Bettruhe.

21. IX. Puls 120. Atmung 30. Patient klagt sehr über Schmerzen in der linken Seite.

22. XI. 4 Uhr 25 Min. morgens unter schnell zunehmender Atemnot, Exitus.

Obduktionsbefund:

Zwerchfellstand links oberer Rand der 6. Rippe, rechts 5. Intercostalraum. Im kleinen Becken etwa ein Likörglas voll blutig-seröser Flüssigkeit.

Brusthöhle: In der linken Pleurahöhle etwa 500 ccm blutig-seröser Flüssigkeit, in der r. etwa 1500 ccm einer weißgelblichen Flüssigkeit ohne Niederschläge, die sich als Chylus erweist. Pleura costalis und pulmonales sind glatt, spiegelnd und glänzend. — Herz von mittlerer Größe, gut zusammengezogen, ist ganz nach links verdrängt. — Lungen blutleer, lufthaltig, z. T. atelektatisch.

An der Wurzel der rechten Lunge befinden sich einige kleine Einrisse. Die l. 5.—8. Rippe sind in der hinteren Axillarlinie, die r. 10.—12. Rippe dicht an der Wirbelsäule gebrochen. Der 10. Brustwirbel ist im Körper durchgebrochen und seitlich um $^1/_2$ cm nach rechts verschoben. In der Höhe des Wirbelbruches liegt die Durchtrennung des Ductus thoracicus. In gleicher Höhe befindet sich auch ein unvollständiger Aortenriß, der quer verläuft und etwa den halben Umfang des Gefäßes umkreist. Der Riß ist scharfrandig und betrifft die Intima und Media. Die Adventitia ist unverletzt, eine beträchtlichere Blutung hat in dieselbe nicht stattgefunden. In der Mitte des Einrisses befinden sich sowohl oberhalb wie unterhalb desselben noch einige kleine parallel gerichtete Intimarisse.

Bauchhöhle, Milz und Nieren intakt, von normaler Beschaffenheit. Die Leber ist an der Anheftungsstelle am Zwerchfell vollständig zertrümmert, das Zwerchfell an dieser Stelle eingerissen, ebenso das Lig suspensorium hepatis. Die übrigen Organe der Bauchhöhle sind ohne Besonderheiten.

2. Fall: H., 20 Jahre, ohne Beruf.

Pat. wurde versehentlich mit einem Revolver in den Hals geschossen. Pat. klagt über Schmerzen im Hals und in der l. Brustseite. Die Untersuchung ergibt in der Mitte des Halses vor der Luftröhre entsprechend der Höhe des 2. Trachealringes eine Einschußöffnung, die von einem 9 mm-Geschoß herrührt.

Brustorgane: Beide Brustseiten atmen gleich. Über den Lungen keine Dämpfung. In der Nähe der Spitze des l. Angulus scapulae besteht Druckschmerz. Sonstiger Organbefund ist ohne Besonderheiten.

Behandlung: Verband. Bettruhe.

12. I. 07. Pat. war sehr unruhig. hat in der Nacht wenig geschlafen. Kein Erbrechen oder blutiger Auswurf. Die Umgebung der Einschußöffnung ist sehr empfindlich.

Lungen: L. V. Überall tympanitischer Schall. Herzdämpfung fehlt. L. H. vom 4. B.-W. abwärts Dämpfung, Aufhebung der Atmung und des Pektoralfremitus. — Temperatur 37,9°. Puls 120. Atmung 34.

13. I. Pat. klagt über Schmerzen in der linken Seite. Atmung sehr erschwert. Über der ganzen linken Lunge vorn und hinten Dämpfung. Herz ganz nach rechts verlagert.

14. I. Punktion im 9. Intercostalraum in der hinteren Axillarlinie. Entleerung von 2100 ccm schokoladenfarbiger Flüssigkeit, die sich als mit Blut vermischte Chylusflüssigkeit erweist. Temperatur 38,2. Puls 140. Atmung vor der Punktion 40, nach derselben 30.

15. I. L. H. U. wieder zweihandbreite Dämpfung.

Temperatur 38,2°. Puls klein, unregelmäßig, 144. Atmung 42.

16. I. Pat. hat nach 0,01 Morphium gut geschlafen. L. H. wieder Dämpfung, die das Schulterblatt erreicht.

Temperatur 38,4°. Puls 130. Atmung 40.

17. I. Herz völlig nach rechts verlagert, doch fühlt Pat. sich wohl, klagt auch nicht über Atembeschwerden.

Temperatur 39°. Puls 130, regelmäßiger, Atmung 48.

18. I. Pat. klagt viel über Schmerzen in der linken Seite.

L. H. Überall Dämpfung und Aufhebung des Atmungsgeräusches und des Pektoralfremitus. L. V. starke Tympanie. Temperatur 38,5°. Puls 130. Atmung 48.

19. I. $6^1/_2$ h. a. m. Pat. klagt über sehr große Atemnot. Es werden sofort durch Punktion aus der ersten Einstichöffnung ca. 1900 ccm schokoladenfarbiger Flüssigkeit abgelassen. Die Farbe dieser Flüssigkeit ist aber nicht mehr so dunkel wie bei der ersten Punktion. Pat. fühlt sich erleichtert, doch bleibt der Puls klein, unregelmäßig, häufig aussetzend.

7,15 h. p. m. Exitus.

Die zweite Punktionsflüssigkeit erwies sich nicht als keimfrei, ich konnte aus ihr Staphylokokken züchten. Die chemische Analyse, ausgeführt im chem. Staatslabotorium, ergab:

Die undurchsichtige, trübe Flüssigkeit hatte schokoladenbraune Färbung. Bei längerem Stehen oder beim Zentrifugieren teilte sich die Flüssigkeit in klares stark gefärbtes Serum und einen schlammigen, hell graubraunen Bodensatz. Ein besonders charakteristischer Geruch war nicht wahrnehmbar.

Das spezifische Gewicht der gut durchgeschüttelten Flüssigkeit war 1,0267, das des klaren Serums war 1,0096.

Die Reaktion war eine schwach alkalische.

Von 1000 Teilen waren:

Wasser	915,16 Teile
Feste Stoffe	84,84 „
Organische Substanz	77,52 „
Stickstoff-Substanz (Eiweißkörper)	69,50 „
Fett	6,56 „
Salze	7,32 „
NaCl	4,67 „
SO_3	0,23 „
P_2O_5	0,60 „

Zucker konnte nicht nachgewiesen werden.

Obduktionsbefund:

21jähriges, kräftig gebautes Mädchen. Hautfarbe blaß, wenig ausgeprägte Totenflecke auf dem Rücken und den abhängigen Körperteilen. In der Mitte des Halses über dem 2. Trachealring eine kreisrunde Einschußöffnung, deren Durchmesser ca. 1 cm beträgt. Beim Abpräparieren der weichen Bedeckungen des Halses werden im Unterhautzellgewebe nahe der Einschußöffnung ein Metallstück und zwei Perlmutterstücke, die Fragmente eines Kragenknopfes, gefunden.

Luftröhre, Speiseröhre und die großen Halsgefäße sind unverletzt.

Nach Abheben des Brustbeines zeigt sich die linke Brusthöhle angefüllt mit einer graurötlichen Flüssigkeit, deren Menge ca. 1800 ccm beträgt.

Die linke Lunge liegt zusammengesunken neben der Wirbelsäule. Ihr Überzug ist ebenso wie die Pleura costalis trübe und mit leichten Niederschlägen bedeckt. Das Gewebe der linken Lunge ist verdickt, herausgeschnittene Stücke sinken im Wasser unter. In der Lungenspitze findet sich dicht unter dem Überzuge eine erbsengroße Blutung in das Lungengewebe. Hier ist die Pleura costalis an einer kleinen Stelle verletzt, auch fließt hier aus dem Nachbargewebe milchige Flüssigkeit in die Pleurahöhle.

Herz nach rechts verdrängt. Der vordere Rand der rechten Lunge ist scharf und überlagert den Herzbeutel zum Teil.

Rechte Lunge in die Brusthöhle etwas zurückgesunken. Der Überzug des Unterlappens ist stumpf und mit Fibrinbeschlägen bedeckt und mit flohstichartigen Blutungen übersät. Die rechte Pleurahöhle enthält etwa 20 ccm einer trüben Flüssigkeit, in der feine Fibrinniederschläge zu erkennen sind. Der rechte Oberlappen ist flüssigkeitsreich und gut lufthaltig, der Unterlappen etwa zur Hälfte pneumonisch infiltriert. — Die übrigen Organe der Brusthöhle sowie die Organe der Kopf- und Bauchhöhle ohne Besonderheiten.

Die Kugel liegt auf der Pleurakuppe an der oben beschriebenen Verletzungsstelle außerhalb der Brusthöhle. Der Schußkanal ist etwa 10 cm lang und durchbohrt den linken Lappen der Schilddrüse. Die Verletzungsstelle liegt, wenn sie auch im zerfetzten Gewebe anatomisch nicht dargestellt werden kann, nahe der Einmündungsstelle in die V. subclavia und ist gekennzeichnet durch einen etwa walnußgroßen, eitrig infiltrierten Bezirk.

Das Bleigeschoß — 9 mm — Kaliber, zeigt an der Seite eine tiefe Impression, in die das schmale Ende des wiedergefundenen Kragenknopfes paßt.

In beiden Fällen also wurde die Verletzung des Ductus thoracicus sichergestellt. Im ersten Falle war sie die Folge des Wirbelsäulenbruches. Wie stark die Gewalteinwirkung war, wird aus der teilweisen Zerreißung der Aorta ersichtlich. Im zweiten Falle handelt es sich um eine Schußverletzung des Ductus thoracicus, der zweiten sicheren überhaupt, die in der Literatur bekannt gegeben ist. Den ersten Fall einer solchen hat Dietze in der Deutschen Zeitschrift für Chirurgie 1904, Band 73, veröffentlicht. Ich verweise auf dessen Arbeit auch bezüglich Kasuistik und Literatur. Bezüglich der ersteren will ich nur zusammenfassend bemerken, daß in 10 Fällen die Verletzung durch stumpfe Gewalt zustande gekommen ist, und nur in zwei durch Geschoßwirkung. Was den Sitz des traumatischen Chylothorax betrifft, so war derselbe einmal doppelseitig, dreimal linksseitig, achtmal rechtsseitig. Von den 12 Fällen verliefen 6 tödlich. Von diesen 6 waren 3 kompliziert mit Bruch der Wirbelsäule und einer, der von mir beschriebene Fall, mit einer Pneumonie. Wie gefährlich gerade diese Komplikation durch die Verringerung der Atmungsfläsche werden muß, ist ohne weiteres erklärlich. Daß auch ziemlich schwere Verletzungen des Ductus thoracicus noch in Genesung übergehen können, wenn andere Komplikationen nicht hinzutreten, beweist der Dietzesche Fall, in dem innerhalb 31 Tagen 27 Liter chylöser Flüssigkeit durch Punktion entleert wurden, wonach Heilung eintrat.

XXV.

Aus dem evangelischen Krankenhause zu Düsseldorf. (Oberarzt: San.-Rat Dr. Robert Schultze.)

Zwei Fälle von Nierentumoren bei Kindern, durch Operation gewonnen, und ihre mikroskopischen Bilder.

Von

Dr. F. Mekus,
ehem. Assistenten.

Noch während meiner Assistentenzeit am Krankenhaus kamen zwei Fälle von Nierentumoren bei Kindern zur Operation, deren pathologisch-anatomische Untersuchung mir von meinem Chef gütigst übertragen wurde, wofür ich ihm gleich an dieser Stelle meinen ergebensten Dank ausspreche.

Fall I. Kind H. S., 4 Jahre alt. Nach Aussage der Eltern soll das Kind nie krank gewesen sein. Vor ca. 1 Jahre bemerkte die Mutter beim Waschen des Kindes eine harte Stelle unterhalb des rechten Rippenbogens. Sie ging zum Arzt, der die Aufnahme in das Krankenhaus der Mutter vorschlug behufs Operation, da es sich um eine Nierengeschwulst handeln solle. Jedoch konnten sich die Eltern damals nicht zur Operation entschließen und kamen erst, nachdem die Geschwulst wesentlich gewachsen sein soll, ins Krankenhaus.

Status praesens: Die ganze rechte Unterbauchgegend ist sehr stark vorgewölbt, beim Stehen noch deutlicher als im Liegen. Das sonst gut genährte und gesund aussehende Kind geht etwas watschelnd mit starker Lordose in der Lendenwirbelsäule. Palpatorisch wurde eine reichlich der Größe des Kopfes des 4jährigen Kindes entsprechende Geschwulst festgestellt. Der Leberrand war etwas unterhalb des Rippenbogens zu fühlen. Perkutorisch über der Geschwulst Dämpfung, ausgeprägtes Resistenzgefühl, keine Fluktuation. Im Abdomen kein Ascites. Urin klar, kein Eiweiß, keine Formbestandteile. Man stellte, gestützt auf die Vorgeschichte, die Diagnose auf Nierentumor, und schlug den Eltern vor, jetzt noch die Operation zu versuchen, was auch bewilligt wurde.

Die Schnittrichtung verlief parallel dem Rippenbogen etwa 3 Querfingerbreit unterhalb desselben vom äußeren Rande der rechtseitigen Rückenmuskulatur beginnend bis in die vordere Axillarlinie bis auf den Tumor. Da die Schnittlänge jedoch nicht ausreichte, wurde nach vorn fast bis an den äußeren Rektusrand verlängert. Den Versuch, den Tumor extraperitoneal zu entwickeln, ließ man fallen, da das Colon ascendens fest mit dem Tumor verwachsen war. Nur mit sehr großen Schwierigkeiten konnte der Tumor isoliert werden, bis sein Stiel, sehr kurz zwar, zu umfassen war. Die Unterbindung war äußerst schwierig, da der feste solide Tumor ca. 35 cm im Durchmesser hatte und das Operationsfeld arg verdeckte. Beim Abtragen des Stieles trat eine sehr starke venöse Blutung auf aus

der Tiefe, die mühevoll zu stillen war. Nach exakter Naht des Peritoneums wurden die Bauchdecken in Katgut-Etagennaht geschlossen. Der hintere Wundwinkel bekam ein Gazedrain. Der Wundverlauf war ein absolut einwandsfreier, ohne Fieber und Sekretion. Nach 18 Tagen war die sehr lange Wunde glatt geheilt.

Am 25. Tage stand das Kind auf und versuchte wieder zu gehen, was auch nach mehrtägiger Übung gelang. Nach ca. 10 Tagen jedoch wollte das Kind nicht mehr im Bett aufrecht sitzen, ohne sich mit den Händen aufzustützen. Die Untersuchung ergab eine Abknickung der Wirbelsäule im Bereiche der oberen Lendenwirbel. Auf Druck war der letzte Brust- und erste Lendenwirbel schmerzhaft. Schwellung hier nicht nachweisbar. Es begann jetzt ein äußerst schmerzvolles Krankenlager für das Kind. Heftige Schmerzen, in die Beine ausstrahlend, wurde auf Befragen gezeigt. Allmählich traten Metastasen am Sternum und Rippenknorpel, an Kopf und Rückenhaut auf; Schwellung der Axillardrüsen. Ascites. Inkontinenz der Blase und des Darms vervollständigten das Krankheitsbild, bis dann das Kind nach 6 monatlicher Krankheit durch den Tod erlöst wurde. Die Sektion durfte nicht gemacht werden.

Der exstirpierte Tumor wog 3,5 kg, war ziemlich kugelig, einige leichte Vorbuckelungen ausgenommen, hatte einen Durchmesser von 35 cm. Auf dem Durchschnitt war er von grauweißer Farbe, ziemlich derb und zeigte deutliche bindegewebige Septen. Beim Zerlegen in Scheiben fielen einzelne Partien glatt aus der Scheibe aus. Von der Schnittfläche entleerte sich schleimiger Saft. Kleine Cysten, vereinzelt von Erbsengröße, waren damit ausgefüllt. Im Zentrum hatte der Tumor eine eigenartige mosaikartige Zeichnung, indem stellenweise etwa 1—2 qcm große, dunkelrot gefärbte Partien sich fanden. Man fahndete hier noch auf Reste der Niere und entnahm unter anderen auch hiervon zur Untersuchung. Außen hatte der Tumor eine Kapsel, die an einer Stelle etwas verdickt war, was sich als Reste der Niere später feststellen ließ. Der Ureter war an dem Tumor nicht mehr festzustellen; die Gefäße, so weit noch am Tumor befindlich, verloren sich rasch in demselben. Makroskopisch wurde die Diagnose auf Myxosarkom gestellt.

Mikroskopische Untersuchung. Härtung zahlreicher Stücke in Formalin, Alkohol. Hämatoxylin-Eosinfärbung. Alaun-Karmin. Resorcinfuchsin; van Gieson.

Im wesentlichen ist dieser Tumor als ein Myxosarkom zu bezeichnen. Zwar sehen wir an zahlreichen Gesichtsfeldern ein typisches Myxomgewebe mit seinen vielverzweigten Zellen. Häufig jedoch sieht man direkte Übergänge vom Myxom noch in Sarkomgewebe, indem plötzlich die Kerne viel enger aneinanderrücken, die Zwischensubstanz ist fast völlig geschwunden, so daß stellenweise Kern neben Kern zu liegen kommt.

In anderen Gebieten des Tumors finden wir vorwiegend glatte Muskulatur im Gesichtsfeld, teils eng aneinander geschmiegt zu breiten Zügen, teils etwas aufgefasert. Zwischen den einzelnen Muskelzellen liegen lange, gleichmäßig dicke, „bazillenartige" (Henke) Kerne, die den Zügen ein typisches Gepräge geben. Zwischen den einzelnen Zügen von Muskelfasern liegen an anderen Stellen wieder vereinzelte Rundzellen eingestreut. In unmittelbarer Nachbarschaft dieser faserigen Gebilde erkennt man wohl

noch die fibrilläre Anordnung im Gesichtsfeld, jedoch ist die Färbung des Gewebes viel blasser und eine entschiedene Vermehrung der eingelagerten Rundzellen ist festzustellen, die dann schließlich so ausgesprochen in den Vordergrund tritt, daß von Stützgewebsanordnung kaum noch etwas zu sehen ist. An anderen Stellen ist das Tumorgewebe äußerst kernarm, liegt zum Teil in hyalin erscheinenden Schollen vor, so daß man diese Bilder mit Recht als nekrotische Partien ansprechen muß. Die Blutgefäße zeigen keine Besonderheiten, nur ist ihre Verteilung sehr wechselnd. Teils findet man ein weitverzweigtes Gefäßnetz (im makroskopischen Präparat durch die rotbraune Farbe schon erkenntlich) mit teilweiser Blutung frei in das Gewebe, teils kommen nur selten Gefäßlumina zu Gesicht.

Von eigentlichem Nierengewebe war nur noch in der eingangs beschriebenen Verdickung in der Kapsel des Tumors etwas zu finden, und zwar war das Nierengewebe arg komprimiert, zeigte aber sonst nichts Besonderes. Harnkanälchen und Glomeruli waren noch erkenntlich. Auch sah man eine scharfe Grenze nach dem Tumor hin, so daß es den Anschein hatte, als ob der wachsende Tumor das Nierengewebe hier vor sich hergeschoben hätte. Stellenweise dürfte der Tumor wohl aber auch die Niere einfach durchwachsen haben, wie man wohl auch die schon intra vitam festgestellte Durchsetzung der Wirbelsäule als ein direktes Weitergreifen auf die Nachbarschaft auffassen kann. Einzelne Harnkanälchendurchschnitte mitten im Tumorgewebe sind wohl auch als Zeichen eines infiltrierenden Wachstums des Tumors zu deuten.

Wir haben also diesen Tumor als ein Myxosarkom aufzufassen, in dem sich Muskelfasern vorfinden, und da wir nichts fanden, was für epitheliale Neubildung spricht, gehört dieser Tumor wohl nicht zu den Mischgeschwülsten im engeren Sinne (Wilms). Ob es sich vielleicht um eine Versprengung einer schon weiter differenzierten Zellform handelt, die den Tumor hat entstehen lassen, wie Wilms es für einige andere sarkomatöse Geschwulstformen annimmt, läßt sich nicht entscheiden.

Fall II. Mädchen, $^3/_4$ Jahre alt.

Anamnese: Die Mutter des Kindes will bemerkt haben, daß die rechte Bauchseite des Kindes in der Gegend des Rippenbogens seit einiger Zeit sich mehr vorgewölbt haben soll als auf der anderen Seite. Sie ging deshalb zum Arzt, der eine Geschwulst feststellte und sich gleich in der Sprechstunde durch eine „Punktion!“ noch genauer überzeugte. Er riet dann zur Aufnahme in das Krankenhaus. Beim Erheben des Aufnahmebefundes zeigte das an sich kräftige $^3/_4$ jährige Kind etwa in Nabelhöhe etwas nach außen auf der rechten Unterbauchgegend eine deutliche Hervorwölbung, auf deren Pol ein Heftpflaster saß. Palpatorisch stellte man eine Resistenz, prall elastisch, fest, die in die Tiefe ging, von kugeliger Gestalt war. Leberrand über der Resistenz oben am Rippenbogen fühlbar. Perkutorisch Dämpfung über dem Tumor, sonst überall normaler Darmschall, kein Ascites, keine Ödeme; Herz und Lungen normal. Urin frei von Eiweiß und Zucker, im Sediment keine Formbestandteile. Diagnose: Rechtsseitiger Nierentumor; Hydronephrose? Der Mutter wurde die operative Entfernung des Tumors vorgeschlagen, wozu sie auch die Einwilligung gab.

Schnittführung über die Höhe der Geschwulst, 3 Querfinger unterhalb des Rippenbogens, parallel mit diesem. Nach Eröffnung des Abdomens sieht man das Colon transversum stark nach abwärts gedrängt und zwischen diesem und dem Leberrand wölbt sich eine vom Peritoneum überzogene, etwa 2 mannsfaustgroße Geschwulst aus der Tiefe vor, die deutlich fluktuiert. Sorgsamste Tamponade nach der freien Bauchhöhle hin. Einstich mit großem Trokar. Es entleert sich etwa 200 ccm rotverfärbte Flüssigkeit, die nach Urin riecht. Auf Befühlen ergibt sich ein Tumor von weicher Konsistenz mit einer härteren, halbbogenförmigen Zone nach der Oberfläche zu. Man entschließt sich daher, da die Neubildung von der Niere ausgeht, zu der Entfernung derselben. Dabei erweist sich der bereits angelegte Schnitt als zu klein. Erweiterung nach hinten und langsame Entwicklung des Tumors in toto von vorn aus beginnend. Nachdem der sehr kurze Stiel einigermaßen isoliert war, Abtrennung und sorgsame Blutstillung. Schluß des Peritoneums und der Bauchdecken vollständig in Etagennaht. Die Wunde heilte absolut glatt, so daß das Kind, ohne gefiebert zu haben, nach 4 Wochen als geheilt entlassen werden konnte.

Der Tumor wog, nachdem die Flüssigkeit schon bei der Entwicklung abgeflossen war, noch 600 g. Ein durch den ganzen Tumor angelegter Schnitt ergab einen ausgesprochenen gelappten Bau mit weichen, großen, polypenartigen Wucherungen in dem freien Hohlraum des Nierenbeckens. Jetzt, nachdem die Flüssigkeit aus dem Nierenbecken abgeflossen war, war dasselbe fast ganz von Tumormassen ausgefüllt, die erst darin haben flottieren müssen. Es wechselten dunkelrot gefärbte Abschnitte mit helleren ab. Die Rinde der Niere und ein Teil ihrer Substanz zog sich halbkreisförmig über diese weichen Massen hin und war teilweise von diesen roten Bezirken durchwachsen. Ihre Farbe war auffallend blaß. An einigen Stellen zeigten sich im Rande des noch erhaltenen soliden Nierengewebes deutliche Cysten von Hanfkorngröße bis zu den kleinsten, eben noch mit bloßem Auge wahrnehmbaren hinab. Ferner fanden sich einige makroskopisch erkennbare Fetttrauben im Nierenbecken. Eine dünne Kapsel schloß den Tumor nach außen hin ab. Ureter war für die Sonde nicht durchgängig. An den noch erhaltenen Gefäßen war nichts Abnormes zu finden.

Die mikroskopische Untersuchung ergab folgendes: Zuerst wurde ein Stück radiär aus dem Tumor von der Rinde bis ins Nierenbecken hinab zur Untersuchung herausgeschnitten. Härtung in Formalin, Alkohol in steigender Konzentration. Einbettung in Paraffin. Färbung in Hämatoxylin-Eosin; van Gieson; Alaunkarmin-Resorcinfuchsin.

In den in das Nierenbecken hereingewucherten Tumormassen finden wir das typische Bild eines Spindelzellensarkoms, dessen Zellzüge sich vielfach durchflechten und dadurch die typischen Bilder der längs und quergetroffenen Kerne ergeben. Es ist nur eine äußerst spärliche Zwischensubstanz vorhanden. Ziemlich zahlreiche Blutgefäße sind vorhanden, die teils durch ihren Inhalt, teils durch den schön distinkt gefärbten wandständigen Endothelbelag sich unzweifelhaft als solche zu erkennen geben, durchziehen die einzelnen Felder. Nach dem eigentlichen Nierenparenchym zu sieht man diese Tumormassen infiltrativ oder in größeren Strängen das

Nierengewebe beiseite drängen und es substituieren, so daß man an einigen Stellen im Tumorgewebe Durchschnitte von Harnkanälchen zu Gesicht bekommt. Öftere Blutungen frei in das Gewebe sind vorhanden. An einigen Stellen des Nierenparenchyms fällt auf eine Kleinheit der einzelnen Harnkanälchen, weniger regelmäßige Entwicklung ihres Epithel, sie sehen allseitig komprimiert und mehr noch embryonal aus, als wenn sie noch nicht in Funktion seien. Dabei fällt gerade in diesen Bezirken auf, daß das Zwischengewebe hier besonders kernreich wird und allmählich in den zellreichen Tumor selbst übergeht. An den mehr noch normalen Partien der Rinde finden wir nur eine Anhäufung von Kernen besonders um die Glomeruli und auch zwischen den Harnkanälchen, ähnlich wie man es bei der interstitiellen Nephritis sieht.

An einzelnen Stellen durchziehen glatte Muskelfasern mit typisch gestellten Kernen das Gesichtsfeld, an anderen Stellen wiederum glaube ich eine zarte Querstreifung feststellen zu können. Elastische Fasern sind besonders schön an den Gefäßen festzustellen, jedoch finden sich auch unabhängig von diesen Züge solcher Fasern teils gut gefärbt, teils weniger deutlich in dem Gewebe eingelagert.

Eine genauere histologische Untersuchung erforderten noch die Partien der Rinde, die schon makroskopisch als Cysten erkennbar waren. Neben gut erhaltenen und gut sich färbenden Glomerulis und Harnkanälchen in nur wenig kernreicherem interstitiellem Gewebe sieht man zahlreiche cystische Hohlräume, die kleineren von ihnen im Innern mit Zellen und Detritusmassen ausgefüllt. Ein Teil dieser Cysten ist auf seiner Innenfläche mit einem flachen Epithel ausgekleidet mit gut sich färbenden flachem Kern. Bei einigen erkennt man noch ganz deutlich und wohl erhalten auf einem kurzen Stiele der Wand ansitzend den Glomerulus mit seinen Kapillarschlingen. Infolgedessen kann man wohl diese Cysten mit Recht als erweiterte Glomeruli ansehen. Dann aber finden sich noch andere Hohlräume, deren Epithel wesentlich anders aussieht. Es ist höher, kubisch bis zylindrisch und zeigt noch eine auffallende Eigenschaft. Es überkleidet nämlich bindegewebige Vorstülpungen, die in das Innere der Hohlräume sich erstrecken, mit einem schönen, einschichtigen Zellsaum, der nur bei etwas schräger Schnittrichtung als mehrschichtig auftritt. Wieder an anderen Stellen erkennt man intensiv sich färbende drüsige Hohlräume, die nicht einfach rund oder oval erscheinen, sondern in diese Lumina ziehen sich tief hineinreichende bindegewebige Septen, vielfach verzweigt, so daß das Lumen in mehrere Kammern geteilt wird. Alle diese Hohlräume sind mit einem stark die Farben annehmenden Epithelzellenbesatz ausgekleidet. Auch die von v. Kahlden erwähnte Desquamation von Epithelien in die Hohlräume hinein habe ich an meinen Präparaten bestätigen können. Überall jedoch ist die Basalmembran deutlich bei diesen drüsigen Bildungen zu verfolgen, so daß sich nirgends ein infiltratives Wachstum in das Nachbargewebe feststellen läßt. Wo man jedoch einzelne Zellnester in der Nähe dieser Wucherungen sieht, muß man aus der eigenartigen Anordnung der Zellen annehmen, daß gerade tangentiale Schnitte oder Ausstülpungen vorliegen. Nach v. Kahlden kann man diese Bildungen mit denjenigen in Ovarialkystomen vergleichen, die dann mehr nach dem glandulären Typus gebaut sein sollen, wo ferner das Epithel nicht zylin-

drisch, sondern mehr kubisch geformt sein soll. Ein Teil dieser eben nun beschriebenen drüsigen Wucherungen zeigte bereits deutlich eine cystische Erweiterung, wenn auch nicht ganz so groß, wie die oben beschriebenen, was wohl darin seinen Grund hat, daß nach Erlangung einer gewissen Ausdehnung durch den entstehenden Innendruck vielleicht die Eigenart des Epithelbelags verschwand, so daß die Genese der Cysten aus Glomerulus oder Neubildung von Drüsengebilden sich nicht mehr mit Sicherheit feststellen läßt. Hierbei sei es erlaubt, in kurzem die Meinungen betreffs der Cystenbildung bezw. Cystenniere zu erwähnen. Es sind Fälle zur Genüge beschrieben, wo eine, auch beide Nieren vollständig in Cysten verwandelt sind. Virchow, der diese Krankheit bei Mutter und Kind sah, glaubte anfangs an eine Vererbung dieser Krankheit. Thorn und Durlach glauben die Entstehung der Cystenbildung auf einen Verschluß stromabwärts zurückführen zu können, ebenso Leichtenstern und Rindfleisch, wobei der letzte Autor noch eine mangelhafte embryonale Vereinigung zwischen Markstrahlen und Rinde geltend macht. Französische Autoren (nach v. Kahlden), wie Sabourin, Cornil, Brault, schreiben dem Epithel eine aktive Rolle zu. Hommey sieht in der Cystenbildung das Primäre. Lejars sieht diese Bildung als eine besondere Krankheit an. Severi und Brigidi lassen die cystische Entartung auf einer Wucherung der Epithelzellen mit anschließender Degeneration als ursächliches Moment gelten. Chotinsky läßt diese Bildung den geschwulstartigen Hyperplasien der Niere, die als fötales Adenom ja nicht selten vorkommen sollen, nahestehen. Anders ist die Auffassung von Nauwerk und Hufschmied. Nach ihnen ist die Cystenniere ein Adenokystom, weil es zur Bildung von Sprossen und soliden Epithelhaufen kommt. Im späteren Stadium soll dann die Transsudation in die Cyste eine große Rolle spielen, die Retention nur im Hintergrunde stehen. Bard und Lemoin führen die Cystenbildung nicht auf Neubildung, sondern auf einen verringerten Widerstand der Membrana propria gegen die eigene Sekretion zurück, kongenitale Anlage soll diese Widerstandsverringerung herbeigeführt haben. v. Kahlden kommt an der Hand einiger selbst untersuchter Fälle von Cystenniere zu der Ansicht, daß nicht Retention allein, sondern Adenokystombildung für das Zustandekommen der Cystennieren verantwortlich zu machen sind, und zwar modifiziert er seine Anschauung so, daß es bei der Bildung von Cysten zu einer Wucherung von neugebildetem Epithel kommt. Für das weitere Wachstum der Cysten spielt nach seiner Ansicht die Harnretention eine große Rolle, da die Cysten allermeist mit einem Harnkanälchen von vornherein in Verbindung stehen oder in Verbindung kommen und dann von dem Glomerulus aus mit Flüssigkeit versorgt werden. Kahldens Anschauung wird noch, wie er selbst sagt, dadurch gestützt, daß er an einem kleinen Bezirk in einer von ihm untersuchten Geschwulst eine Metaplasie ein hohes Zylinderepithel feststellen konnte. Ob nun die Epithelneubildungen von ausgebildeten Harnkanälchen abstammen oder ob es sich um selbständiges Wachstum fötalen Gewebes handelt, läßt v. Kahlden unentschieden. Ich möchte in unserem Präparate die Cystenbildung einesteils als Retentionscysten vom Glomerulus ausgehend betrachten, andernteils als Cysten, nach Art der Adenokystombildung von gewucherten drüsigen Bildungen ausgehend. Ein Vergleich mit einem Nierenpräparat

eines Fötus von ca. 3 Monaten ergab dem in unserm hier beschriebenen Falle sehr gleichende Bilder, indem in einer Anhäufung von stark sich färbenden Zellen plötzlich sich eine Gruppierung zu Drüsenlumen zeigte. Diese Bilder fanden sich beim Föten in der Gegend der Nierenrinde neben schon entwickelteren Harnkanälchen und Glomerulis. Wir nehmen daher an, daß die oben beschriebenen Drüsenwucherungen aus diesem Nierenparenchym sich entwickelt haben können, angeregt zu solch atypischem Wachstum durch die Wucherung, in dem die kindliche Niere sich befand, durch den in ihr sich herausbildenden Tumor.

Noch eine dritte Art von Hohlräumen finden wir in unseren Präparaten, die von erweiterten Lymphgefäßen ausgehen. In den mehr länglichen Spalträumen sehen wir die sich schwach rosa färbende Lymphe, die sich von dem Rande der Gefäße zurückgezogen hat und nur noch mit einigen dünnen Spangen mit der Gefäßwand in Verbindung steht, zwischen denen sich Vakuolen gebildet haben.

An einzelnen Blutgefäßen, die nicht weiter besonders zahlreich sind, sehen wir eine Verdickung der Adventitia und der Intima, die zum völligen Verschluß der kleinen Arterien an einzelnen Stellen geführt hat.

Nach diesem histologischen Befunde unseres zweiten Tumors müssen wir denselben wohl den echten Mischgeschwülsten der Niere, im Sinne Wilms, zurechnen. Auffallend bei diesem zweiten Tumor ist das gleichzeitige Auftreten von Tumor und Cystenniere, wenn letztere auch nur erst in beschränkten Bezirken der Niere sich ausgebildet hat.

Literaturverzeichnis.

1. Durlach, Über die Entstehung der Cystenniere. Inaug.-Diss. Bonn 1885.
2. v. Kahlden, Genese der Cysteniere. Beiträge von Ziegler, XIII.
3. Derselbe, Ausländische Literatur. Ibidem XIII.
4. Merkel, Beiträge zur Kenntnis der sogen. embryonalen Drüsengeschwülste. Beiträge von Ziegler, XXIV.
5. Birch-Hirschfeld, Nierengeschwülste. Ibidem.
6. v. Kahlden, Über kongenitales Adenom beider Nieren. Ibidem XV.
7. Hildebrandt, Über den Bau gewisser Nierentumoren. Arch. für klin. Chir., Bd. 47.
8. Boström, Zur Kenntnis des Rhabdomyoms der kindlichen Niere. Deutsches Arch. f. klin. Medizin, Bd. 23.
9. Mutach, Beiträge zur Genese der kongenitalen Cystenniere. Virch. Arch. Bd. 142.
10. Manasse, Histologie und Histogenese der primären Nierengeschwülste. Ibidem Bd. 142.
11. Hoisdholt, Mischgeschwulst der Niere. Ibidem Bd. 104.
12. Ribbert, Zur Kenntnis der Rhabdomyome. Ibidem Bd. 130.
13. Lubarsch, Beiträge zur Histologie der von Nebennierenkeimen ausgehenden Nierengeschwülste. Ibidem Bd. 135.

14. Gatti, Über die von abgesprengten Nebennierenkeimen ausgehenden Nierengeschwülste. Ibidem Bd. 144.
15. Ribbert, Über ein Myosarcoma striocellulare des Nierenbeckens und Ureters. Ibidem Bd. 106.
16. Wilms, Die Mischgeschwülste der Niere. Leipzig 1899. Bd. I.
17. Penkert, Vier seltene Fälle von abdominellen Cysten. Deutsche Zeitschr. f. Chirurgie.
18. Henke, Mikroskopische Geschwulstdiagnostik. Jena 1906.
19. Ziegler, Lehrbuch der pathol. Anatomie.
20. Ribbert, Lehrbuch der pathol. Anatomie.
21. Schmauß, Grundriß der pathol. Anatomie.

XXVI.

Zur Operationstechnik der retrobulbären Tumoren.

Von

Prof. Tavel-Bern.

(Mit 1 Abbildung.)

Zur Exstirpation der retrobulbären Tumoren ist wohl die von Krönlein[1]) angegebene Operationsmethode die gebräuchlichste. Sie besteht im wesentlichen aus einer osteoplastischen Resektion der äußeren Orbitalwand, die mit dem dazugehörigen Haut- und Weichteillappen nach außen umgeklappt wird. Erfinder beschreibt sie folgendermaßen:

1. Hautschnitt. Der Hautschnitt beginnt in der Schläfengegend, da, wo die Linea semicircularis des Stirnbeins durch die Haut deutlich gefühlt wird, also etwa 1 cm oberhalb der Margo supraorbitalis und verläuft abwärts in nach vorn leicht konvexen Bogen längs des äußeren Orbitalrandes bis in die Höhe des oberen Randes des Jochbogens, wo er nach hinten umbiegt und in der Mitte des Jochbogens endigt.

Der Hautschnitt wird längs des äußeren Orbitalrandes bis durch das Periost vertieft und von diesem Periostschnitte aus die ganze Periorbita von der lateralen Orbitalwand mittels eines Elevatoriums abgehobelt, was sehr leicht gelingt. Dann senkt man die Spitze des Elevatoriums in steiler Richtung nach unten bis in die Fissura orbitalis inferior, um damit den Punkt zu fixieren, gegen welchen die gleich zu beschreibenden Knochenschnitte konvergierend zusammenlaufen.

2. Knochenschnitte. Die osteoplastische Resektion soll sich auf den ganzen äußeren Orbitalrand (Proc. zygomaticus ossis front. und Proc. frontalis ossis zygomat.) und denjenigen Teil der äußeren Orbitalwand erstrecken, welcher zwischen diesem Rande und der Fissura orbitalis inferior

1) Zur Pathologie und operativen Behandlung der Dermoidcysten der Orbita. Beitr. z. klin. Chir., Bd. 4, S. 149.

(Pars orbitalis oss. zygomat. und vorderster Teil der Ala temporalis oss. sphenoid.).

Das temporär zu entfernende Knochenstück hat sonach die Form eines Keils, dessen Basis von dem äußeren Orbitalrande (Proc. zygomat. oss. front. und Proc. frontalis oss. zygomat.) gebildet wird und dessen Spitze in dem vorderen Abschnitte der Fissura orbitalis inferior endigt.

Am besten werden die Knochenschnitte mit einem scharfen Meißel ausgeführt, ohne irgendeine weitere Präparation und namentlich ohne die natürlichen Verbindungen des zu resezierenden Knochens mit der Fascia temporalis und den Fasern des Musc. temporalis auf seiner temporalen Fläche irgendwie zu gefährden, da diesen Verbindungen zusammen mit den Hautdecken die Ernährung des losgelösten Knochenstückes für die erste Zeit zufällt. Zunächst wird der Proc. zygomat. des Stirnbeines, etwas oberhalb der deutlich sicht- und fühlbaren Sutura zygomatico frontalis quer durchgemeißelt und die Knochendurchtrennung in gerader Linie schräg durch die laterale Orbitalwand, nach dem in der Fissura orbitalis inferior steckenden Elevatorium fortgesetzt; dann folgt die horizontale Durchmeißelung des Proc. frontalis des Jochbeines hart an seiner Basis und ebenfalls fortgesetzt bis in die Fissura.

Ist dies geschehen, so läßt sich das mobil gemachte Knochenstück zusammen mit dem Haut-Fascien-Muskellappen der Schläfengegend nach außen so weit umlegen, daß der Zugang zu der Orbita in ihrem lateralen Teile frei erscheint.

Die Operation ist außerordentlich einfach und rasch vollzogen. Nach erfolgter Exstirpation des Orbitaltumors wird der Haut-Weichteil- Knochenlappen wieder in situ gebracht und durch Nähte darin befestigt. Die Heilung erfolgt ohne Schwierigkeit und ohne Entstellung.

Die Operation, die allerdings einfach ist, hat aber den Nachteil, daß die Fascialäste, die den oberen Umfang des Musc. Orbicularis versorgen, notwendigerweise durchgeschnitten werden müssen, so daß nur noch das untere Lid versorgt wird, die Folge davon ist ein Lagophthalmus mit seinen unangenehmen Konsequenzen.

Um diesen Nachteil zu vermeiden, und um mich am von Kocher aufgestellten Prinzip zu halten, man solle bei Gesichtsoperationen die Durchschneidung der Facialis möglichst vermeiden, verfuhr ich in einem Falle, den ich am 12. März 1907 zu operieren hatte, in folgender Weise:

1 cm langer Hautschnitt über der Basis des Proc. frontalis oss. zygomatic. parallel dem Verlauf der Fascialisäste. (S. Figur.)

Von diesem Schnitt aus wird mit einem dünnen Meißel der Proc. frontalis oss. zygomat. an seiner Basis bis in die Fissura orbitalis inferior durchgemeißelt.

Jetzt wird mitten durch die Augenbraue vom medialen Teile desselben bis zum lateralen Teile ein Schnitt geführt der dann noch in der Richtung des Fascialis also gegen die Spitze des Ohrläppchens bis zum Jochbogen verlängert wird. Das Ende des Schnitts liegt etwas nach vorne vom Tuberculum articulare. Der Schnitt geht auf der Außenseite des Arcus superciliaris bis auf den Knochen und in der Schläfengegend bis zur Fascia temporalis. (Siehe Figur.)

Mit dem Elevatorium wird jetzt das Periost bis zur Margo supra-

orbitalis abgehoben und des Proc. zygomaticus oss. frontalis an seiner Basis oberhalb der Proc. orbital.. ext. parallel dem Jochbogen und in der Richtung des Foramen opticum durchmeißelt. Die aus dem Proc. zyg. oss. front. und aus dem Proc. front. oss. zygom. bestehende Knochenbrücke läßt sich jetzt leicht emporheben und nach unten mit dem Hautlappen umklappen resp. herunterziehen.

Um gut Raum zu gewinnen, ist es zweckmäßig nur den vorderen Teil des osteoplastisch resezierten Knochen zu behalten; die äußere dünne Wand der Orbita und zwar sowohl der mobilisierte, wie auch der zurückgebliebene Teil derselben werden mit der Beißzange abgetragen.

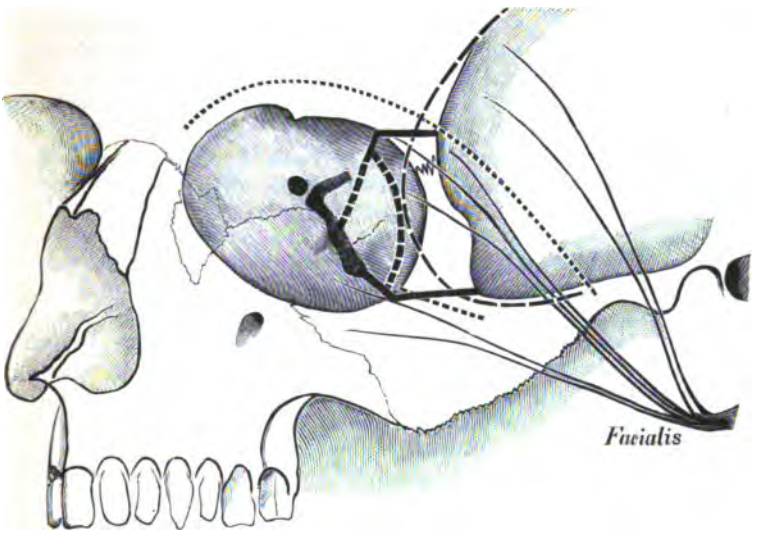

Krönleinscher Hautschnitt.
Tavelschen Hautschnitte.
Knochendurchmeißelungen.
Resektionslinien der äußeren Orbitalwand.

Noch vor der definitiven Mobilisierung des Knochenweichteilllappens wird der Musc. temporalis entlang der Linea semicircularis gelöst und mit der Fascie nach außen-unten gezogen, ferner die Periorbita mit der Tränendrüse von der oberen und äußeren Orbitalwand getrennt. Man sieht jetzt sehr gut den ganzen retrobulbären Konus in der Periorbita eingeschlossen.

Das letzte Gebilde wird jetzt unterhalb der Tränendrüse in der Längsrichtung gehalten, was eine vorzügliche Übersicht und ein Abtasten des retrobulbären Raumes erlaubt.

Es kann jetzt zur Entfernung des Tumors geschritten werden.

Hierauf wird der Lappen wieder zurückgeklappt.

Der erste kleine Hautschnitt dient als Drainageöffnung für ein kleines Glasdrain, während der lange bogenförmige obere Schnitt ganz zugenäht

werden kann. Die Entfernung des hinteren Teiles der äußeren Orbitalwand, die für die Form des Skeletts keine Rolle spielt, kann keinen Nachteil haben und der Facialis bleibt unverletzt. —

Bei meiner Methode wird die Durchmeißelung des Proc. front. oss. zygom. an der gleichen Stelle, wie bei der Krönleinschen Operation, vorgenommen, während ich es für zweckmäßiger halte, die Durchmeißelung des Proc. zygom. des Oss. frontal. möglichst hoch auszuführen, um möglichst viel Raum zu gewinnen. Aus diesem Grunde empfehle ich die Durchmeißelung nicht direkt oberhalb der Sutura zygom. front., sondern in einer dem Jochbogen parallelen Richtung oberhalb des Proc. orbital. extern. vorzunehmen.

Was den von mir operierten 2jährigen Knaben anbelangt, so überlasse ich es Herrn Professor Sigrist und Dr. Hegg, die den Fall beobachteten, den klinischen Teil an anderer Stelle mitzuteilen.

Was die Operation selbst betrifft, so konnte ich das Programm puncto Zugangsmethode, genau wie ich es beschrieben habe, ausführen.

Nach Incision der Periorbita zeigte es sich, daß der Musc. rectus ext. schon vom Tumor, einem Sarkom, durchwachsen war, so daß er abgetragen werden mußte.

Der Nervus opticus wurde dann nahe an seinem Austritt mit der krummen Schere durchgeschnitten, der Tumor nach außen luxiert und der Opticus 2 mm vom Eintritt in den Bulbus ebenfalls durchgeschnitten. Man konnte jetzt konstatieren, daß Auswüchse des Tumors die übrigen Augenmuskeln ebenfalls durchwachsen hatten, so daß schließlich eine vollständige Ausräumung des retrobulbären Raumes ausgeführt werden mußte, was dank dem guten Zugang ohne Schwierigkeit geschehen konnte. Da schließlich der Bulbus ohne Muskeln ganz isoliert lag, wurde von den anwesenden Ophthalmologen seine Entfernung als inciert erklärt und dieselbe zum Schluß auch ausgeführt.

Die Operation wurde unter Assistenz von Prof. Dumont und Dr. Hegg und in Anwesenheit von Prof. Sigrist und Prof. Lindt, welche den Fall vom ophthalmologischen und vom rhinologischen Standpunkt aus untersucht hatten, ausgeführt.

Beim diffusen Wachstum des Tumors, der gegen das Siebbein zu die Orbitalwand schon perforiert hatte, besteht wohl keine Aussicht auf radikale Heilung, dagegen hat der Fall die Zweckmäßigkeit der Zugangsmethode bewiesen, was sämtliche anwesende Herren konstatieren konnten. Ebenso wurde die tadellose Funktion des Orbicularis schon am Ende der Operation festgestellt.

Bern, März 1907.

XXVII.

Hernia epigastrica retrorectalis und andere innere Bauchbrüche.

Von

Dr. M. v. Arx,
Chefarzt am Kant.-Spital in Olten.

(Mit 2 Abbildungen.)

Ein bis anhin in der herniologischen Literatur unbekanntes ätiologisches Moment [1]) ist uns vor kurzem bei der Radikaloperation einer spontan auftretenden Hernia epigastrica vor Augen getreten und es mag daher angezeigt erscheinen, auf die Ursache und Entstehungsweise dieses seltenen retrorektalen Bauchbruches aufmerksam zu machen.

P.-Nr. 365, 1906. Es handelt sich um einen sehr großen und kräftigen Mann von 28 Jahren, Landwirt, dessen Krankengeschichte wir in Kürze folgende Daten entnehmen:

Pat. erinnert sich, schon vor 2 Jahren an Schmerzen im l. Hypogastrium gelitten zu haben; sie waren nicht so intensiver Natur, daß ihnen Pat. damals schon größere Aufmerksamkeit geschenkt hätte. Erst seit ca. einem Jahr fiel es ihm auf, daß die Schmerzen immer gleich lokalisiert waren. Seither waren sie auch zeitweise so heftig, daß sich der junge starke Mann zu Bette legen mußte. Schon kürzere Bettruhe ließ die Schmerzen wieder verschwinden. Außer diesen Beschwerden, die nun mit der Zeit immer heftiger wurden, hatte Pat. keine Erscheinungen von seiten des Magens oder Darms; im ganzen Darmtraktus war die Funktion stets eine richtige und unbehinderte. Besonders heftig aber traten die Schmerzparoxysmen bei strenger Arbeit auf. B. mußte sich dann zu Bette legen und fand hier auch stets die gewünschte Linderung. Sobald dem Körper jedoch wieder eine Anstrengung zugemutet wurde, rezidivierten die Paroxysmen. Der Arzt stellte die Diagnose auf Adhärenzen des Colon transvers. und ordnete die Überführung des Pat. in den Kantonsspital an: Wir hielten auf eine Netzincarceration in einer kleinen Hern. lineae albae, obgleich hier auch weder das kleinste Tumörchen noch die kleinste Lücke zu fühlen war.

Status: Das Abdomen ist nicht aufgetrieben, Bauchdecken jedoch auffallend stark gespannt. Das l. Hypogastrium ist an einer zirkumskripten, mit einer Fingerkuppe leicht zu deckenden Stelle sehr druckempfindlich. Die Haut ist daselbst gut verschieblich und weder gerötet noch vorgetrieben; auch läßt sich in der Tiefe keine Lücke in der Bauchwandung fühlen. Eine gleiche Stelle wie im l. Hypogastrium findet sich auch beim Spitaleintritt unterhalb des Nabels ziemlich in der Medianlinie gelegen, ohne daß auch hier eine Diastase der Bauchfascie vorhanden wäre.

---

1) S. z. B. Friedmann-Zossen, Die Hernie der Linea alba und ihre praktische Bedeutung. Zeitschr. f. ärztliche Fortbildung, 1906, Nr. 21.

Obwohl sich objektiv kein Befund darbietet, wird in den deutlichen subjektiven Erscheinungen die Indikation zum operativen Eingreifen erblickt.

Nach Durchtrennung der überaus dicken und derben Bauchfascie in der Linea alba oberhalb des Nabels, wo nirgends eine Diastase zu finden ist, drängt sich im obern Teil der Wundöffnung das Peritoneum in gewohnter Weise vor, gegen den unteren Wundwinkel hin jedoch scheint eine sackförmige Peritonealausstülpung wie durch eine Brücke zurückgehalten zu sein. In der Tat findet sich ein ca. 3 cm breites und 5—6 cm langes derbes Fascienbündel, das in kürzester Linie von der einen Rektusscheide zur andern verläuft und so eine partielle Duplikatur der Bauchfascien in der Medianlinie darstellt (s. Fig. 2, m-n). Durch Ausstülpung des parietalen Peritoneums zwischen diese Brücke und die Bauchfascie entsteht ein interstitieller Bruchsack h, in den an dieser Stelle des Bauches wohl in erster Linie das Netz als Bruchinhalt eintreten und subjektive Bruchsymptome verursachen

P. = Peritoneum.
a. = Medianlinie.
r. r. = musculi recti.
m-n = innere Rektusscheide.
tr. = musc. transvers abdom.
o. i. = „ obliquus internus.
o. e. = „ „ externus.

Fig. 1. Schematischer Durchschnitt durch die normale Bauchdecke in der Medianlinie.

wird. Mit der Durchschneidung der Brücke war auch die ganze Herniotomie vollführt. In der Medianlinie unterhalb des Nabels, wo ebenfalls eine druckempfindliche Stelle vorhanden gewesen, zeigte sich eine zweite ähnliche Brücke von etwas geringerer Breite; sie wird ebenfalls durchtrennt und dann an die Vereinigung der relativ großen Bauchwunde geschritten. Da zeigte sich nun eine so große Spannung der Bauchdecken, wie wir sie nur annähernd auch bei meteoristisch aufgetriebenem Abdomen noch nicht beobachtet hatten; und doch war in diesem Falle keine Spur von Metorismus vorhanden. Trotz einer außergewöhnlichen Dicke und Festigkeit der Bauchfascien rissen die Nähte alle durch und nur mit großer Mühe konnten die beiden M. recti einander genähert werden. Die Wunde heilte p. p. und es bietet der weitere Wundverlauf nichts Besonderes mehr dar. Die subjektiven Beschwerden waren gehoben.

Es erübrigt uns somit nur noch eine Erklärung zu suchen für diese immerhin seltene pathologisch-anatomische partielle Verdoppelung der Bauchfascie.

Die einfachste Lösung dieses Rätsels würden wir darin finden, daß wir sagen würden, wir haben es hier offenbar mit einer angeborenen Anomalie zu tun. In diesem Sinne haben wir uns anfänglich auch ausgesprochen. Wir sind jedoch sehr bald von dieser Ansicht abgekommen, indem wir uns sagen mußten, daß eine solche embryonale Verdoppelung der Fascie an und für sich wohl denkbar wäre, daß sie jedoch bei sonst normalen Verhältnissen unzweifelhaft bald durch den inneren Abdominaldruck nach vorne an die Innenfläche der Bauchfascie gedrängt, angedrückt und mit der Zeit

mit dieser wohl verwachsen würde. Nach reiflicher Überlegung sind wir zu der ungekehrten Entstehungsweise dieser Fascienbrücke gekommen und haben angenommen, daß die außerordentlich starke Spannung der Bauchdecken bezw. die starke Entwicklung der M. recti hierfür als causa movens zu betrachten seien in dem Sinne, daß diese Spannung einzelne Fascienbündel der hinteren Rektusscheide gelöst und in die Richtung des kürzesten Querverlaufes gestellt habe (s. Fig. 2 m-n). Der Zustand wäre also eher als ein erworbener, als ein angeborener zu betrachten.

Gleich wie eine ganz kleine Hernie der Linea alba schon imstande ist, subjektive Symptome und Schmerzen zu verursachen, wird hierzu auch eine kleine taschenförmige Ausstülpung hinter die Brücke in den retrorektalen Raum oder das Fascieninterstitium — wie man diesen Raum

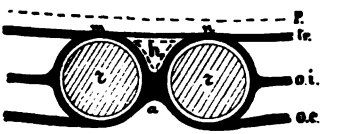

m-n. = Daplikatur der inneren Rektusscheide.
h. = interstitielle Ausstülpung des Bauchfelles.

Fig. 2. Schematischer Durchschnitt bei Hernia epigastrica retrorectalis.

nennen mag — genügen, Bruchbeschwerden zu erzeugen, die sich in unserem Falle hauptsächlich bei der Arbeit einstellten. Auch das Vorkommen einer inneren Incarceration wäre dabei denkbar.

Nach dem Niederschreiben dieser Zeilen erinnerten wir uns eines zweiten analogen Falles, den wir vier Jahre früher zu beobachten Gelegenheit hatten.

Die 31jährige Wärterin Pr.-Nr. 315, 1902 hatte eben im Spital eine normale Geburt durchgemacht. Nach dem Wochenbette klagte sie noch über Schmerzen in der l. Ovarial- und Inguinalgegend, die nur von Zeit zu Zeit auftraten. Defäkation und Exurese normal.

Die manuelle Untersuchung ließ deutlich in der l. Inguinalgegend oberhalb des Lig. Pouparti durch die noch schlaffen Bauchdecken hindurch einen straff gespannten Strang verspüren, der vom Tuberculum pubis gegen die Crista ilei hin verlief. Von einem verlängerten Inguinalschnitte aus wurde der Strang extraperitoneal durchschnitteu, wodurch die Schmerzen gehoben waren. Das Bauchfell hatte auch hier eine taschenförmige Ausstülpung vor den fibrösen Strang gebildet, den wir uns offenbar wieder als eine pathologische Absprengung des Lig. Pouparti zu denken haben werden.

XXVIII.

Besprechungen.

1.

A. v. Frisch und O. Zuckerkandl, Handbuch der Urologie. III. Bd. Wien 1906. Alfred Hölder

Das Handbuch der Urologie ist nun vollständig, und der dritte Band reiht sich würdig den beiden ersten an.

Mit bekannter Gründlichkeit und wissenschaftlicher Sorgfalt hat der leider schon verstorbene Emil Burckhardt „Die Verletzungen und chirurgischen Erkrankungen der Harnröhre" bearbeitet. Diese 346 Seiten starke Abhandlung (mit 980 Literaturangaben!) ist ein ausgezeichnetes Werk, durch welches sich der Verfasser ein würdiges Denkmal gesetzt hat.

In dem Abschnitt „Die venerischen Erkrankungen der Harnröhre" weist M. v. Zeißl zunächst nach, daß die einzig wirkliche Kraft, welche den Blasenverschluß bildet, in der Tätigkeit des Sphincter vesicae internus zu suchen ist, und daß die Eröffnung des Blasenverschlusses durch Erschlaffung des Sphincter vesicae internus ohne Beihilfe des Detrusor erfolgt. Nach M. v. Zeißl ist die Trübung der zweiten Harnportion für die Diagnose der Urethritis posterior nicht verwendbar, weil er keine Veranlassung sieht, eine so strenge Trennung in eine vordere und hintere Harnröhre anzunehmen. Der Symptomenkomplex des akuten Trippers der hinteren Harnröhre ist: Schmerzhaftigkeit im Mittelfleisch und in der Pars prostatica, in einzelnen Fällen vermehrter Harndrang, häufige Pollutionen, trübe erste, klare zweite Harnportion, in vereinzelten Fällen terminale Blutung.

So tritt M. v. Zeißl in Wiederspruch zu den allgemein üblichen Anschauungen, aber er bringt für seine Meinung Beweise, und dadurch gestaltet sich dieser Abschnitt zu einem sehr interessanten Teil des Handbuches.

Sehr klar und übersichtlich sind „Die Erkrankungen des Penis, des Hodens und der Hüllen des Hodens" von A. v. Winiwarter.

Die Krankheiten der Prostata sind von A. v. Frisch mit bekannter Meisterschaft dargestellt. In einer Zeit, in welcher die Prostatektomie Modeoperation geworden, kann das Studium dieses Abschnittes nicht dringend genug empfohlen werden. Man wird überall die geläuterten Anschauungen eines Mannes von reichster Erfahrung kennen lernen und durch ihn vor manchem übereilten Schritt bei der Behandlung der Prostataerkrankungen bewahrt werden.

Im Schlußkapitel werden „Die Störungen der Geschlechtsfunktionen des Mannes“ von E. Finger in vortrefflicher Weise besprochen. So stellt das Handbuch der Urologie ein Werk dar, welches man zu den besten Handbüchern zählen kann, die deutsche Gelehrte in den letzten Jahren geschaffen haben. Göbell-Kiel.

2.

Prof. Dr. H. Oppenheim (Berlin), Beiträge zur Diagnostik und Therapie der Geschwülste im Bereich des zentralen Nervensystems. Mit 20 Abbildungen im Text und 6 Tafeln. Berlin, 1907. Verlag von S. J. Karger.

Bei 27 Fällen von Gehirntumoren, die Verfasser während der letzten 3 Jahre zu beobachten Gelegenheit hatte und die zur operativen Behandlung kamen, trat dreimal eine völlige Heilung ein (= 11,1 Proz.). Bei 6 Fällen wurde eine Besserung erzielt (= 22,2 Proz.). 55,5 Proz. sind als Mißerfolge zu betrachten, während in den anderen Fällen (= 11,1 Proz.) die Operation entweder palliativ war oder kein klares Resultat ergab.

In 22 Fällen ließ sich eine exakte allgemeine wie lokale Diagnose stellen. 12 mal hatte der Tumor seinen Sitz in der hinteren Schädelgrube, nur 4 oder 5 mal in den Zentralwindungen. Das Herdsymptom der motorischen Zone, die Jacksonsche Epilepsie, gehört, wie Verfasser schon früher versichert hat, zu den trügerischen Merkmalen. Alles in allem lehrt die Zusammenstellung, auf deren interessante Einzelheiten leider nicht eingegangen werden kann, und die über Diagnostik und Therapie manch wertvollen Fingerzeig bringt, daß von 9 oder 10 für die chirurgische Therapie ausgewählten und größtenteils richtig diagnostizierten Fällen von Tumor cerebri nur einer Aussicht auf vollen Erfolg der operativen Behandlung hat.

Weiterhin werden 15 Fälle von Rückenmarkstumoren eingehender Betrachtung gewürdigt. Hier kann man mit einer Heilung von 50 Proz. rechnen. Dagegen steht die Diagnostik zuweilen auf schwachen Füßen. Es kann das Bild des extramedullären Tumors durch Wirbelleiden, intramedulläre Tumoren oder durch eine umschriebene Meningitis serosa spinalis vorgetäuscht werden. —

Wegen der atypischen Symptomatologie muß auch die Berechtigung einer explorativen Lamienektomie anerkannt werden. Wie aber die vorliegenden Befunde lehren, darf sie nicht an der Dura Halt machen, da erst nach deren Eröffnung sich mit Sicherheit entscheiden läßt, ob eine extramedulläre intradurale Neubildung vorliegt. Solche explorativen Laminektomien können ganz ohne Schaden verlaufen.

Bei der Prognose spielt nach Oppenheim auch die Rasse eine Rolle. So sollen die jüdischen Bewohner von Polen und Rußland sich am wenigsten widerstandsfähig gegen Eingriffe am zentralen Nervensystem verhalten und fast alle der Operation erliegen.

Es liegt ein Werk vor uns, das sich würdig den früheren Veröffentlichungen des Verfassers auf diesem Gebiete anschließt. Eine große An-

zahl von Beobachtungen wird in großer Ausführlichkeit beschrieben, so daß durch die Krankengeschichten allein schon viel Anregung gegeben wird. Hervorzuheben sind die ausgezeichneten, sehr anschaulichen Abbildungen. Fischer-Defoy-Kiel.

3.

Franz König, Die Tuberkulose der menschlichen Gelenke sowie der Brustwand und des Schädels. Berlin 1906. Verlag von August Hirschwald. 166 Seiten.

Zu Bergmanns 70. Geburtstag hat der Altmeister der Chirurgie Franz König noch einmal sein Lebenswerk, die Knochen- und Gelenktuberkulose, in einer umfassenden Abhandlung niedergelegt. Die Arbeit beruht nur auf eigenen Beobachtungen, die sich über 2 Dezennien erstrecken und umfaßt ein Material, wie es wohl noch nie in der Hand eines Klinikers vereinigt war. Deshalb ist sie für uns so wertvoll, weil sie uns vor Augen führt, was ein einzelner Arzt in einem großen Zeitraum bei einer so verbreiteten Krankheit, wie der Tuberkulose der Knochen und Gelenke, erfahren, und was er durch eine nach gleichen Prinzipien durchgeführte Behandlung hat erreichen können. König spricht bei allen schwereren Prozessen, vor allem bei Knochenherden der Resektion das Wort, als der einzigen Heilung garantierenden Methode. Seine Indikationen sind sehr prägnant und werden wohl immer vorbildlich bleiben. Das Röntgenverfahren erleichtert eine präzise Diagnosenstellung und gibt häufig den Ausschlag für die Wahl der Behandlung. Im allgemeinen Teil der Arbeit ist der pathologischen Anatomie. die durch Königs grundlegende Arbeiten in allen Einzelheiten klar gelegt ist, ein breiter Raum gegönnt. Im speziellen Teil finden wir neben der eingehenden Schilderung der erkrankten Gelenke auch die Tuberkulose des Schädels und der Thoraxwand berücksichtigt.

Die lebhafte Schilderungsweise und der klassische Stil Königs sind auch diesem Buch eigen.

Mögen viele Ärzte aus dieser Hinterlassenschaft, um mit König selbst zu reden, reichen Nutzen ziehen. Baum-Kiel.

4.

Photogravüre: Ernst von Bergmann in der kgl. chirurg. Klinik zu Berlin. Verlag von Rich. Bong, Berlin W. 57, Potsdamerstraße 88.

Es ist ein sehr glücklicher Zufall, daß von E. v. Bergmann, während er völlig unerwartet der Welt entrissen wurde, gerade in letzter Zeit vortreffliche Bilder hergestellt wurden. Schon unsern Festband, der E. von Bergmann zu seinem 70. Geburtstag gewidmet wurde, konnten wir mit einer neuen in seinem Arbeitszimmer aufgenommenen Photographie schmücken; eine andere neue Aufnahme in Uniform brachte die Festschrift der militär-

ärztlichen Zeitschrift. Noch wirkungsvoller sind nun aber zwei Kunstwerke, welche ungefähr zu gleicher Zeit entstanden sind: eine wundervolle Plastik des Kopfes in Bronze von Ad. Hildebrand, welche während des letzten Chirurgenkongresses neben der Büste B. von Langenbecks aufgestellt war, und ein Gemälde von Franz Skarbina, welches E. von Bergmann zur 25. Wiederkehr des Jahrestages seines Eintritts in den Lehrkörper der Berliner Universität gewidmet wurde. Von diesem Gemälde hat der bekannte Kunstverlag Rich. Bong in Berlin Photogravüren herstellen lassen in großem Format (70:57,5 cm Bildgröße), welche den berühmten Chirurgen in dem Operationssaal seiner Klinik, im Begriff eine Schädeloperation auszuführen, darstellt. v. B. nimmt die Mitte des Bildes ein, vor ihm der Kranke auf dem Operationstisch, umgeben von den Assistenten und Schwestern, dahinter die aufsteigenden Sitzreihen mit den zahlreichen Studierenden. Das Bild ist trefflich gelungen und wird für zahllose Ärzte eine sehr schöne Erinnerung sein. Der Preis von 30 Mk. für das große, schöne Blatt (50 M., avant la lettre) muß als ein geringer bezeichnet werden; es kann auch gerahmt bezogen werden. Der Kunstverlag Rich. Bong hat sich mit dieser Veröffentlichung den Dank der Ärzte und Chirurgen erworben.

Helferich.

Anzeigen literarischer Neuigkeiten, welche der Redaktion zugeschickt worden sind:

Nordiskt Medicinskt Arkiv, Kirurgi 1906, Afd. I, Häft 2 u. 3.

Sinding-Larsen: Beitrag zum Studium der Behandlung der Hüftgelenkstuberkulose im Kindesalter. (Schluß).

Waldenström: Chronisch inflammatorische Tumoren in der Bauchhöhle. (Mit 3 Tafeln).

Revue de Chirurgie, No. 3, Mars 1907.

Tuffier, Jardry et Gy: De la calcification pleurale.

Guibé: Volvulus de l'intestin grêle et de la partie initiale du gros intestin (à suivre).

Mercadé et Lemaire: Pathogénie de l'épanchement traumatique de sérosité.

Delage: L'évolution latente du pincement latéral de l'intestin dans les hernies étranglées (à suivre).

Caubet: Sur l'architecture du cal (4 fig.).

Dambrin: Étude sur les luxations des cartilages semilunaires du genou (7 fig.).

Lénormant: La colopexie, contribution à l'étude thérapeutique du prolapsus du rectum (suite et fin).

Bréchot: Contribution a l'étude de la pylorectomie dans les sténoses bénignes du pylore (suite et fin).

Archives provinciales de Chirurgie, No. 2, Févr. 1907.

Mencière: Rémarques sur la réduction mécanique extemporanée des luxa-

tions congénitales et des luxations pathologiques de la hanche. Traitement mécano-thérapique post-opératoire. Dressage à la marche (42 fig.).

Bulletins et Mémoires de la Société de Chirurgie de Paris, No. 8 u. 9, Mars 1907.

Lecène, Deux cas de cancer primitif de l'appendice iléo-coecal.

Nélaton etc.: Sur le cancer de l'appendice.

Weil: L'hémostase chez les hémophiles.

American Journal of Surgery, No. 3, March 1907.

Wile: Blood examination in surgical diagnosis. A practical study of its scope and technic.

Ryerson: The immediate correction of congenital club foot.

La Clinica chirurgica, No. 2, Febr. 1907.

Donati: Contributo sperimentale allo studio dell' anatomia fisio-patho-logica e trattamento dell' idronefrosi.

Cordero: Contributo allo studio dell' entero-sigmoidite.

Dall'Aqua: Osservazioni anatomo-patologiche e cliniche sulle ernie.

Roncaglia: Di una enorme cisti idatica preperitoneale guarita coll' abla-zione completa.

Razzaboni: Su di un caso di cisti funicolare strozzata.

American Journal of the Medical Sciences, Febr. 1907.

Keen, Symptomatology, Diagnosis and surgical treatment of cervical ribs.

Kunow: Die Heilkunde. Verdeutschung der entbehrlichen Fremdwörter aus der Sprache der Ärzte und Apotheker. V. Auflage. Berlin. Verlag des Allgem. deutschen Sprachvereins 1907. Preis 60 Pfg.

Das kleine Wörterbuch wird jedem Arzt bei Ausstelluug von Gutachten und ärztlichen Zeugnissen von Nutzen sein.

Baum-Kiel.

ST

172238